

## بررسی فراوانی درگیری غده‌ی ساب مندیولار در بیماران مبتلا به سرطان سر و گردن تحت دایسکشن گردن سطح یک

علی فروغی<sup>۱</sup>، سید مصطفی هاشمی جزئی<sup>۲</sup>، افروز اسحاقیان<sup>۳</sup>

### مقاله پژوهشی

### چکیده

**مقدمه:** به صورت سنتی، غدد ساب مندیولار در دایسکشن گردنی برداشته می‌شود. برداشتن این غدد می‌تواند کیفیت زندگی بیماران را کاهش دهد. مطالعات اخیر مؤید عدم وجود بافت لنفی و شانس پایین متاستاز در غدد مزبور هستند که این امر برداشتن آن حین دایسکشن گردنی را غیر منطقی می‌سازد.

**روش‌ها:** در این مطالعه‌ی گذشته‌نگر، سوابق پزشکی و داده‌های تصویربرداری بیماران مبتلا به سرطان سر و گردن و تحت دایسکشن اولیه گردن سطح یک انجام شد و میزان درگیری و متاستاز غدد ساب مندیولار و همچنین ارتباط میان گرید تومور با درگیری غدد لنفاوی مورد بررسی قرار گرفت.

**یافته‌ها:** نتایج مطالعه‌ی حاضر مبتنی بر عدم درگیری غدد ساب مندیولار بود که خود توجیه‌کننده‌ی نگاه‌داری این غده در عمل دایسکشن گردنی می‌باشد. با نگهداری این غدد می‌توان کیفیت زندگی بهتری را برای بیمار رقم زد. همچنین نتایج مطالعه‌ی حاضر مبتنی بر عدم ارتباط معنی‌دار بین گرید تومور و درگیری غدد لنفاوی بود.

**نتیجه‌گیری:** درگیری غدد ساب مندیولار در مبتلایان به کنسرهای سر و گردن یافته‌ای نادر است و می‌توان حفظ این غدد را در حین جراحی در نظر گرفت.

**واژگان کلیدی:** سرطان‌های سر و گردن؛ دایسکشن گردن؛ غدد ساب مندیولار؛ غدد لنفاوی؛ کارسینوم سلول‌های سنگفرشی

**ارجاع:** فروغی علی، هاشمی جزئی سید مصطفی، اسحاقیان افروز. بررسی فراوانی درگیری غده‌ی ساب مندیولار در بیماران مبتلا به سرطان سر و

گردن تحت دایسکشن گردن سطح یک. مجله دانشکده پزشکی اصفهان ۱۴۰۲؛ ۴۱ (۷۵۲): ۱۲۲۶-۱۲۱۹

### مقدمه

سرطان‌های سر و گردن، هفتمین سرطان شایع در جهان در سال ۲۰۱۸ بود (۱) و سالانه بیش از ۶۶۰،۰۰۰ مورد جدید و ۳۲۵ هزار مرگ را به خود اختصاص داده‌اند (۲-۴). کارسینوم سلول سنگفرشی سر و گردن (Head and neck squamous cell carcinoma) SCCHN گروهی از سرطان‌ها هستند که از سطح مخاطی سر و گردن برخاسته می‌شوند (۵). تخمین زده می‌شود که در سال ۲۰۱۹ حدود ۶۵۰،۰۰۰ نفر در ایالات متحده به SCCهای سر و گردن مبتلا شده باشند (۶). سرطان‌های دهان شامل سرطان‌های لب و زبان و کل مخاط حفره‌ی دهان و Oropharynx می‌شوند (۷). هر ساله سرطان‌های حفره‌ی دهان و گلو، ۳ درصد از سرطان‌های تشخیص داده شده در ایالات متحده را شامل می‌شوند. کنسرهای این ناحیه از

نظر محل آناتومیک و بافت‌شناسی می‌توانند متفاوت باشند و علل مختلفی نیز داشته باشند (۸). SCCهای حفره‌ی دهان شایع‌ترین بدخیمی در حفره‌ی دهان هستند (۹). استعمال تنباکو (به شکل دود و بدون دود)، الکل و ویروس HPV (Human papillomavirus) از ریسک فاکتورهای این بیماری می‌باشند. میزان کنسرهای سر و گردنی که مسبب آن‌ها ویروس HPV است به مقدار زیادی به منطقه جغرافیایی و شیوع مصرف تنباکو بستگی دارد. که در کشورهای با درآمد بالا در حال افزایش است (۴، ۹، ۱۰). درمان سرطان دهان بسیار پرهزینه است (۱۱).

همچنین با وجود پیشرفت‌های ایجاد شده در تکنیک‌های درمانی و تشخیصی، SCCهای دهان به علت میزان بقای ۵ ساله‌ی پایین هنوز

۱- دانشجوی دکتری حرفه‌ای پزشکی، دانشکده‌ی پزشکی، دانشگاه علوم پزشکی اصفهان، اصفهان، ایران

۲- استاد، گروه جراحی گوش و حلق و بینی، دانشکده‌ی پزشکی، دانشگاه علوم پزشکی اصفهان، اصفهان، ایران

۳- استادیار، گروه جراحی گوش و حلق و بینی، دانشکده‌ی پزشکی، دانشگاه علوم پزشکی اصفهان، اصفهان، ایران

نویسنده‌ی مسؤول: افروز اسحاقیان؛ استادیار، گروه جراحی گوش و حلق و بینی، دانشکده‌ی پزشکی، دانشگاه علوم پزشکی اصفهان، اصفهان، ایران

Email: afroozeshaghian@med.mui.ac.ir

## روش‌ها

مطالعه‌ی گذشته‌نگر حاضر به بررسی شیوع درگیری غدد ساب

برای جراحان به شکل یک چالش باقی مانده‌اند (۱۲). با توجه به ماهیت پیچیده‌ی HNC، یک رویکرد چند رشته‌ای، شامل مداخله‌ی جراحی، پرتودرمانی و درمان سیستمیک، برای درمان بیماری ضروری است (۱۳). استراتژی‌های درمانی عمدتاً متناسب با محل آناتومیک ضایعه و ویژگی‌های پاتولوژیک آن تنظیم شده و نیاز به یک رویکرد چند وجهی برای جامع‌ترین فرایند ارزیابی و تصمیم‌گیری دارد (۲). جراحی، درمان اصلی برای SCCهای حفره‌ی دهان است. در بیماران دارای ویژگی‌های پاتولوژیک بد شامل حاشیه‌ی مثبت، تهاجم پری نورال، تهاجم عروقی و تهاجم لنفاوی، جراحی به همراه رادیوتراپی و کموتراپی برای درمان بیماران بکار برده می‌شود (۹).

برداشتن غده‌ی ساب‌مندیبولار معمولاً یک تکنیک رایج برای از بین بردن تمام غدد لنفاوی بالقوه در level 1b گردنی است (۱۴). غدد ساب‌مندیبولار در حین دایسکشن گردن بیماران مبتلا به SCC حفره‌ی دهان به دلایل مختلفی از جمله تسهیل شدن پاک‌سازی غدد لنفاوی level 1b خارج می‌شوند (۱۵). این تکنیک به صورت معمول در تمامی انواع دایسکشن گردن متعاقب به سرطان‌های سر و گردن اجرا شده است. تصور بر این است که مجاورت غدد لنفاوی با غدد بزاقی می‌تواند در گسترش بافت نئوپلاستیک به آنان مؤثر باشد (۱۴، ۱۶). در واقع غدد لنفاوی مرتبط با غدد ساب‌مندیبولار در داخل کپسول غده قرار ندارند بلکه در مجاور غده‌ی بزاقی ساب‌مندیبولار و در مثلث ساب‌مندیبولار قرار دارند (۱۷). غده‌ی ساب‌مندیبولار، دومین غده‌ی بزاقی اصلی دهان است که در مثلث ساب‌مندیبولار قرار گرفته است. غدد ساب‌مندیبولار حدود ۷۰ درصد از حجم بزاق را در حالت غیر تحریک شده تولید می‌کند. در حالی که در حالت تحریک شده‌ی غده‌ی پاروتید تولیدکننده‌ی غالب بزاق است (۱۷). تولید بزاق باعث روان‌سازی حفره‌ی دهان می‌شود که به فرایند بلع، آغاز گوارش، ثبات pH دهان و بهداشت دندان‌ها کمک می‌کند (۱۷، ۱۸). با پیشرفت تحقیقات آناتومیک و تکنیک‌های جراحی، می‌توان گفت که ساختار لنفاوی در داخل غدد ساب‌مندیبولار وجود ندارد (۱۴، ۱۷). همچنین مطالعات مختلفی نشان داده‌اند که درگیری غدد ساب‌مندیبولار در SCCهای حفره‌ی دهان نادر است و میزان آن از ۰ تا ۵ درصد متغیر می‌باشد (۱۵). از طرفی خارج کردن این غدد باعث کاهش تولید بزاق و در نتیجه بروز Xerostomia می‌شود که در نتیجه‌ی آن کیفیت زندگی بیمار کاهش می‌یابد (۱۵، ۱۹). همه‌ی این موارد باعث شده است که خروج این غدد در حین دایسکشن گردن مورد تردید واقع شده باشد. بنابراین مطالعه‌ی حاضر برآن است تا به بررسی میزان درگیری غدد ساب‌مندیبولار در بیماران مبتلا به سرطان‌های سر و گردن تحت دایسکشن گردنی بپردازد.

شدند. اغلب بیماران را مردان با ۷۵ نفر (۵۴/۳ درصد) تشکیل می‌دادند. میانگین سنی بیماران در مطالعه‌ی حاضر، ۵۷/۸ سال اندازه‌گیری شد (جدول ۱).

جدول ۱. ویژگی‌های پایه‌ی شرکت‌کنندگان

نام متغیر	فراوانی (درصد)
سن (انحراف معیار ± میانگین)	۱۴/۶۰ ± ۵۷/۸۴
جنس	
مرد	۷۵ (۵۴/۳)
زن	۶۳ (۴۵/۷)
نوع تومور	
SCC	۱۳۸ (۱۰۰)
محل درگیری	
زبان	۱۰۶ (۷۶/۸)
مخاط حفره‌ی دهان	۱۹ (۱۳/۸)
حنجره	۱۳ (۹/۴)
استیج بیماری	
استیج یک	۱۸ (۱۳)
استیج دو	۵۴ (۳۹)
استیج سه	۳۹ (۲۸/۳)
استیج چهار	۲۷ (۱۹/۶)
گرید بیماری	
تمایز کامل	۸۸ (۶۳/۸)
تمایز متوسط	۳۷ (۲۶/۸)
تمایز ضعیف	۱۳ (۹/۴)
امتیاز T	
T <sub>1</sub>	۲۱ (۱۵/۲)
T <sub>2</sub>	۷۲ (۵۲/۲)
T <sub>3</sub>	۳۳ (۲۳/۹)
T <sub>4</sub>	۱۲ (۸/۷)
درگیری پری‌نورال	۳۸ (۲۷/۵)
درگیری لنفی - عروقی	۵۳ (۳۷/۶)
درگیری غدد لنفی	۵۱ (۳۷)
درگیری غدد بزاقی ساب مندیبولار	۰
عمق تهاجم (انحراف معیار ± میانگین)	۸/۵۴ ± ۱۲/۸۸

محل بروز سرطان در اغلب بیماران زبان بوده (۱۰۶ بیمار ۷۶/۸ درصد) و در سایر بیماران ضایعات سرطانی در مخاط حفره‌ی دهانی و حنجره وجود داشتند. نوع پاتولوژی سرطان در همه‌ی بیماران از نوع سرطان سلول سنگفرشی (SCC) بود. از نظر پیشرفت و مرحله‌ی سرطان، ۵۴ بیمار در استیج دوم قرار گرفته (۳۹ درصد) و پس

مندیبولار در بیماران مبتلا به سرطان‌های سر و گردن تحت دایسشن سطح یک در ۲ بیمارستان الزهرا(س) و آیت‌الله کاشانی شهر اصفهان بین سال‌های ۱۳۹۰ تا ۱۴۰۰ پرداخته است. همچنین لازم به ذکر است که موارد اخلاقی مطالعه‌ی حاضر توسط کمیته‌ی اخلاق در پژوهش دانشگاه علوم پزشکی اصفهان بررسی شده و با کد IR.MUL.MED.REC.1401.091 به تصویب رسید.

جامعه‌ی آماری شامل تمامی بیماران مبتلا به سرطان‌های سر و گردن در بازه‌ی زمانی سال‌های ۱۳۹۰ تا ۱۴۰۰ در این ۲ بیمارستان بود و افراد در صورت احراز معیارهای ورود و خروج به مطالعه وارد شدند. معیار ورود شامل ابتلا به سرطان سر و گردن و انجام دایسشن سطح یک گردنی و معیار خروج از مطالعه، عدم وجود یا عدم دسترسی به بیش از ۱۵ درصد متغیرهای مدنظر مطالعه در پرونده‌ی بیماران، ابتلای بیمار به سیال آدنیت یا بیماری‌های سیستمیک همچون شوگر در نظر گرفته شد.

متغیرهای مطالعه‌ی حاضر از طریق چک‌لیستی که دربرگیرنده‌ی مواردی همچون معیارهای دموگرافیک و اطلاعات بالینی مربوط به سرطان بود، از پرونده‌های پزشکی و همچنین تصاویر رادیوگرافی بیماران استخراج شد. متغیرهای دموگرافیک در مطالعه‌ی حاضر شامل سن و جنس بوده و در بخش اطلاعات بالینی فاکتورهایی از جمله نوع تومور، محل تومور، تهاجم به غدد لنفاوی، تهاجم به ساختار عروقی لنفاوی، تهاجم به ساختارهای عصبی و همچنین متاستاز به غدد بزاقی ساب مندیبولار بررسی شد. اطلاعات مربوط به متاستاز از طریق داده‌ی هیستوپاتولوژی بیماران استخراج شده و جهت تعیین مرحله‌ی سرطان از سیستم طبقه‌بندی TNM استفاده گردید. همچنین بیماران از لحاظ میزان تمایز سلولی تومورها مورد بررسی قرار گرفتند که در این سیستم امتیازی، امتیاز یک به معنی تمایز بالا و امتیاز چهار به معنی تمایز بسیار پایین تومور است.

در نهایت تعداد ۱۳۸ بیمار شناسایی و وارد مطالعه شدند. داده‌های حاصل از مطالعه در نرم‌افزار SPSS نسخه‌ی ۲۶ (version 26, IBM Corporation, Armonk, NY) وارد شد. داده‌های کیفی در مطالعه‌ی حاضر از طریق معیارهایی همچون فراوانی و نسبت و متغیرهای کمی از طریق میانگین و انحراف معیار توصیف شدند. جهت مقایسه‌ی متغیرهای کیفی بین دو گروه از آزمون Chi-Square و جهت سنجش ارتباط بین متغیر کمی و کیفی از آزمون لجستیک دوتایی استفاده شد. لازم به ذکر است که فاصله‌ی اطمینان به میزان ۹۵ درصد در نظر گرفته شد.

#### یافته‌ها

در نهایت تعداد ۱۳۸ بیمار با احراز معیارهای ورود به مطالعه بررسی

چهار (۲۲ مورد) (۸۱ درصد) بودند. ارتباط بین استیج بیماری و درگیری لنف نود نیز از طریق آزمون Chi-Square سنجیده شد که نتایج حاکی ارتباط معنی‌داری بین استیج بیماری و درگیری لنف بود ( $P < 0/001$ ) (جدول ۲ و ۳).

کم‌ترین عمق تهاجم در بیماران با درگیری غدد لنفاوی، ۱ میلی‌متر اندازه‌گیری شد. میانگین عمق تهاجم تومور (depth of invasion) در دو گروه با درگیری غدد لنفاوی و عدم درگیری غدد لنفاوی نیز سنجیده شد و به طور میانگین عمق تهاجم در گروه با درگیری لنفاوی بیشتر بود. در گروه با درگیری غدد لنفاوی، عمق تهاجم  $10/49 \pm 14/15$  میلی‌متر و در گروه بدون درگیری غدد لنفاوی  $7/02 \pm 12/05$  میلی‌متر بود هرچند که آزمون Independent sample T-test حاکی از عدم معنی‌داری تفاوت میانگین در این دو گروه بود ( $P = 0/332$ ).

از آن بیماران به ترتیب در استیج‌های سوم، چهارم و اول قرار گرفتند. همچنین ۸۸ بیمار دارای تومورهایی با گرید یک بودند (۶۳/۸ درصد). از لحاظ گسترش بیماری به بافت‌های اطراف تهاجم به ساختارهای عروقی - لنفاوی بیشترین فراوانی را در بیماران به خود اختصاص داد و پس از آن درگیری غدد لنفاوی و تهاجم به بافت پری‌نورال قرار گرفتند. در نهایت درگیری غدد ساب مندیولار در هیچ کدام از بیماران مطالعه‌ی حاضر مشاهده نشد. جزئیات متغیرهای ذکر شده در جدول ۱ خلاصه شده است (جدول ۱).

بیماران با تمایز خوب در ۶۲ مورد (۷۰ درصد)، تمایز متوسط، ۱۸ مورد (۴۸ درصد) و تمایز ضعیف در ۹ مورد (۶۹٪) درگیری غدد لنفاوی داشتند. بررسی ارتباط بین گرید بیماری و درگیری لنف نود از طریق آزمون Chi-Square سنجیده شد که نتایج از نظر آماری معنی‌دار نبود ( $P = 0/62$ ).

بیماران با درگیری غدد لنفاوی در استیج یک (۰ مورد)، استیج دو (۴ مورد) (۷ درصد)، در استیج سه (۲۳ مورد) (۵۸ درصد)، استیج

جدول ۲. ارتباط درگیری غدد لنفاوی و گرید بیماری

P	Poor Differentiated	Moderate Differentiated	Well Differentiated	
0/062	9	18	62	درگیری غدد لنفاوی
	4	19	26	عدم درگیری غدد لنفاوی
	13	37	88	کل

جدول ۳. ارتباط درگیری غدد لنفاوی و استیج بیماری

P	استیج ۴	استیج ۳	استیج ۲	استیج ۱	
0/001 >	22	23	4	0	درگیری غدد لنفاوی
	5	16	50	18	عدم درگیری غدد لنفاوی
	27	39	54	18	کل

تأثیر معنی‌دار افزایش شانس درگیری غدد لنفاوی با پیشرفت امتیاز T بود ( $P = 0/01$ ) (جدول ۵، شکل ۱).

جدول ۵. ارتباط امتیاز T و درگیری غدد لنفاوی

P	T <sub>4</sub>	T <sub>3</sub>	T <sub>2</sub>	T <sub>1</sub>	
0/01	7	17	22	3	درگیری غدد لنفاوی
	5	16	50	18	عدم درگیری غدد لنفاوی
	58/33	51/51	30/55	14/28	درصد درگیری غدد لنفاوی
	12	33	72	21	کل

علاوه بر آن، تأثیر عمق تهاجم در درگیری غدد لنفی نیز مورد بررسی قرار گرفت، که آنالیز آماری از طریق رگرسیون لجستیک دوتایی سنجیده شد و نتایج حاکی از عدم وجود ارتباط معنی‌دار بین دو متغیر مزبور بود (جدول ۴).

جدول ۴. ارتباط عمق تهاجم و درگیری غدد لنفاوی

P	عدم درگیری لنفاوی	درگیری لنفاوی	
0/332	$12/05 \pm 7/02$	$14/15 \pm 10/49$	عمق تهاجم

همچنین ارتباط بین امتیاز T در استیج تومور و درگیری غدد لنفاوی از طریق آزمون Chi-Square سنجیده شد که نتایج حاکی از

## بحث

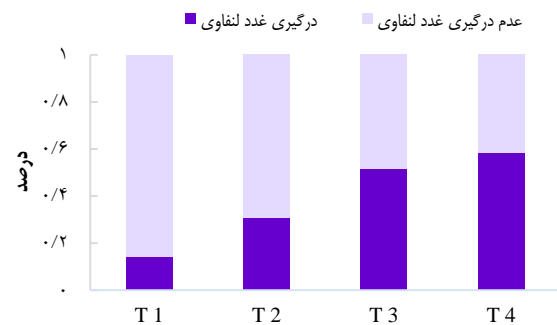
نتایج مطالعات گذشته‌نگر حاضر، مبنی بر عدم درگیری و متاستاز غدد ساب مندیولار به دنبال وقوع سرطان‌های سر و گردن بود. غدد

بیمار بود که مقدار بسیار ناچیز است. این امر در مطالعه‌ی حاضر نیز مشاهده شد که نتایج با آن مطالعات قبلی همسو بود (۲۳).

همچنین مقایسه‌ی میزان بقای بیماران در موارد حفظ غده‌ی بزاقی ساب مندیبولار با دایسکشن غده‌ی بزاقی ساب مندیبولار حاکی از عدم تفاوت معنی‌دار بود و علاوه بر آن حفظ غدد ساب مندیبولار، در افزایش کیفیت زندگی بیمار مؤثر بوده و سبب منفی همچون عدم

ساب مندیبولار در حین دایسکشن گردن بیماران مبتلا به SCC حفره‌ی دهان به دلایل مختلفی از جمله تسهیل شدن پاک‌سازی غدد لنفاوی b1 level خارج می‌شوند (۱۵). این غده، عضوی کاربردی و تولیدکننده‌ی اصلی بزاق در حالت استراحت است. به همین دلیل خارج کردن آن اثر مهمی بر بهداشت و عملکرد دهان دارد (۱۶). از طرفی خارج کردن این غدد باعث کاهش تولید بزاق و در نتیجه بروز xerostomia می‌شود که در نتیجه‌ی آن کیفیت زندگی بیمار کاهش می‌یابد (۱۵، ۱۹).

علاوه بر این، کارایی این مداخله در درمان سرطان‌های سر و گردن نیز در طول زمان مورد تردید قرار گرفته است. محققان بر این باور بودند که میزان بروز متاستاز و درگیری غدد بزاقی ساب مندیبولار به دنبال سرطان‌های سر و گردن بسیار نادر است (۲۰).



شکل ۱. ارتباط بین امتیاز T و درگیری لنفاوی

درستی این فرضیه توسط مطالعات مختلفی مورد بررسی قرار گرفته است. مطالعه‌ی گذشته‌نگر Iocca و همکاران با بررسی داده‌های بیمارستانی مراکز مختلفی در اروپای مرکزی به این نتیجه رسید که میزان شیوع متاستاز ساب مندیبولار در بیماران سرطان سنگفرشی دهان ناچیز و در حدود ۱/۴ درصد بوده است که مؤید عدم درگیری متاستاز در مراحل ابتدایی سرطان سر و گردن بود (۲۱). نتیجه‌ی این بررسی با مطالعه‌ی حاضر مطابقت داشت که با توجه به درگیر نبودن غده‌ی ساب مندیبولار توصیه به حفظ آن می‌نماید.

مطالعه‌ی دیگری که در ایران بر روی ۶۰ بیمار مبتلا به سرطان سر و گردن انجام شد، حاکی از عدم بروز متاستاز غدد ساب مندیبولار در هیچ کدام از بیماران نبود. علاوه بر آن در حدود ۸۰ درصد بیماران شواهدی از درگیری غدد لنفاوی نیز به دست نیامد (۲۲).

در مطالعه‌ی دیگری که به بررسی بیماران مبتلا به سر و گردن تحت دایسکشن گردنی با درگیری غدد لنفاوی پرداخته بود، نتایج مبنی بر درگیری غدد ساب مندیبولار تنها در ۵ نفر از ۵۲۰ (۰/۹۶ درصد)

همچنین توصیه به پیگیری طولانی‌مدت بیماران جهت بررسی میزان عود و بقا با توجه به حفظ یا برداشت غده‌ی ساب‌مندیبولار در مطالعات آینده می‌گردد.

### نتیجه‌گیری

دایسکشن گردن level b1 در کنسره‌های سر و گردن با هدف خارج کردن بافت لنفاوی انجام می‌شود. بدون برداشتن غدد بزاقی ساب‌مندیبولار بررسی و خارج‌سازی غدد لنفاوی در مثلث ساب‌مندیبولار دشوار است. از این‌رو خارج‌سازی غدد بزاقی ساب‌مندیبولار با هدف دسترسی بهتر به غدد لنفاوی ساب‌مندیبولار انجام می‌شود. به صورت کلی درگیری غدد ساب‌مندیبولار به دنبال سرطان‌های سر و گردن یک عارضه‌ی بسیار نادر است که این امر خود مؤید عدم الزام برداشتن و حذف این غدد در دایسکشن گردنی می‌باشد. مطالعات بیشتر برای ایجاد یک تکنیک نوین جراحی در مثلث ساب‌مندیبولار با هدف خارج‌سازی غدد لنفاوی این ناحیه بدون خروج غدد بزاقی ساب‌مندیبولار توصیه می‌گردد.

### تشکر و قدردانی

این مقاله منتج از پایان‌نامه‌ی مقطع دکتری حرفه‌ای رشته‌ی پزشکی به شماره‌ی ۳۴۰۱۱۰۶ مصوب دانشگاه علوم پزشکی اصفهان می‌باشد و با حمایت مالی دانشگاه به انجام رسیده است. بدین وسیله از زحمات اساتید گرامی تقدیر و تشکر می‌شود.

ایجاد ظاهر نامتقارن و همچنین خشکی دهان در بیماران گردید (۲۴). علاوه بر آن حفظ غدد بزاقی ساب‌مندیبولار مزایای بالقوه متعددی را به همراه دارد. یکی از این مزایا، حفظ سرعت جریان بزاق پایه در بیمارانی است که تحت پرتودرمانی پس از عمل قرار نمی‌گیرند. بزاق، نقش مهمی در حفاظت از سلامت دندان و دهان دارد (۲۵).

از آن‌جا که کاهش عملکرد بزاق می‌تواند باعث تأثیر منفی بر کیفیت زندگی بیمار و عوارضی همچون احساس خشکی دهان، افزایش مشکلات دهان و دندان، عفونت‌های قارچی دهان و اختلال در بلع، صحبت کردن، غذا خوردن و حس چشایی شود (۲۶)، می‌توان با حفظ غدد ساب‌مندیبولار از بروز عوارض فوق‌جلوگیری کرد. علاوه بر این، حفظ غده‌ی ساب‌مندیبولار حتی خطر اثرات مضر بر اعصاب حیاتی، از جمله اعصاب زبانی و هیپوگلووسال را کاهش می‌دهد. در پایان با در نظر گرفتن نادر بودن درگیری غدد بزاقی ساب‌مندیبولار، حفظ این غدد در برخی بیماران شدنی است (۲۷)؛ با توجه به همسو بودن این نتایج در بیماران مطالعه شده در شهر اصفهان، توصیه به حفظ غده‌ی ساب‌مندیبولار در صورت عدم مشاهده‌ی گسترش واضح تومورال می‌نماییم.

مطالعه‌ی حاضر دارای محدودیت‌هایی بود که از جمله می‌توان به گذشته‌نگر بودن و همگونی اعضای جامعه از نظر عوامل پروگنوستیک اشاره کرد که این عامل نیاز به انجام مطالعات آینده‌نگر را پر رنگ می‌سازد.

### References

1. Chow LQM. Head and neck cancer. *N Engl J Med* 2020; 382(1): 60-72.
2. Sung H, Ferlay J, Siegel RL, Laversanne M, Soerjomataram I, Jemal A, et al. Global Cancer Statistics 2020: GLOBOCAN Estimates of Incidence and Mortality Worldwide for 36 Cancers in 185 Countries. *CA Cancer J Clin* 2021; 71(3): 209-49.
3. Johnson DE, Burtneis B, Leemans CR, Lui VWY, Bauman JE, Grandis JR. Head and neck squamous cell carcinoma. *Nat Rev Dis Primers* 2020; 6(1): 92.
4. Dhull AK, Atri R, Dhankhar R, Chauhan AK, Kaushal V. Major risk factors in head and neck cancer: a retrospective analysis of 12-year experiences. *World J Oncol* 2018; 9(3): 80-4.
5. Jung K, Narwal M, Min SY, Keam B, Kang H. Squamous cell carcinoma of head and neck: what internists should know. *Korean J Intern Med* 2020; 35(5): 1031-44.
6. Siegel RL, Miller KD, Jemal A. Cancer statistics, 2019. *CA Cancer J Clin* 2019; 69(1): 7-34.
7. Inchingolo F, Santacroce L, Ballini A, Topi S, Dipalma G, Haxhirekha K, et al. Oral cancer: a historical review. *Int J Environ Res Public Health* 2020; 17(9): 3168.
8. Hashibe M, Sturgis EM, Ferlay J, Winn DM. Oral cavity, oropharynx, lip, and salivary glands. *Schottenfeld and Fraumeni Cancer Epidemiology and Prevention*. 4<sup>th</sup> Ed. Oxford, UK: Oxford University Press; 2017. p. 543-78.
9. Chamoli A, Gosavi AS, Shirwadkar UP, Wangdale KV, Behera SK, Kurrey NK, et al. Overview of oral cavity squamous cell carcinoma: Risk factors, mechanisms, and diagnostics. *Oral Oncol* 2021; 121: 105451.
10. Aupérin A. Epidemiology of head and neck cancers: an update. *Curr Opin Oncol* 2020; 32(3): 178-86.
11. D'souza S, Addepalli V. Preventive measures in oral cancer: An overview. *Biomed Pharmacother* 2018; 107: 72-80.
12. Capote-Moreno A, Brabyn P, Muñoz-Guerra MF, Sastre-Pérez J, Escorial-Hernandez V, Rodríguez-Campo FJ, et al. Oral squamous cell carcinoma: epidemiological study and risk factor assessment based on a 39-year series. *Int J Oral Maxillofac Surg* 2020; 49(12): 1525-34.
13. Lee NCJ, Kelly JR, Park HS, An Y, Judson BL, Burtneis BA, et al. Patterns of failure in high-metastatic node number human papillomavirus-

- positive oropharyngeal carcinoma. *Oral Oncol* 2018; 85: 35-9.
14. Fives C, Feeley L, Sadadcharam M, O'Leary G, Sheahan P. Incidence of intraglandular lymph nodes within the submandibular gland, and involvement by the floor of mouth cancer. *Eur Arch Otorhinolaryngol* 2017; 274(1): 461-6.
  15. Jakhetiya A, Kaul P, Pandey A, Patel T, Kumar Meena J, Pal Singh M, et al. Distribution and determinants of submandibular gland involvement in oral cavity squamous cell carcinoma. *Oral Oncol* 2021; 118: 105316.
  16. Yang S, Su JZ, Gao Y, Yu GY. Clinicopathological study of involvement of the submandibular gland in oral squamous cell carcinoma. *Br J Oral Maxillofac Surg* 2020; 58(2): 203-7.
  17. Grewal JS, Jamal Z, Ryan J. Anatomy, Head and Neck, Submandibular Gland. 2022 Dec 11. In: StatPearls [Online] [2022 Dec 11]. Treasure Island (FL): StatPearls Publishing.
  18. Möller I, Janta I, Backhaus M, Ohrndorf S, Bong DA, Martinoli C, et al. The 2017 EULAR standardized procedures for ultrasound imaging in rheumatology. *Ann Rheum Dis* 2017; 76(12): 1974-9.
  19. Yamagata K, Bukawa M, Uchida F, Fukuzawa S, Takaoka S, Ishibashi-Kanno N, et al. Involvement of submandibular gland in oral squamous cell carcinoma. *J Stomatol Oral Maxillofac Surg* 2024; 125(2): 101662.
  20. Cakir Cetin A, Dogan E, Ozay H, Kumus O, Erdag TK, Karabay N, et al. Submandibular gland invasion and feasibility of gland-sparing neck dissection in oral cavity carcinoma. *J Laryngol Otol* 2018; 132(5): 446-51.
  21. Iocca O, Copelli C, Garzino-Demo P, Ramieri G, Rubattino S, Sedran L, et al. Submandibular gland involvement in oral cavity squamous cell carcinoma: a retrospective multicenter study. *Eur Arch Otorhinolaryngol* 2023; 280(9): 4205-14.
  22. Mazarei A, Khamushian P, Sadeghi Ivraghi M, Heidari F, Saeedi N, Golparvaran S, et al. Prevalence of submandibular gland involvement in neck dissection specimens of patients with oral cavity carcinoma. *Am J Otolaryngol* 2022; 43(2): 103329.
  23. Dhara V, Bejjihalli R, Hoda N, Kortikere S, Ghosh S, Annavarjula V. Incidence of submandibular gland involvement in oral cancer patients with positive lymph nodes: experience at a tertiary cancer centre in South India. *Middle East J Cancer* 2022; 13(3): 500-6.
  24. Gu B, Fang Q, Wu Y, Du W, Zhang X, Chen D. Impact of submandibular gland preservation in neck management of early-stage buccal squamous cell carcinoma on locoregional control and disease-specific survival. *BMC Cancer* 2020; 20(1): 1034.
  25. Kumar B. The composition, function, and role of saliva in maintaining oral health: A review. *International Journal of Contemporary Dental and Medical Reviews* 2017.
  26. O'Keefe KJ, DeSantis KA, Altrieth AL, Nelson DA, Taroc EZM, Stabell AR, et al. Regional Differences Following Partial Salivary Gland Resection. *J Dent Res* 2020; 99(1): 79-88.
  27. Dunder Y, Mandle Q, Raza SN, Lin H-S, Cramer J, Hotaling JM. Submandibular Gland Invasion by Oral Cavity Cancers: A Systematic Review. *Otolaryngol Head Neck Surg* 2019; 161(2): 227-34.

## Exploring the Incidence of Submandibular Gland Involvement in Head and Neck Cancer Patients Undergoing Level I Neck Dissection

Ali Foroughi<sup>1</sup>, Mostafa Hashemi-Jazi<sup>2</sup>, Afrooz Eshaghian<sup>3</sup>

### Original Article

#### Abstract

**Background:** Traditionally, the excision of submandibular glands has been a standard procedure during neck dissection. The excision of submandibular glands can decrease the patient's quality of life. However, recent investigations have suggested the absence of lymphoid tissue and a low susceptibility to metastasis in these glands, thereby negating the imperative for their removal.

**Methods:** In the current investigation, a retrospective analysis of medical records and imaging data about patients afflicted with head and neck cancer and subjected to Level I neck dissection was undertaken. This study aimed to assess the involvement and metastatic potential of submandibular glands and also the relationship between the grade of tumor and involvement of lymph nodes.

**Findings:** The findings revealed a lack of involvement of submandibular glands, thereby substantiating the rationale for preserving these glands during neck dissection. Preserving these glands can provide a better quality of life for patients. The study found no significant correlation between tumor grade and lymph node involvement.

**Conclusion:** Involvement of submandibular glands in head and neck cancers is rare and preserving these glands can be considered during surgery.

**Keywords:** Head and neck neoplasms; Neck dissection; Submandibular gland; Lymph nodes; Carcinoma squamous cell

**Citation:** Foroughi A, Hashemi-Jazi M, Eshaghian A. Exploring the Incidence of Submandibular Gland Involvement in Head and Neck Cancer Patients Undergoing Level I Neck Dissection. J Isfahan Med Sch 2024; 41(752): 1219-26.

1- Medical Student, School of Medicine, Isfahan University of Medical Sciences, Isfahan, Iran

2- Professor, Department of Otolaryngology, School of Medicine, Isfahan University of Medical Sciences, Isfahan, Iran

3- Assistant Professor, Department of Otolaryngology, School of Medicine, Isfahan University of Medical Sciences, Isfahan, Iran

**Corresponding Author:** Afrooz Eshaghian, Assistant Professor, Department of Otolaryngology, School of Medicine, Isfahan University of Medical Sciences, Isfahan, Iran; Email: afroozeshaghian@med.mui.ac.ir