

بررسی اثرات محافظتی میواینوزیتول بر سمیت کلیوی ناشی از سیس پلاتین در موش صحرایی

فاطمه حسین پور^۱، محمد هاشم نیا^۲، بهاره محمودی^۳

مقاله پژوهشی

چکیده

مقدمه: علیرغم کاربرد گسترده و موفقیت سیس پلاتین در درمان تومورهای مختلف، این داروی شیمی‌درمانی موجب سمیت کلیوی در بسیاری از بیماران می‌شود. با توجه به ظرفیت آنتی‌اکسیدانی بالای میواینوزیتول هدف از این مطالعه، بررسی تأثیر این مکمل تغذیه‌ای بر سمیت کلیوی ناشی از سیس پلاتین در موش صحرایی بود.

روش‌ها: ۲۴ سر موش صحرایی ویستار ماده بالغ به‌طور تصادفی به ۴ گروه مساوی ($n = 6$) به صورت زیر تقسیم شدند. کنترل منفی (سرم فیزیولوژی)، کنترل مثبت (سرم فیزیولوژی و سیس پلاتین صفاقی)، کنترل استاندارد (ویتامین سی و سیس پلاتین) و گروه تیمار (میواینوزیتول و سیس پلاتین). و سرم فیزیولوژی، ویتامین سی و میواینوزیتول به مدت ۲۱ روز و به صورت خوراکی به موش‌ها تجویز شد و تمامی گروه‌ها به جز کنترل منفی سیس پلاتین را در روز پانزدهم به صورت صفاقی دریافت کردند. پس از اتمام دوره درمان، در روز بیست و دوم، از حیوانات تحت بیهوشی خونگیری شد و سپس با عمیق کردن بیهوشی مورد آسان‌کشی قرار گرفتند و از کلیه آن‌ها جهت بررسی هیستوپاتولوژی و هیستومورفومتری و نیز آزمون‌های بیوشیمیایی نمونه‌گیری انجام شد.

یافته‌ها: پیش‌درمانی با میواینوزیتول موجب بهبود ضایعات هیستوپاتولوژیک و کاهش میزان اوره و کراتینین افزایش یافته ناشی از سیس پلاتین شد. همچنین، این دارو با افزایش گلوکاتینون احیا، گلوکاتینون پراکسیداز و ظرفیت آنتی‌اکسیدانی تام در بافت کلیه موجب تخفیف استرس اکسیداتیو گردید.

نتیجه‌گیری: نتایج این مطالعه نشان داد که پیش‌درمانی با میواینوزیتول به‌صورت قابل مقایسه‌ای با ویتامین سی اثر محافظتی معنی‌داری در برابر سمیت کلیوی ناشی از سیس پلاتین داشت که این اثر می‌تواند به دلیل خواص آنتی‌اکسیدانی آن باشد.

واژگان کلیدی: میواینوزیتول؛ سمیت کلیوی؛ سیس پلاتین؛ موش صحرایی؛ استرس اکسیداتیو

ارجاع: حسین پور فاطمه، هاشم‌نیا محمد، محمودی بهاره. بررسی اثرات محافظتی میواینوزیتول بر سمیت کلیوی ناشی از سیس پلاتین در موش

صحرایی. مجله دانشکده پزشکی اصفهان ۱۴۰۴؛ ۴۳ (۸۳۰): ۱۰۸۸-۱۰۹۸.

مقدمه

سرطانی و تومورها استفاده می‌شوند، سیتوتوکسیک هستند و توانایی تمایز دقیق بین سلول‌های طبیعی و سرطانی را ندارند، به همین دلیل در بافت‌های سالم تجمع پیدا می‌کنند و نتایج زیان‌باری را به همراه دارند (۲). سیس پلاتین مشتقی از پلاتینوم، از مؤثرترین داروهای شیمی‌درمانی حال حاضر در درمان‌های بالینی می‌باشد. این دارو از دسته عوامل آلکیل‌کننده بوده که علیه تومورهای جامد مختلف از جمله کارسینومای گردن رحم، تخمدان، بیضه، پستان، مثانه، کولون و ریه با موفقیت به کار گرفته شده است (۳).

سمیت کلیوی از مهم‌ترین عوارض سیس پلاتین می‌باشد. به دلیل تجمع ترجیحی سیس پلاتین در توپول‌های کلیوی، آسیب حاد کلیوی

سمیت کلیوی، به عنوان اثر نامطلوب عوامل مختلف بر عملکرد کلیه تعریف می‌شود. این عوامل شامل کپک‌ها و قارچ‌ها، داروهای ضدسرطان مانند سیس پلاتین، آنتی‌بیوتیک‌هایی همچون آمینوگلیکوزیدها، فلزاتی از قبیل جیوه، آرسنیک و سرب و داروهای مورد سوء مصرف نظیر کوکائین می‌باشند. از نشانه‌های سمیت کلیوی، تغییر در عملکرد کلیه بوده که با تغییر میزان فیلتراسیون گلوبومرولی (GFR) (Glomerular filtration rate)، نیتروژن اوره خون (Blood urea nitrogen) و کراتینین سرم مشخص می‌شود (۱).

اغلب داروهای شیمی‌درمانی که برای از بین بردن سلول‌های

۱- استادیار. گروه علوم پایه، دانشکده‌ی دامپزشکی، دانشگاه رازی، کرمانشاه، ایران.

۲- دانشیار. گروه پاتوبیولوژی، دانشکده‌ی دامپزشکی، دانشگاه رازی، کرمانشاه، ایران.

۳- دکتری حرفه‌ای دامپزشکی، دانشکده‌ی دامپزشکی، دانشگاه رازی، کرمانشاه، ایران

نویسنده‌ی مسؤؤل: فاطمه حسین پور؛ استادیار، گروه علوم پایه، دانشکده‌ی دامپزشکی، دانشگاه رازی، کرمانشاه، ایران

سرم فیزیولوژی را به صورت داخل صفاقی دریافت کردند. گروه ۲ (کنترل مثبت): حیوانات این گروه، متناظر با سایر گروه‌ها، سرم فیزیولوژی را بصورت روزانه از طریق گاوژ و در روز پانزدهم، سیس پلاتین را با دوز ۷ میلی‌گرم بر کیلوگرم (۱۴، ۱۵) به صورت داخل صفاقی دریافت کردند.

گروه ۳ (کنترل مقایسه‌ای): حیوانات این گروه ویتامین سی خوراکی را بصورت روزانه با دوز ۱۵۰ میلی‌گرم بر کیلوگرم (۱۳) از طریق گاوژ و در روز پانزدهم سیس پلاتین را با دوز ۷ میلی‌گرم بر کیلوگرم به صورت داخل صفاقی دریافت کردند.

گروه ۴ (گروه تیمار): حیوانات این گروه میواینوزیتول خوراکی را بصورت روزانه با دوز ۴۲۰ میلی‌گرم بر کیلوگرم (۱۳، ۱۶) از طریق گاوژ و در روز پانزدهم سیس پلاتین را با دوز ۷ میلی‌گرم بر کیلوگرم به صورت داخل صفاقی دریافت کردند.

کالبدگشایی و اخذ نمونه

پس از اتمام دوره‌ی درمان، حیوانات به مدت یک شب پرهیز غذایی داده شده و در روز بیست و دوم، با تزریق درون‌صفاقی کتامین (۷۵ میلی‌گرم بر کیلوگرم) و زایلانین (۵ میلی‌گرم بر کیلوگرم) بیهوش شده (۱۷)، از قلب آن‌ها خونگیری شده و سرم خون حیوانات جدا گردید. در مرحله بعد حیوانات با عمیق کردن بیهوشی با داروهای مذکور (کتامین ۱۰۰ میلی‌گرم بر کیلوگرم و زایلانین ۱۰ میلی‌گرم بر کیلوگرم) (۱۸) آسان‌کشی شدند و سپس برشی طولی در امتداد خط میانی شکم ایجاد و ارگان کلیه جداسازی شد. کلیه چپ جهت بررسی‌های هیستوپاتولوژیک در فرمالین ۱۰ درصد قرار گرفت و یک هفته پس از ثبوت، جهت تهیه مقاطع بافتی به آزمایشگاه ارسال شد و کلیه دیگر نیز درون میکروتیوب جهت آزمون‌های مربوط به استرس اکسیداتیو در فریزر منفی ۷۰ قرار گرفت.

اندازه‌گیری شاخص‌های عملکرد کلیه

میزان اوره و کراتینین نمونه سرم‌های جدا شده از حیوانات با استفاده از کیت‌های شرکت پارس آزمون (تهران، ایران) و توسط دستگاه اتوانالایزر (Alpha Classic AT Plus, Iran) اندازه‌گیری و به صورت میلی‌گرم بر دسی‌لیتر گزارش گردید.

ارزیابی هیستوپاتولوژی و هیستومورفومتری

جهت آماده‌سازی بافتی، نمونه‌های کلیه توسط درجات صعودی الکل آگیری شده و پس از عبور از دو ظرف حاوی زایلن، برای مدت پنج ساعت درون پارافین مذاب با حرارت ۶۰ درجه قرار گرفتند. این کار به طریقه‌ی اتوماتیک و با استفاده از دستگاه پاساژ بافتی انجام گرفت. سپس نمونه‌های بافتی در بلوک‌های پارافینی قالب گیری شدند و با استفاده از دستگاه میکروتوم برش‌هایی به قطر ۵ میکرون تهیه شد. رنگ‌آمیزی طبق روش متداول و با عبور دادن لام‌ها از ظرف‌های محتوی

یک معضل شایع و جدی در بیماران تحت شیمی‌درمانی با این دارو می‌باشد (۴). مکانیسم‌های مولکولی کلیدی دخیل در سمیت کلیوی ناشی از سیس پلاتین شامل آسیب DNA، ایجاد اختلال در عملکرد اندامک‌های سیتوپلاسمی به‌ویژه شبکه آندوپلاسمی و میتوکندری، آسیب عروقی، پیشبرد مسیره‌های آپوپتوز و نکروز و نیز ایجاد آسیب سلولی از طریق التهاب و القای استرس اکسیداتیو می‌باشد (۵، ۶). گزارش شده ۳۵ - ۲۰ درصد از بیماران، پس از درمان با سیس پلاتین، اختلال در عملکرد کلیه را تجربه می‌کنند که در صورت بروز آسیب حاد کلیوی منجر به مرگ این افراد می‌شود (۶، ۷).

میواینوزیتول، یک کربوهیدرات است که در ساختارهای مختلف بدن، غذا و مکمل‌های غذایی یافت می‌شود. این ترکیب در فعال کردن آنزیم‌های کلیدی دخیل در متابولیسم گلوکز اهمیت فراوانی دارد. تحقیقات زیادی نقش میواینوزیتول را در درمان بیماری‌های مرتبط با مقاومت انسولینی از طریق خواص ضدالتهابی و نیز با لابرین حساسیت سلول‌ها به انسولین نشان داده است (۱۰-۸). در میان آنتی‌اکسیدان‌های طبیعی تغذیه‌ای، میو اینوزیتول از طریق بالا بردن آنتی‌اکسیدان‌های مختلف از قبیل گلوکاتینون، سوپراکسید دیسموتاز، کاتالاز و نیز مهار پراکسیداسیون لیپیدی با کاهش میزان مالون دی‌آلدهید نقش مهمی در کاهش استرس اکسیداتیو داشته است (۱۳-۱۱).

با توجه به خواص ضدالتهابی و اثرات آنتی‌اکسیدانی میواینوزیتول و نیز با توجه به این که تشدید استرس اکسیداتیو از مهم‌ترین مکانیسم‌های سمیت کلیوی ناشی از سیس پلاتین می‌باشد، لذا هدف از مطالعه‌ی حاضر، بررسی اثرات میواینوزیتول در سمیت کلیوی القا شده با سیس پلاتین در موش صحرایی با تکیه بر معیارهای هیستوپاتولوژیک و نیز آزمون‌های بیوشیمیایی شامل شاخص‌های عملکرد کلیه و برخی شاخص‌های استرس اکسیداتیو بوده است.

روش‌ها

جهت انجام این مطالعه، ۲۴ سر موش صحرایی ماده بالغ نژاد ویستار در محدوده‌ی وزنی ۲۵۰-۲۲۰ گرم تهیه گردید. حیوانات به مدت ۷ روز به منظور سازگاری با محیط جدید بر اساس شرایط استاندارد: دمای ۲۵±۲ درجه‌ی سانتی‌گراد، رطوبت نسبی ۴۶-۴۴ درصد و سیکل ۱۲ ساعت نور و ۱۲ ساعت تاریکی و نیز دسترسی آزاد به آب و غذا، نگهداری شدند. پس از گذشت یک هفته، موش‌ها توزین شده و به‌طور تصادفی در ۴ گروه (n = ۶) به‌صورت زیر تقسیم شده و به مدت ۲۱ روز (۱۴) تحت درمان خوراکی قرار گرفتند.

گروه‌بندی حیوانات

گروه ۱ (کنترل منفی): حیوانات این گروه، متناظر با سایر گروه‌ها، سرم فیزیولوژی را بصورت روزانه از طریق گاوژ و در روز پانزدهم،

شده از شرکت نوند سلامت انجام شد. جذب نوری نمونه‌ها در طول موج ۵۹۳ نانومتر و توسط میکروپلیت ریدر قرائت و غلظت TAC با استفاده از منحنی استاندارد و به صورت میلی‌مول بر میلی‌گرم پروتئین گزارش گردید.

پس از تأیید نرمال بودن توزیع با استفاده از آزمون Shapiro-Wilk، داده‌های کمی با استفاده از تحلیل واریانس یک‌طرفه (ANOVA) مقایسه شدند. برای تعیین تفاوت بین گروه‌ها از آزمون Tukey استفاده شد. در خصوص داده‌های مربوط به نمره‌دهی ضایعات هیستوپاتولوژیک، برای ارزیابی تفاوت‌های معنی‌دار بین گروه‌ها از آزمون‌های ناپارامتری Kruskal-Wallis و Mann-Whitney U استفاده شد. تجزیه و تحلیل‌های آماری با استفاده از نرم‌افزار SPSS نسخه ۲۶ (version 26, IBM Corporation, Armonk, NY) انجام و سطح آماری معنی‌دار، $P < 0/05$ در نظر گرفته شد.

یافته‌ها

میزان اوره و کراتینین

همان‌طور که در شکل ۱ نشان داده شده است، میزان اوره و کراتینین به‌واسطه‌ی دریافت سیس پلاتین نسبت به گروه کنترل منفی، افزایش یافت ($P < 0/0001$). پیش‌درمانی با ویتامین سی و میواینوزیتول، به ترتیب با سطح معنی‌داری $P = 0/0046$ و $P < 0/0001$ موجب کاهش میزان اوره و به‌صورت مشابه با سطح معنی‌داری $P < 0/0001$ موجب کاهش کراتینین نسبت به گروه سیس پلاتین (کنترل مثبت) گردید. همچنین میواینوزیتول توانست میزان کراتینین را به مقدار بیشتری نسبت به ویتامین سی پایین آورد ($P = 0/0350$). لازم به ذکر است که اگرچه پیش‌درمانی با ویتامین سی و میواینوزیتول، موجب کاهش میزان اوره و کراتینین نسبت به گروه سیس پلاتین گردید اما هیچ کدام از این گروه‌ها نتوانستند میزان این شاخص‌ها را به حالت طبیعی (گروه کنترل منفی) برسانند ($P < 0/0001$).

نتایج هیستوپاتولوژی و هیستومورفومتری

در بررسی‌های هیستوپاتولوژی، ساختار بافت کلیه در حیوانات گروه کنترل منفی طبیعی بود. گلوامرول توسط کپسول بومن احاطه شده و لوله‌های پیچ خورده نزدیک و دور به خوبی سازماندهی شده و دست نخورده بودند و هیچ نشانه‌ای از التهاب، نکروز یا ادم بینابینی را نشان ندادند. در گروه سیس پلاتین تغییرات پاتولوژیک شدید، از جمله دژنراسیون و نکروز گسترده گلوامرولی و توبولی، واکونله شدن سلول‌های اپیتلیال توبولی، اتساع فضای بومن به دلیل آتروفی گلوامرولی، احتقان شدید گلوامرولی و بافت بینابینی، وجود کست‌های هیالین در بسیاری از توبول‌ها، نفوذ کانونی سلول‌های التهابی تک‌هسته‌ای در بافت بینابینی، و ادم قابل توجه مشاهده شد (شکل ۲، A، D، G، J).

زایلل، الکل‌های نزولی، آب مقطر، همتوکسیلین، اسید الکل، انوزین، الکل‌های صعودی و در نهایت زایلن انجام گرفت. در نهایت ضایعات بافتی بوسیله‌ی میکروسکوپ نوری مورد بررسی قرار گرفتند.

توصیف و نمره‌دهی ضایعات هیستوپاتولوژیک بر اساس روش Zheng و همکاران (۱۹) و Hashemnia و همکاران (۲۰) انجام شد. به‌طور خلاصه، ارزیابی ضایعات هیستوپاتولوژیک با در نظر گرفتن شاخص‌های نکروز توبولی، آتروفی گلوامرولی و توبولی، التهاب بینابینی، فیبروز بینابینی، احتقان گلوامرولی و بافت بینابینی و کست‌های پروتئینی داخل توبولی انجام گرفت. هر یک از این ضایعات بر اساس مقیاس ذیل نمره‌دهی شدند: ۰: بدون ضایعه، ۱: خفیف، ۲: متوسط و ۳: شدید. نمرات نهایی برای هر نمونه، با جمع نمرات مذکور محاسبه شد.

جهت ارزیابی مورفومتری، تصاویر دیجیتال با 640×400 پیکسل و بزرگنمایی $400 \times$ از ۱۰ فیلد حاوی گلوامرول و جسمک کلیوی در هر اسلاید، از مقاطع کلیه توسط دوربین (DinoCapture 2.0) متصل به میکروسکوپ گرفته شد. در نهایت، مساحت فضای بومن، گلوامرول و جسمک کلیوی توسط نرم‌افزار (Image J) برای ارزیابی تغییرات میکروآناتومی اندازه‌گیری شد.

سنجش شاخص‌های استرس اکسیداتیو در بافت کلیه

پروتئین تام

جهت سنجش پروتئین تام از کیت [®]Nadford (نوند سلامت، ارومیه، ایران) استفاده شد. اساس کار به روش برادفورد و با استفاده از رنگ کوماسی بلو G-250 می‌باشد. جذب نمونه در طول موج ۵۹۵ نانومتر در میکروپلیت ریدر قرلثت، و بر اساس منحنی استاندارد، غلظت پروتئین تام بافت کلیه در تمام گروه‌ها محاسبه گردید.

گلو تاتیون پراکسیداز

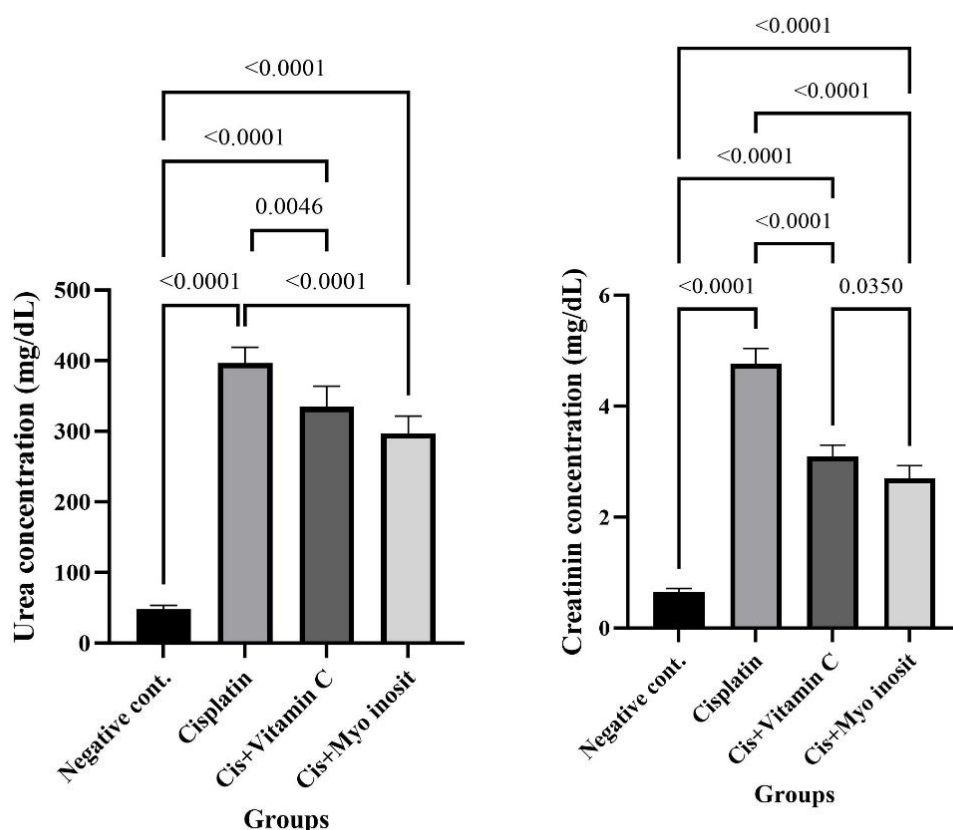
اندازه‌گیری این شاخص با استفاده از کیت [®]Nagpix، خریداری شده از شرکت نوند سلامت، انجام شد. جذب نوری نمونه‌ها توسط میکروپلیت ریدر در ۳۴۰ نانومتر قرائت شده و با استفاده از منحنی استاندارد، غلظت GPx مربوط به هر کدام از نمونه‌ها محاسبه و به صورت واحد بر میلی‌گرم پروتئین گزارش گردید.

گلو تاتیون احیا

میزان این شاخص با استفاده از کیت شرکت نوند سلامت ([®]NarGul) اندازه‌گیری شد. جذب نوری نمونه‌ها در ۴۱۴ نانومتر و توسط میکروپلیت ریدر قرائت شده و با استفاده از منحنی استاندارد، غلظت GSH مربوط به نمونه‌های بافت کلیه در تمام گروه‌ها محاسبه و بر اساس میکرومول بر میلی‌گرم پروتئین گزارش گردید.

ظرفیت آنتی‌اکسیدانی تام

اندازه‌گیری این شاخص با استفاده از کیت [®]Naxifer، خریداری



شکل ۱. میزان اوره و کراتینین سرم در گروه‌های مختلف.

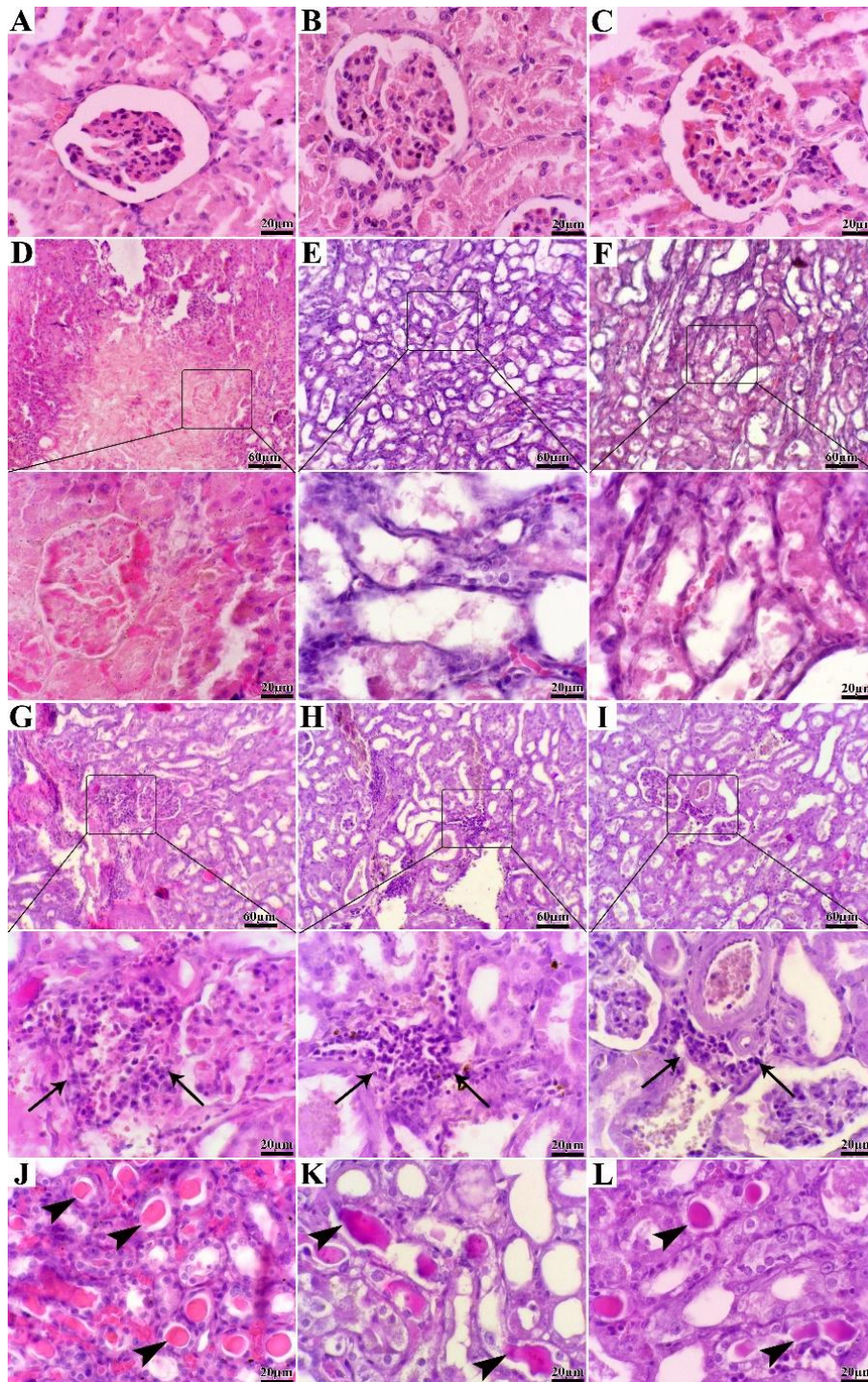
داده‌های مختلف به صورت میانگین \pm انحراف معیار نشان داده شده‌اند. اعداد مربوط به تفاوت آماری معنی‌دار ($P < 0.05$) در بین گروه‌های مختلف نشان داده شده است. داده‌ها با استفاده از آزمون تحلیل واریانس یک‌طرفه (One Way ANOVA) مقایسه شدند.

آتروفی گلومرولی و ادم بینابینی مربوط بود. پیش‌درمانی با میواینوزیتول و ویتامین سی به طور معنی‌داری نمرات هیستوپاتولوژیک ضایعات کلیه را در مقایسه با گروه سیس پلاتین کاهش داد ($P < 0.05$). در میان گروه‌های تحت درمان، کمترین امتیاز پاتولوژیک در گروه دریافت‌کننده میو اینوزیتول مشاهده شد ($P < 0.05$)، (جدول ۱).

علاوه بر این، تجزیه و تحلیل مورفومتریک نشان‌دهنده کاهش قابل توجه مساحت گلومرول و گسترش فضای بومن در گروه سیس پلاتین در مقایسه با گروه کنترل منفی بود ($P < 0.05$). پیش‌درمانی با میو اینوزیتول و ویتامین سی، ساختار گلومرولی را حفظ کرد و در نتیجه میانگین مساحت گلومرول در گروه‌های تحت درمان به طور معنی‌داری بیشتر از گروه کنترل مثبت بود ($P < 0.05$). در مقایسه بین گروه‌های تحت درمان، کمترین مساحت فضای بومن مربوط به گروه میو اینوزیتول بود، با این حال، مساحت فضای بومن در هیچ یک از گروه‌های درمان به طور کامل به حالت نرمال بازنگشت (شکل ۳).

درمان با ویتامین سی، منجر به بهبود نسبی گردید، بطوریکه میزان و شدت نکروز توبولی و گلومرولی، التهاب بافت بینابینی، اتساع فضای بومن، احتقان گلومرولی و بینابینی و ادم در مقایسه با گروه سیس پلاتین کم‌تر بود، اما ساختار کلیه به طور کامل به حالت طبیعی خود برنگشت (شکل ۲، E, B, H و K). در گروه تحت درمان با میو اینوزیتول بهبود قابل توجهی مشاهده شد. تمامیت و یکپارچگی ساختار توبولی و گلومرولی تا حد زیادی حفظ شده بود و شدت و وسعت نکروز بافتی، میزان ادم و نفوذ سلول‌های التهابی و رسوب کست‌های هیالین در توبول‌ها، بطور قابل ملاحظه‌ای کاهش یافته بود (شکل ۲، C, F, I و L). در این گروه یافته‌های بافت‌شناسی بسیار شبیه به یافته‌های گروه کنترل منفی بود که نشان‌دهنده اثر محافظتی قوی میو اینوزیتول می‌باشد.

بر اساس نمرات پاتولوژیک، نمره‌ی کل آسیب در گروه سیس پلاتین به طور معنی‌داری بیشتر از گروه کنترل منفی بود ($P < 0.05$). این افزایش عمدتاً به افزایش نکروز توبولی،



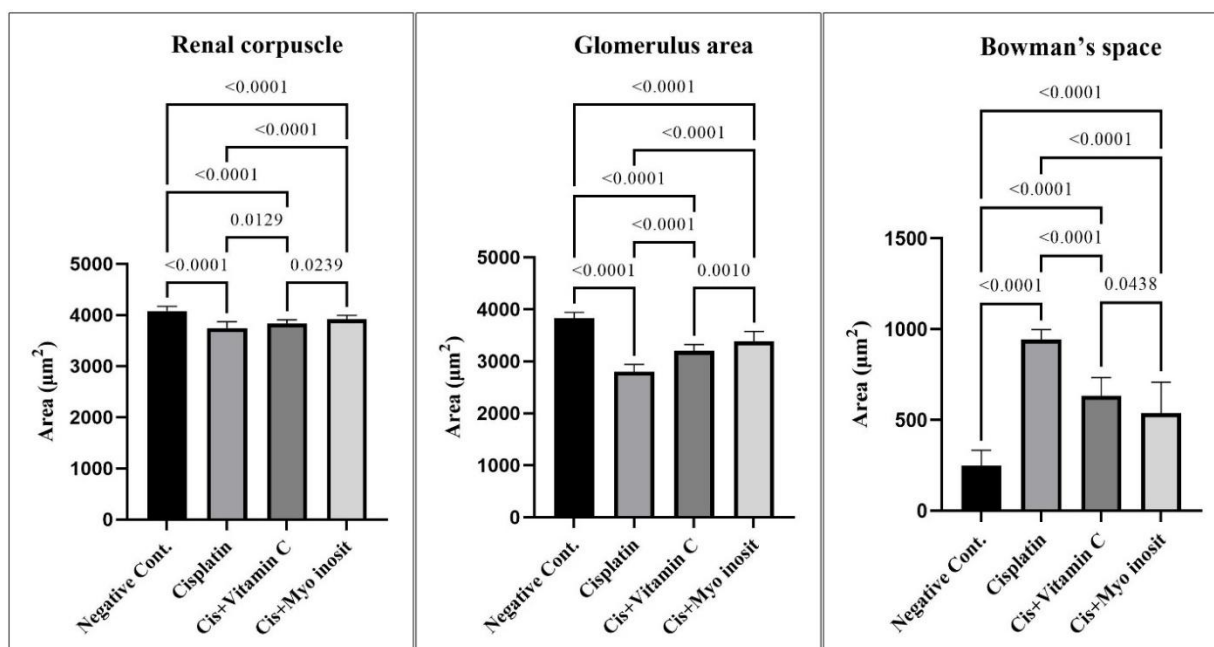
شکل ۲. مقاطع بافت‌شناسی کلیه گروه‌های سیس پلاتین، سیس پلاتین + ویتامین سی و سیس پلاتین + میو اینوزیتول (رنگ آمیزی H&E). A. گروه سیس پلاتین، آتروفی شدید گلوبرولی همراه با تغییرات دژنراتیو اپیتلیال. C. گروه سیس پلاتین + میو اینوزیتول، آتروفی خفیف گلوبرولی. D. گروه

B. گروه سیس پلاتین + ویتامین سی، آتروفی خفیف گلوبرولی همراه با تغییرات دژنراتیو اپیتلیال. C. گروه سیس پلاتین + میو اینوزیتول، آتروفی خفیف گلوبرولی. D. گروه سیس پلاتین، نکروز شدید توبولی و گلوبرولی. E. گروه سیس پلاتین + ویتامین سی، نکروز متوسط توبولی. F. گروه سیس پلاتین + میو اینوزیتول، نکروز خفیف توبولی. G. گروه سیس پلاتین، نفوذ شدید سلول‌های التهابی تک هسته‌ای در بافت بینابینی (فلش). H. گروه سیس پلاتین + ویتامین سی، التهاب متوسط (فلش). I. گروه سیس پلاتین + میو اینوزیتول، التهاب خفیف (فلش). J. گروه سیس پلاتین، حضور کست‌های هیالین در بسیاری از توبول‌ها (سر فلش). K. گروه سیس پلاتین + ویتامین سی، حضور کست‌های هیالین در تعداد کمی از توبول‌ها (سر فلش). L. گروه سیس پلاتین + میو اینوزیتول، حضور کست‌های هیالین در تعداد کمی از توبول‌ها (سر فلش).

جدول ۱. نمرات تغییرات هیستوپاتولوژیک بافت کلیه در تمام گروه‌های مورد مطالعه

تغییرات بافتی	کنترل منفی	سیس پلاتین	ویتامین سی	میواینوزیتول	*P
نکروز توبولی	۰/۰۱ ^a	۲/۸۰±۰/۱۳ ^b	۱/۸۰±۰/۲۰ ^c	۱/۵۰±۰/۱۶ ^c	۰/۰۱
آتروفی گلومرولی	۰/۰۱ ^a	۲/۷۰±۰/۱۵ ^b	۲/۱۰±۰/۱۷ ^c	۱/۵۰±۰/۱۶ ^d	۰/۰۱
کست‌های پروتئینی داخل توبولی	۰/۴۰±۰/۱۶ ^a	۱/۴۰±۰/۱۶ ^b	۱/۱۰±۰/۱۰ ^b	۰/۹۰±۰/۱۰ ^{ab}	۰/۰۰۱
التهاب بینابینی	۰/۰۱ ^a	۲/۱۰±۰/۱۰ ^b	۱/۵۰±۰/۱۶ ^c	۰/۹۰±۰/۱۰ ^d	۰/۰۱
فیروز بینابینی	۰/۰۱	۰/۰۱	۰/۰۱	۰/۰۱	۱/۰۰
احتقان گلومرولی	۰/۱۰±۰/۱۰ ^a	۲/۱۰±۰/۱۰ ^b	۱/۷۰±۰/۱۵ ^{bd}	۱/۳۰±۰/۱۵ ^d	۰/۰۱
احتقان بافت بینابینی	۰/۲۰±۰/۱۳ ^a	۲/۱۰±۰/۱۷ ^b	۱/۷۰±۰/۲۱ ^{bd}	۱/۳۰±۰/۱۵ ^d	۰/۰۱
ادم بینابینی	۰/۲۰±۰/۲۰ ^a	۲/۳۰±۰/۱۵ ^b	۱/۶۰±۰/۱۶ ^c	۱/۴۰±۰/۱۶ ^c	۰/۰۱
جمع ضایعات	۰/۹۰±۰/۴۰ ^a	۱/۵۰±۰/۴۰ ^b	۱/۵۰±۰/۴۰ ^c	۸/۸۰±۰/۳۵ ^d	۰/۰۱

میانگین ± خطای معیار در یک ردیف با حروف انگلیسی غیرمشابه (a, b, c, d) نشان‌دهنده تفاوت معنی‌دار بین گروه‌ها می‌باشد (P < ۰/۰۵) اختلاف معنی‌دار در نظر گرفته شد. *: نشان‌دهنده مقایسه‌ی بین تمام گروه‌ها می‌باشد.



شکل ۳. میانگین ± خطای معیار مساحت جسمک کلیوی، گلومرول و فضای بومن بافت کلیه در گروه‌های مختلف.

اعداد مربوط به تفاوت آماری معنی‌دار (P < ۰/۰۵) در بین گروه‌های مختلف نشان داده شده است. داده‌ها با استفاده از آزمون تحلیل واریانس یک‌طرفه (One Way ANOVA) مقایسه شدند.

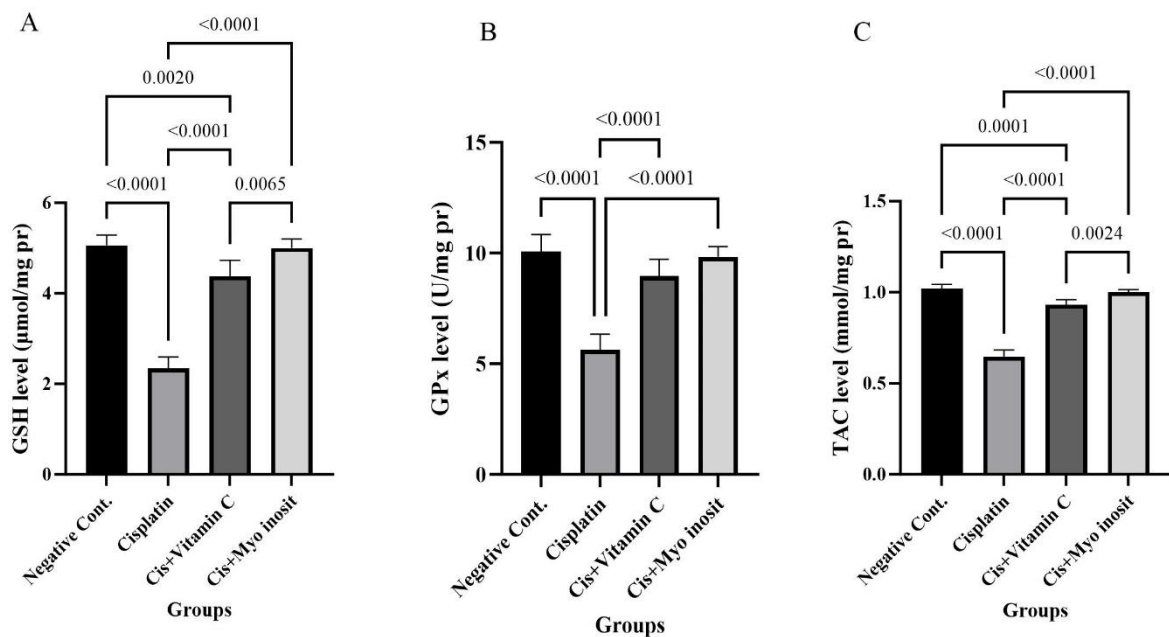
میزان گلوتاتیون احیا

شکل ۴. B نشان می‌دهد که میزان گلوتاتیون احیا در گروه سیس پلاتین به‌طور معنی‌داری نسبت به گروه کنترل منفی کاهش یافته است (P < ۰/۰۰۰۱). دریافت ویتامین سی و میواینوزیتول، موجب افزایش این شاخص نسبت به گروه سیس پلاتین گردید (P < ۰/۰۰۰۱). لازم به ذکر است که میواینوزیتول در مقایسه با ویتامین سی، به میزان بیشتری موجب افزایش GSH نسبت به گروه سیس پلاتین گردید (P = ۰/۰۰۶۵). همچنین اگرچه این

میزان گلوتاتیون پراکسیداز

همان‌طور که شکل ۴. A نشان می‌دهد، دریافت سیس پلاتین موجب کاهش میزان گلوتاتیون پراکسیداز نسبت به گروه کنترل منفی گردید (P < ۰/۰۰۰۱). تجویز ویتامین سی و میواینوزیتول، موجب افزایش مقادیر این شاخص نسبت به گروه سیس پلاتین گردید (P < ۰/۰۰۰۱). لازم به ذکر است که اگرچه میواینوزیتول نسبت به ویتامین سی به نحو مطلوب‌تری موجب افزایش این شاخص شد ولی بین این دو گروه تفاوت آماری معنی‌داری وجود نداشت (P > ۰/۰۵).

مکمل‌ها توانستند مقادیر این



شکل ۴. میزان گلوتاتیون احیا، گلوتاتیون پراکسیداز و ظرفیت آنتی‌اکسیدانی تام بافت کلیه در گروه‌های مختلف.

داده‌های مختلف به صورت میانگین \pm انحراف معیار نشان داده شده‌اند. اعداد مربوط به تفاوت آماری معنی‌دار ($P < 0/05$) در بین گروه‌های مختلف نشان داده شده است. داده‌ها با استفاده از آزمون تحلیل واریانس یک‌طرفه (One Way ANOVA) مقایسه شدند.

استرس اکسیداتیو در شرایط درون‌تنی صورت نگرفته است، لذا هدف از مطالعه‌ی حاضر، بررسی اثرات محافظتی احتمالی این مکمل بر سمیت کلیوی ناشی از سیس‌پلاتین در موش صحرایی بود. به طور خلاصه نتایج حاصل از این مطالعه نشان داد که میواینوزیتول توانست میزان اوره و کراتینین افزایش یافته به دنبال تجویز سیس‌پلاتین را پایین آورد، ضایعات هیستوپاتولوژیک ناشی از سیس‌پلاتین در بافت کلیه را تخفیف دهد و استرس اکسیداتیو تشدید یافته با سیس‌پلاتین در این بافت را با افزایش میزان گلوتاتیون احیا، گلوتاتیون پراکسیداز و ظرفیت آنتی‌اکسیدانی تام به نحو مطلوبی بهبود بخشد.

آسیب کلیوی ناشی از داروها، همواره از نگرانی‌های اصلی سلامت بشر بوده است. این آسیب با نقصان توبول‌های کلیوی همراه بوده که گاه منجر به نارسایی حاد کلیوی شده و میزان مرگ و میر را بالا می‌برد (۲۱). سمیت کلیوی به‌عنوان عارضه‌ی جانبی اصلی سیس‌پلاتین، کاربرد این داروی شیمی‌درمانی مؤثر را محدود کرده است (۶). سیس‌پلاتین ملکولی بدون بار و غیرقطبی بوده و وزن ملکولی پایین دارد، از این‌رو بدون اتصال به پروتئین و آزادانه در پلاسما جریان یافته و از طریق گلومرول فیلتر می‌شود و بدین‌سان در

شاخص را نسبت به گروه سیس‌پلاتین (کنترل مثبت) بالا ببرند، ولی ویتامین سی، نتوانست GSH را به میزان طبیعی (کنترل منفی) نزدیک کند ($P = 0/020$).

میزان ظرفیت آنتی‌اکسیدانی تام

همان‌طور که در شکل ۴. C نشان داده شده است، میزان TAC در گروه سیس‌پلاتین نسبت به گروه کنترل منفی کاهش یافت ($P < 0/001$). پیش‌درمانی با ویتامین سی و میواینوزیتول، موجب افزایش این شاخص نسبت به گروه سیس‌پلاتین گردید ($P < 0/001$). همچنین میواینوزیتول در مقایسه با ویتامین سی به میزان بیشتری TAC را نسبت به گروه کنترل مثبت (سیس‌پلاتین) افزایش داد ($P = 0/024$). ضمناً نمودار مذکور حاکی از آن است که علیرغم میواینوزیتول، ویتامین سی نتوانست میزان ظرفیت آنتی‌اکسیدانی تام را به حالت طبیعی (کنترل منفی) نزدیک کند ($P = 0/001$).

بحث

تاکنون مطالعه‌ای مبنی بر ارزیابی اثرات محافظتی میواینوزیتول بر سمیت کلیوی ناشی از سیس‌پلاتین با تأکید بر تخفیف و بهبود

قشر کلیه به دام می‌افتد (۲۲). همچنین گفته شده سیس پلاتین در لوله‌های پیچ خورده نزدیک تجمع یافته تا جایی که غلظت آن در این محل، ۵ برابر غلظت سرمی می‌باشد و موجب آسیب کلیوی می‌شود (۲۳). در مطالعه‌ی حاضر، غلظت سرمی اوره و کراتینین به دنبال دریافت سیس پلاتین افزایش یافت. سنجش مقادیر اوره و کراتینین سرم از دقیق‌ترین شاخص‌های تعیین‌کننده آسیب کلیوی می‌باشد.

در بررسی هیستوپاتولوژیک در مطالعه‌ی حاضر، سیس پلاتین موجب دژنراسیون و نکروز شدید گلوامرولی و توبولی، آتروفی گلوامرولی و به دنبال آن اتساع فضای ادراری، وجود کست‌های هیالین در توبول‌های ادراری و ادم و احتقان شدید و نفوذ سلول‌های تک‌هسته‌ای در بافت بینابینی گردید. این تغییرات به‌ویژه دژنراسیون و نکروز اپیتلیوم گلوامرولی و به دنبال آن آتروفی گلوامرولی، احتمالاً منجر به کاهش میزان فیلتراسیون، و به دنبال آن کاهش میزان کلیرانس اوره و کراتینین و در نتیجه افزایش میزان این شاخص‌ها در سرم گردید. در واقع افزایش شاخص‌های اوره و کراتینین سرم حیوانات دریافت‌کننده سیس پلاتین، خود گواهی بر آسیب‌های ناشی از سیس پلاتین در بافت کلیه بوده که در بررسی هیستوپاتولوژیک به وضوح مشخص شد. پیش‌درمانی با میواینوزیتول در این مطالعه، به نحو قابل مقایسه‌ای با ویتامین سی، توانست تغییرات هیستوپاتولوژیک ناشی از سیس پلاتین را بهبود بخشد و سطوح اوره و کراتینین را به طور معنی‌داری کاهش دهد. در واقع احتمالاً میواینوزیتول با اصلاح و بهبود ضایعات هیستوپاتولوژیک بافت کلیه میزان تصفیه گلوامرولی را بهبود بخشیده و به دنبال آن میزان شاخص‌های مبین آسیب کلیوی: اوره و کراتینین در سرم کاهش یافت. این یافته‌ها مؤید اثر محافظتی میواینوزیتول در بافت کلیه علیه سمیت ناشی از سیس پلاتین می‌باشد. از آن‌جا که از جمله‌ی مهم‌ترین مکانیسم‌های آسیب کلیوی ناشی از سیس پلاتین، تشدید استرس اکسیداتیو گزارش شده است و نیز با توجه به ظرفیت آنتی‌اکسیدانی بسیار بالای میواینوزیتول، در این مطالعه همچنین بر آن شدیم تا مکانیسم احتمالی محافظتی میواینوزیتول را با تمرکز بر استرس اکسیداتیو مورد بررسی قرار دهیم. سیس پلاتین، موجب افزایش تولید گونه‌های فعال اکسیژن (Reactive Oxygen Species) در بافت کلیه می‌گردد. گفته شده سیس پلاتین با ۳ مکانیسم منجر به افزایش تولید رادیکال‌های آزاد اکسیژن می‌شود: برهم‌کنش با ملکول گلوامرول و تخلیه ذخایر گلوامرول سلولی حین تبدیل به نِفروتوکسین قوی‌تر طی متابولیسم، اثر بر زنجیره‌ی تنفسی در میتوکندری و اثر بر سیتوکروم p450 در میکروزوم‌های کبدی (۲۴).

همان‌طور که گفته شد، سیس پلاتین موجب تخلیه‌ی ذخایر گلوامرول در بافت کلیه می‌گردد. گلوامرول فراوان‌ترین ملکول

آنتی‌اکسیدان در ارگان‌سیم‌های زنده می‌باشد. گلوامرول یک تری‌پپتید حاوی گروه تیول بوده و به دو فرم احیا: GSH و دی سولفید: GSSG در سلول حضور دارد. گروه تیول موجود در اسیدآمین سیستین، مسئول ظرفیت آنتی‌اکسیدانی گلوامرول می‌باشد. بدین صورت که هنگامی که گلوامرول ملکول هدف را احیا می‌کند، گروه تیول اکسید شده و بدین ترتیب گلوامرول احیا به گلوامرول دی سولفید تبدیل می‌شود (۲۵). گلوامرول یا به صورت مستقیم گونه‌های فعال اکسیژن را احیا می‌کند و یا به‌طور غیر مستقیم با پراکسیدازهایی همچون گلوامرول پراکسیداز (GPx) همکاری می‌کند و بدین طریق موجب مهار استرس اکسیداتیو می‌شود. گلوامرول پراکسیداز به نوبه خود پراکسید هیدروژن (H2O2) را به ملکول آب احیا می‌کند (۲۶).

در مطالعه‌ی حاضر، تجویز سیس پلاتین موجب کاهش میزان گلوامرول احیا (GSH) شد. بنابراین می‌توان چنین بیان کرد که با کاهش میزان این آنتی‌اکسیدان، رادیکال‌های آزاد اکسیژن افزایش یافته و موجبات آسیب سلولی و صدمه به ماکروملکول‌ها را فراهم آوردند. از طرفی پیش‌درمانی با میواینوزیتول و ویتامین سی موجب افزایش این شاخص گردید. می‌توان گفت که افزایش این شاخص موجب مقابله هر چه بهتر با ROS می‌شود.

گلوامرول پراکسیداز، دیگر شاخص مورد بررسی در این مطالعه بود. تجویز سیس پلاتین، موجب کاهش میزان GPx در بافت کلیه گردید. کاهش میزان این آنزیم آنتی‌اکسیدان نیز موجبات افزایش میزان رادیکال‌های آزاد اکسیژن و به‌ویژه پراکسید هیدروژن را فراهم می‌آورد. مطالعات بسیاری کاهش میزان گلوامرول پراکسیداز و گلوامرول احیا در بافت کلیه به دنبال تجویز سیس پلاتین را گزارش کرده‌اند (۲۹-۲۷). در این مطالعات همچنین مالون دی‌آلدید به عنوان شاخص پراکسیداسیون لیپیدی به‌واسطه سیس پلاتین در بافت کلیه افزایش یافت که خود گواهی بر افزایش میزان ROS و پراکسیداسیون لیپیدهای غشایی می‌باشد. در واقع به موازات کاهش آنتی‌اکسیدان‌هایی همچون گلوامرول احیا و گلوامرول پراکسیداز، میزان مالون دی‌آلدید افزایش یافت. پیش‌درمانی با میواینوزیتول در مطالعه‌ی حاضر به نحو قابل مقایسه‌ای با ویتامین سی به عنوان آنتی‌اکسیدان استاندارد موجب افزایش سطوح کاهش یافته گلوامرول پراکسیداز گردید. افزایش این شاخص نیز مانند گلوامرول احیا احتمالاً توانست جلوی افزایش تولید گونه‌های فعال اکسیژن و به دنبال آن تشدید استرس اکسیداتیو را بگیرد.

ظرفیت آنتی‌اکسیدانی تام (TAC) برآیندی از تمام آنتی‌اکسیدان‌های بافتی می‌باشد که در این مطالعه مورد بررسی قرار گرفت. در حیوانات تحت تیمار با سیس پلاتین که مکمل درمانی دریافت نکردند، میزان این شاخص طبق انتظار پایین رفت و پیش‌درمانی با مکمل‌های میواینوزیتول و ویتامین سی منجر به افزایش سطوح این شاخص گردید. در این

میواینوزیتول در سمیت کلیوی ناشی از سیس پلاتین می‌تواند پارامترهای هیستوپاتولوژیک و هیستومورفومتریک را بهبود دهد. علاوه بر این، داروی ذکر شده سطح افزایش یافته اوره و کراتینین سرمی را پایین آورد. نتایج مربوط به شاخص‌های عملکرد کلیه و نیز شاخص‌های استرس اکسیداتیو در این مطالعه کاملاً با نتایج پاتولوژی مطابقت داشت و به نوعی تأییدکننده‌ی نتایج مذکور بود، چرا که در گروه‌های بدون درمان بواسطه‌ی تشدید استرس اکسیداتیو، ضایعات هیستوپاتولوژیک مشهود بوده و عملکرد کلیه کاهش یافت، در حالی که پیش‌درمانی با میواینوزیتول، موجب بهبود عملکرد کلیه و تخفیف ضایعات بافتی گردید. اثرات محافظتی میواینوزیتول در سمیت کلیوی ناشی از سیس پلاتین، احتمالاً به دلیل ظرفیت آنتی‌اکسیدانی بالای این ترکیب می‌باشد.

تشکر و قدردانی

این مقاله حاصل طرح پژوهشی مصوب در دانشگاه رازی به شماره‌ی ۱۴۰۱/۶۰۸/۱ می‌باشد. بدین وسیله از زحمات کلیه همکاران و کارکنان دانشکده‌ی دامپزشکی دانشگاه رازی کرمانشاه به‌ویژه دکتر هادی چراغی تشکر و قدردانی می‌گردد.

مطالعه میزان سه شاخص یاد شده که بیان‌گر وضعیت آنتی‌اکسیدانی بافت کلیه بودند شامل GPx، GSH و TAC مورد ارزیابی قرار گرفت. میواینوزیتول به‌عنوان آنتی‌اکسیدان تغذیه‌ای منجر به افزایش تمام این شاخص‌ها گردید و بدین ترتیب توانست استرس اکسیداتیو تشدید یافته به‌واسطه‌ی سیس پلاتین را بهبود بخشد. در واقع می‌توان چنین عنوان کرد که میواینوزیتول از طریق تخفیف استرس اکسیداتیو موجب کاهش میزان اوره و کراتینین سرم و نیز بهبود ضایعات هیستوپاتولوژیک ناشی از سیس پلاتین در بافت کلیه گردیده است. عدم ارزیابی دیگر مکانیسم‌های دخیل در اثرات محافظتی میواینوزیتول در سمیت کلیوی ناشی از سیس پلاتین، مانند اثرات ضدالتهابی، ضد آپوپتوز و یا سنجش دیگر شاخص‌های مربوط به استرس اکسیداتیو همچون مالون دی‌آلدهید، وضعیت اکسیدانی تام و ... از جمله محدودیت‌های این مطالعه می‌باشد. پیشنهاد می‌شود در مطالعات دیگر به بررسی دیگر جنبه‌های مکانیسم اثرات محافظتی این مکمل پرداخته و از دوزهای بیشتری از این ترکیب استفاده شود.

نتیجه‌گیری

یافته‌های حاصل از این پژوهش نشان داد که استفاده از مکمل

References

- Barnett LMA, Cummings BS. Nephrotoxicity and renal pathophysiology: a contemporary perspective. *Toxicol Sci* 2018; 164(2): 379-90.
- Molehin OR. Alleviation of doxorubicin-induced nephrotoxicity by *Clerodendrum volubile* leaf extract in Wistar rats: A preliminary study. *J Herbmed Pharmacol* 2020; 9(2): 138-44.
- Aldossary SA. Review on pharmacology of cisplatin: clinical use, toxicity and mechanism of resistance of cisplatin. *Biomed Pharmacol J* 2019; 12(1): 7-15.
- Alqahtani MM. Cisplatin-induced renal failure measured by glomerular filtration rate (gfr) with 99mTc-DTPA scans in cancer patients: a systematic review and meta-analysis. *Diagnostics* 2024; 14(22): 2468.
- McSweeney KR, Gadanec LK, Qaradakhi T, Ali BA, Zulli A, Apostolopoulos V. Mechanisms of cisplatin-induced acute kidney injury: pathological mechanisms, pharmacological interventions, and genetic mitigations. *Cancers (Basel)* 2021; 13(7): 1572.
- Fang CY, Lou DY, Zhou LQ, Wang JC, Yang B, He QJ, et al. Natural products: potential treatments for cisplatin-induced nephrotoxicity. *Acta Pharmacol Sin* 2021; 42(12): 1951-69.
- Hu X, Ma Z, Wen L, Li S, Dong Z. Autophagy in cisplatin nephrotoxicity during cancer therapy. *Cancers (Basel)* 2021; 13(22): 5618.
- Muscogiuri G, Palomba S, Laganà AS, Orio F. Inositols in the treatment of insulin-mediated diseases. *Int J Endocrinol* 2016; 2016(1): 3058393.
- Paul C, Laganà AS, Maniglio P, Triolo O, Brady DM. Inositol's and other nutraceuticals' synergistic actions counteract insulin resistance in polycystic ovarian syndrome and metabolic syndrome: state-of-the-art and future perspectives. *Gynecol Endocrinol* 2016; 32(6): 431-8.
- Baldassarre MP, Di Tomo P, Centorame G, Pandolfi A, Di Pietro N, Consoli A, et al. Myoinositol reduces inflammation and oxidative stress in human endothelial cells exposed in vivo to chronic hyperglycemia. *Nutrients* 2021; 13(7): 2210.
- Benvenega S, Micali A, Pallio G, Vita R, Malta C, Puzolo D, et al. Effects of Myo-inositol alone and in combination with Seleno-L-methionine on cadmium-induced testicular damage in mice. *Curr Mol Pharmacol* 2019; 12(4): 311-23.
- Jiang WD, Wu P, Kuang SY, Liu Y, Jiang J, Hu K, et al. Myo-inositol prevents copper-induced oxidative damage and changes in antioxidant capacity in various organs and the enterocytes of juvenile Jian carp (*Cyprinus carpio* var. Jian). *Aquat Toxicol* 2011; 105(3-4): 543-51.
- Moslehi AH, Hoseinpour F, Saber A, Akhavan Taheri M, Hashemian AH. Fertility-enhancing effects of inositol & vitamin C on cisplatin induced ovarian and uterine toxicity in rats via suppressing oxidative stress and apoptosis. *Food Chem Toxicol* 2023; 179: 113995.
- Abdelghaffar EA, Obaid WA, Mohammedsaleh ZM, Ouchari W, Eldahshan OA, Sobeh M. Ajwa dates

- (*Phoenix dactylifera* L.) attenuate cisplatin-induced nephrotoxicity in rats via augmenting Nrf2, modulating NADPH oxidase-4 and mitigating inflammatory/apoptotic mediators. *Biomed Pharmacother* 2022; 156: 113836.
15. Kandemir FM, Yildirim S, Caglayan C, Kucukler S, Eser G. Protective effects of zingerone on cisplatin-induced nephrotoxicity in female rats. *Environ Sci Pollut Res* 2019; 26(22): 22562-74.
 16. Elhaliem A, Gamal N, Fanous YL, Abdelrahman A. Erythropoietin, Myoinositol and Metformin modulate insulin sensitivity indices, pancreatic beta cell mass and hepatocellular changes in a rat model of polycystic ovary syndrome. *Ain Shams Med J* 2022; 73(4): 803-21.
 17. Abdelrahman A, Mahmoud AA, Lamie Fanous Y, Abd Elhaliem NG, Elalaf H. Impact of erythropoietin and myoinositol versus metformin on insulin resistance in a rat model of polycystic ovary syndrome. *Arch Physiol Biochem* 2024; 130(1): 1-2.
 18. Ali BH, Abdelrahman A, Al Suleimani Y, Manoj P, Ali H, Nemmar A, et al. Effect of concomitant treatment of curcumin and melatonin on cisplatin-induced nephrotoxicity in rats. *Biomed Pharmacother* 2020; 131: 110761.
 19. Akçakavak G, Karataş Ö, Çelik Z, Tural A, Dağar O, Abduljabbar A, et al. Taxifolin attenuates cisplatin-induced kidney damage in rats via suppressing p53 and iNOS. *Etlik Veteriner Mikrobiyoloji Dergisi* 2024; 35(1): 1-7.
 20. Zheng Z, Schmidt-Ott KM, Chua S, Foster KA, Frankel RZ, Pavlidis P, et al. A mendelian locus on chromosome 16 determines susceptibility to doxorubicin nephropathy in the mouse. *Proc Natl Acad Sci* 2005; 102(7): 2502-7.
 21. Hashemnia M, Rezaei F, Nikousefat Z, Bahiraei M. Toxicological evaluation of chronic oral administration of *Melissa officinalis* hydro-ethanol extract in Sprague-Dawley rats. *Vet Sci Dev* 2017; 7(1): 26-31.
 22. Hussain MA, Abogresha NM, AbdelKader G, Hassan R, Abdelaziz EZ, Greish SM. Antioxidant and anti-inflammatory effects of crocin ameliorate doxorubicin-induced nephrotoxicity in rats. *Oxid Med Cell Longev* 2021; 2021(1): 8841726.
 23. Mostafa RE, Saleh DO, Mansour DF. Cisplatin-Induced nephrotoxicity in rats: modulatory role of simvastatin and rosuvastatin against apoptosis and inflammation. *J Appl Pharm Sci* 2018; 8(4): 043-50.
 24. Kodama A, Watanabe H, Tanaka R, Kondo M, Chuang VT, Wu Q, et al. Albumin fusion renders thioredoxin an effective anti-oxidative and anti-inflammatory agent for preventing cisplatin-induced nephrotoxicity. *Biochim Biophys Acta* 2014; 1840(3): 1152-62.
 25. Chirino YI, Pedraza-Chaverri J. Role of oxidative and nitrosative stress in cisplatin-induced nephrotoxicity. *Exp Toxicol Pathol* 2009; 61(3): 223-42.
 26. Marí M, de Gregorio E, de Dios C, Roca-Agujetas V, Cucarull B, Tutusaus A, et al. Mitochondrial glutathione: recent insights and role in disease. *Antioxidants* 2020; 9(10): 909.
 27. Hatem E, El Banna N, Huang ME. Multifaceted roles of glutathione and glutathione-based systems in carcinogenesis and anticancer drug resistance. *Antioxid Redox Signal* 2017; 27(15): 1217-34.
 28. Alibakhshi T, Khodayar MJ, Khorsandi L, Rashno M, Zeidooni L. Protective effects of zingerone on oxidative stress and inflammation in cisplatin-induced rat nephrotoxicity. *Biomed Pharmacother* 2018; 105: 225-32.
 29. Abouzed TK, Sherif EA, Barakat ME, Sadek KM, Aldaharani A, Nasr NE, et al. Assessment of gentamicin and cisplatin-induced kidney damage mediated via necrotic and apoptosis genes in albino rats. *BMC Vet Res* 2021; 17(1): 350.
 30. Eslamifar Z, Moridnia A, Sabbagh S, Ghaffaripour R, Jafaripour L, Behzadifard M. Ameliorative Effects of Gallic Acid on Cisplatin-Induced Nephrotoxicity in Rat Variations of Biochemistry, Histopathology, and Gene Expression. *Biomed Res Int* 2021; 2021: 2195238.

Investigation of the Protective Effects of Oinositol on Cisplatin-Induced Nephrotoxicity in Rats

Fatemeh Hoseinpour¹, Mohammad Hashemnia², Bahareh Mahmoudi³

Original Article

Abstract

Background: Despite the widespread use and success of cisplatin in treating various tumors, this chemotherapeutic drug often causes nephrotoxicity in many patients. Given the high antioxidant capacity of inositol, this study aimed to investigate the effects of this nutritional supplement on cisplatin-induced nephrotoxicity in rats.

Methods: Twenty-four adult female Wistar rats were randomly divided into four equal groups (n=6) and treated orally for 21 days as follows: negative control (normal saline), positive control (normal saline), comparative control (vitamin C), and the treatment group (myoinositol). All groups, except for the negative control, received intraperitoneal cisplatin on day 15. On day 22, blood samples were collected from anesthetized animals. Subsequently, they were euthanized by deepening the anesthesia, and their kidneys were harvested for histopathological and histomorphometric analysis, as well as biochemical tests.

Findings: Pretreatment with myoinositol improved histopathological lesions and reduced elevated urea and creatinine levels caused by cisplatin. Additionally, myoinositol alleviated oxidative stress by increasing reduced glutathione, glutathione peroxidase, and total antioxidant capacity in kidney tissue.

Conclusion: The results of this study demonstrated that pretreatment with myoinositol, similar to vitamin C, significantly protected against nephrotoxicity induced by cisplatin, which can be attributed to its antioxidant properties.

Keywords: Inositol; Nephrotoxicity; Cisplatin; Rat; Oxidative stress

Citation: Hoseinpour F, Hashemnia M, Mahmoudi B. **Investigation of the Protective Effects of Oinositol on Cisplatin-Induced Nephrotoxicity in Rats.** J Isfahan Med Sch 2025; 43(830): 1088-98.

1- Assistant Professor, Department of Basic Sciences, Faculty of Veterinary Medicine, Razi University, Kermanshah, Iran

2- Associate Professor, Department of Pathobiology, Faculty of Veterinary Medicine, Razi University, Kermanshah, Iran

3- Graduated in Veterinary Medicine, Faculty of Veterinary Medicine, Razi University, Kermanshah, Iran

Corresponding Author: Fatemeh Hoseinpour, Assistant Professor, Department of Basic Sciences, Faculty of Veterinary Medicine, Razi University, Kermanshah, Iran; Email: fhosseinpour@razi.ac.ir