DOI: 10.22122/jims.v38i607.13550 Published by Vesnu Publications

مجله دانشکده پزشکی اصفهان سال سی و هشتم/شماره‌ی ۶۰۷/هفته‌ی سوم اسفند ۱۳۹۹

تاریخ دریافت: ۱۳۹۹/۷/۱۹ تاریخ پذیرش: ۱۳۹۹/۱۱/۹ تاریخ چاپ: ۱۳۹۹/۱۲/۲۱

اثربخشی ژل دهانی حاوی هیالورونیک اسید، پلی وینیل پیریلیدون و گلیسیریزین در پیش‌گیری و درمان موکوزیت دهانی ناشی از شیمی درمانی

محبوبه رضازاده[۱]، محسن میناییان[۲]، سپیده دانشفر[۱]، مصطفی قنادیان[۳]

مقاله پژوهشی

چکیده

مقدمه: موکوزیت دهانی، التهاب و زخم دردناک غشاهای مخاطی پوشاننده‌ی دهان می‌باشد و به طور معمول، به عنوان یک اثر جانبی جدی ناشی از شیمی درمانی و پرتودرمانی، شناخته می‌شود. هدف از اجرای این مطالعه، تهیه و ارزیابی یک ژل دهانی حاوی گلیسیریزین به منظور درمان و پیش‌گیری موکوزیت دهانی می‌باشد.

روش‌ها: هیدروژل حاوی ۰/۲ درصد گلسیریزین و مقادیر به ترتیب ۱، ۳ و ۱ درصد هیدروکسی اتیل سلولز، پلی‌وینیل پیریلیدون و هیالورونیک اسید در آب دیونیزه تهیه شدند. درصدهای مختلف ماده‌ی محافظ نیز به فرمولاسیون اضافه شد. بررسی خصوصیات فیزیکوشیمیایی از قبیل ویسکوزیته، pH، مطالعات آزادسازی، روش‌های پایداری و کارایی ماده‌ی محافظ بر روی فراورده انجام شد. اثربخشی فراورده بر روی موش صحرایی نژاد Wistar مبتلا به موکوزیت دهانی ناشی از شیمی درمانی مورد بررسی قرار گرفت.

یافته‌ها: فرمولاسیون تهیه شده بدون ذرات قابل لمس و بسیار شفاف بود و از قوام مناسبی نیز برخوردار بود. ویسکوزیته و pH فرمولاسیون به ترتیب ۱۵۰۰ سانتی‌پویز و ۰/۲ ± ۶/۵ محاسبه گردید. محتوای گلیسیریزین موجود در فرمولاسیون در مدت سه ساعت آزاد شد. عوامل بررسی شده شامل pH، ویسکوزیته و شکل ظاهری در مطالعات پایداری بدون تغییر معنی‌داری باقی ماند و مطالعات میکروبی نیز کارایی مواد محافظ را تأیید کرد. بعد از هفت روز تزریق داخل صفاقی فلوروراسیل، موکوزیت دهانی در Ratها القا شد. در Ratهای دریافت کننده‌ی فرمولاسیون، شدت موکوزیت در مقایسه با گروه شاهد به طور معنی‌داری کاهش یافت.

نتیجه‌گیری: فرمولاسیون طراحی شده در این مطالعه، به خوبی توانست شدت موکوزیت را در Ratهای آزمایشگاهی کاهش دهد و اثرات آن قابل مقایسه با نمونه‌ی خارجی ژل کلر بود. بنابراین، فرمولاسیون تهیه شده می‌تواند در درمان موکوزیت دهانی و سایر زخم‌های جلدی و دهانی مورد استفاده قرار گیرد.

واژگان کلیدی: سرطان؛ گلیسیریزین؛ موکوزیت دهانی؛ هیدروژل؛ هیالورونیک اسید

ارجاع: رضازاده محبوبه، میناییان محسن، دانشفر سپیده، قنادیان مصطفی. **اثربخشی ژل دهانی حاوی هیالورونیک اسید، پلی وینیل پیریلیدون و گلیسیریزین در پیش‌گیری و درمان موکوزیت دهانی ناشی از شیمی درمانی.** مجله دانشکده پزشکی اصفهان ۱۳۹۹؛ ۳۸ (۶۰۷): ۱۰۱۱-۱۰۰۴.

مقدمه

سرطان‌ها یکی از مهم‌ترین چالش‌های سلامت به شمار می‌آیند. بر اساس گزارش وزارت بهداشت، به طور متوسط سالانه ۹۰ هزار مورد جدید ابتلا به سرطان در کشور ثبت می‌شود. جهت درمان سرطان از روش‌های شیمی درمانی و پرتودرمانی استفاده می‌شود که یک عارضه‌ی بالقوه‌ی آن‌ها، موکوزیت دهانی (Oral mucositis) یا پاسخ التهابی بافت‌های دهان است (۱). موکوزیت دهانی، التهاب و زخم دردناک غشاهای مخاطی پوشاننده‌ی دهان می‌باشد و به طور معمول به عنوان یک اثر جانبی جدی از شیمی درمانی و پرتودرمانی شناخته می‌شود (۲). شیوع موکوزیت در شیمی درمانی با دزهای بالا مانند بیماران مبتلا به سرطان سر و گردن و یا بیمارانی که قبل از پیوند استخوان تحت دز بالای شیمی درمانی قرار می‌گیرند، در حدود ۹۸ درصد گزارش شده است. در مواردی که از دزهای استاندارد استفاده می‌گردد، ۵۰ درصد بیماران به موکوزیت دهانی مبتلا می‌شوند (۳).

موکوزیت در پی اثرات سیتوتوکسیک داروهای شیمی درمانی بر روی اپیتلیوم دهانی سریع تقسیم شونده به وجود می‌آید و اغلب به عنوان یک عامل محدود کننده‌ی دز شیمی درمانی مطرح است. موکوزیت بیشتر در مخاط غیر کراتینیزه (مخاط گونه، قسمت مجاور لب‌ها و سطح رویی زبان) ظاهر می‌شود و به طور معمول، سبب ایجاد مخاطی قرمز رنگ

۱- استادیار، گروه فارماسیوتیکس، دانشکده‌ی داروسازی و علوم دارویی، دانشگاه علوم پزشکی اصفهان، اصفهان، ایران

۲- استاد، گروه فارماکولوژی، دانشکده‌ی داروسازی و علوم دارویی، دانشگاه علوم پزشکی اصفهان، اصفهان، ایران

۳- دانشیار، گروه فارماکوگنوزی، دانشکده‌ی داروسازی و علوم دارویی، دانشگاه علوم پزشکی اصفهان، اصفهان، ایران

نویسنده‌ی مسؤول: محبوبه رضازاده؛ استادیار، گروه فارماسیوتیکس، دانشکده‌ی داروسازی و علوم دارویی، دانشگاه علوم پزشکی اصفهان، اصفهان، ایران

Email: rezazade@pharm.mui.ac.ir

This is an open-access article distributed under the terms of the Creative Commons Attribution-NonCommercial 4.0 Unported License, which permits unrestricted use, distribution, and reproduction in any medium, provided the original work is properly cited.

شبیه سوختگی و پوست رفته می‌شود. شدت موکوزیت، می‌تواند از یک اریتم خفیف تا یک زخم خونریزی دهنده متفاوت باشد (۴). موکوزیت، احساس ابتلا به بیماری را در فرد مبتلا افزایش می دهد و زمان ماندگاری در بیمارستان را جهت انجام درمان‌های جنبی- حمایتی طولانی می‌نماید؛ چرا که باعث درد و محدودیت در تغذیه‌ی بیمار می‌شود و در حالت شدید، بیمار مجبور به استفاده از تغذیه‌ی داخل وریدی و استفاده از داروهای مخدر ضد درد می‌گردد. زخم‌های دهانی، راهی برای ورود فلور میکروبی دهان به خون و ایجاد سپتی‌سمی به خصوص در شرایط ضعف سیستم ایمنی می‌گردد. همه ی این موارد، باعث افزایش هزینه‌های اقتصادی برای بیمار می‌شود.

همچنین، موکوزیت بر روی وضعیت لثه‌ای و دندانی بیماران نیز تأثیر می‌گذارد و به دلیل کاهش توانایی سخن گفتن اعتماد به نفس بیمار نیز کاهش می‌یابد. راهکارهایی که در حال حاضر برای پیش‌گیری و درمان موکوزیت دهانی در بیماران سرطانی مطرح است، شامل درمان‌های حمایتی به منظور کاهش درد و التهاب می‌باشد. از آن جمله، می‌توان به رعایت بهداشت دهان و دندان، استفاده از دهان شویه‌ها، کاربرد کورتیکواستروئیدها و استفاده از یخ در حفره‌ی دهان اشاره کرد (۶-۵). به عبارتی، در حال حاضر دارویی که به طور قطعی موکوزیت دهانی را درمان کند یا از بروز آن پیش‌گیری کند، وجود ندارد. یکی از موارد پیشنهادی در این رابطه، استفاده از گیاهان دارویی و از جمله‌ی آن‌ها ریشه ی شیرین بیان می‌باشد. ریشه‌های خشک شده‌ی گیاه شیرین بیان، حاوی ترکیبات مؤثره شامل ساپونین‌های تری‌ترپنوئیدی از جمله گلیسیریزین و گلیسیریتینیک اسید می‌باشد (۷).

از قدیم، ریشه‌ی شیرین بیان به منظور برطرف کردن زخم و التهابات دهانی جویده می‌شده است. کارآزمایی‌های بالینی انجام شده، اثر عصاره‌ی شیرین بیان در درمان آفت و زخم‌های راجعه‌ی دهان را به خوبی نشان داده است (۱۰-۷). با توجه به ویژگی‌های منحصر به فرد عصاره‌ی شیرین بیان، از آن در تهیه‌ی محصولات ضد آفت دهانی و ترمیم کننده‌ی زخم استفاده شده است. چندین محصول حاوی عصاره‌ی شیرین بیان، به صورت بچ یا ژل با نام‌های تجاری آفتوژل و آفتین ژل در بازار دارویی ایران وجود دارد. اگر چه فرمولاسیون‌های پیش گفته در درمان آفت دهانی مؤثر بوده‌اند، اما با توجه به وسعت ناحیه‌ی درگیر و شدت ضایعه در پیش‌گیری و درمان موکوزیت دهانی مؤثر نبوده‌اند. در سال ۲۰۰۳، یک فرمولاسیون ژل دهانی حاوی گلیسیریزین با نام تجاری ژل کلر (Gelclair) وارد بازار دارویی شد و اثرات منحصر به فردی در پیش‌گیری و درمان موکوزیت دهانی نشان داد (۱۱). داروی پیش گفته، در حال حاضر در ایران موجود است و به طور تقریبی در تمام نسخ بیماران مبتلا به سرطان وجود دارد. هدف از انجام مطالعه‌ی پیش رو، تهیه‌ی یک فرمولاسیون بر پایه‌ی گلیسیریزین بوده است. در این مطالعه، ابتدا فرمولاسیون تهیه و ویژگی‌های مختلف آن ارزیابی شد و در نهایت، اثربخشی فرمولاسیون بهینه در درمان موکوزیت دهانی القا شده در Ratهای آزمایشگاهی در مقایسه با نمونه‌ی خارجی ژل کلر مورد بررسی قرار گرفت.

روش‌ها

آماده‌سازی هیدروژل حاوی گلیسیریزین: به منظور تهیه‌ی فرمولاسیون، ابتدا به ترتیب مقادیر ۱۰۰ و ۳۰۰ میلی‌گرم از هیدروکسی اتیل سلولز و پلی وینیل پیریلیدون توزین گردید و به کمک استیرر و مگنت در ۱۰ میلی‌لیتر آب دیونیزه حل شد. بعد از حل شدن کامل پودرها، ۲۰ میلی‌گرم گلیسیریزین و ۱۰۰ میلی‌گرم هیالورونیک اسید به این محلول اضافه گردید. ویسکوزیته و pH فرمولاسیون به ترتیب توسط ویسکومتر بروکفیلد و pHمتر اندازه‌گیری شد.

تعیین سرعت آزاد شدن گلیسیریزین از هیدروژل: آزمایش آزادسازی دارو از هیدروژل تهیه شده توسط دستگاه سل دیفوزیون فرانس و با غشای سنتتیک از جنس سلولز استات انجام شد. یک سی‌سی از فرمولاسیون به صورت یکنواخت بر روی غشای سلولز استات قرار داده و در نهایت، غشا روی سل تثبیت شد. بخش گیرنده‌ی مورد استفاده، بافر فسفات با pH معادل ۶/۸ در دمای ۰/۵ ± ۳۷/۰ درجه‌ی سانتی‌گراد بود. یک حمام آبی پمپ‌دار با جریان آب ۱/۰ ± ۳۷/۰ درجه‌ی سانتی‌گراد بین دو جداره‌ی سل فرانس برقرار شد تا آزمایش در دمای ثابت ۳۷ درجه ی سانتی‌گراد انجام شود. مجموعه‌ی حاصل روی استیرر قرار گرفت و یک سی‌سی از محیط انحلال در زمان‌های مختلف تا ۸ ساعت نمونه‌برداری شد. جذب نمونه‌ها توسط دستگاه اسپکتروفتومتر، در طول موج ۲۵۸ نانومتر اندازه‌گیری شد. آن گاه با در نظر گرفتن ضریب رقت و با استفاده از منحنی استاندارد گلیسیریزین، میزان داروی آزاد شده تعیین گردید.

بررسی پایداری فرمولاسیون در دمای یخچال و دمای اتاق: نمونه‌هایی از هیدروژل حاوی گلیسیریزین به مدت ۳ ماه در دمای ۴ درجه ی سانتی گراد و دمای اتاق نگهداری شدند. بعد از این مدت، فرمولاسیون از نظر شکل ظاهری، pH، ویسکوزیته و رشد میکروبی (کارایی ماده‌ی محافظ) مورد ارزیابی قرار گرفت.

بررسی کارایی ماده ی محافظ به روش شمارش پلیت: برای بررسی کارایی مواد محافظ از دو باکتری Pseudomonas aeruginosa، Staphylococcus aureus و قارچ Candia albicans استفاده شد. نمونه‌ها به مدت ۲۸ روز در تماس با میکروارگانیسم‌ها قرار گرفتند و میزان لگاریتم کاهش میکروب‌های زنده مانده در روزهای ۰، ۱۴ و ۲۸ ارزیابی شد. باکتری ها در محیط Mueller-Hinton broth کشت داده شد و در دمای ۳۷ درجه‌ی سانتی‌گراد انکوبه شد و قارچ Candida albicans نیز در محیط Sabouraod dextrose broth کشت داده شد و به مدت ۲۴ ساعت در دمای ۲۵ درجه ی سانتی‌گراد

انکوبه شد. نمونه‌های مورد بررسی شامل ژل کلر، فرمولاسیون حاوی گلیسیریزین با غلظت‌های ۰/۵ و ۰/۱ درصد به ترتیب از پتاسیم سوربات و سدیم بنزوات به عنوان ماده‌ی محافظ و فرمولاسیون بدون ماده‌ی محافظ بود. مراحل انجام کار بر اساس فارماکوپه‌ی USP (United States pharmacopeia) انجام شد.

القای موکوزیت دهانی در Ratهای آزمایشگاهی: تعداد ۵۲ عدد موش صحرایی نر یا ماده یا از هر دو جنس از نژاد Wistar که در لانه ی حیوانات دانشکده‌ی داروسازی در شرایط استاندارد نگهداری می شدند، به طور تصادفی انتخاب شدند. ۴ عدد از ۵۲ Rat انتخاب شده به عنوان شاهد نگهداری شدند. ۴۸ عدد Rat باقی مانده به صورت تصادفی در ۴ گروه ۱۲ تایی قرار داده و تغذیه با رژیم استاندارد برایشان در نظر گرفته شد. به همه‌ی این ۴۸ Rat در روزهای ۰، ۲ و ۴ فلوروراوراسیل به صورت داخل صفاقی با دز ۶۰ میلی‌گرم/کیلوگرم به کمک سرنگ انسولین تزریق شد (۱۲). در روز هفتم، موکوزیت در Ratها القا و مشاهده شد.

۴۸ عدد Rat باقی مانده به صورت زیر گروه‌بندی شدند و تحت درمان و پایش قرار گرفتند:

گروه شاهد منفی: این Ratها در هر یک از روزهای ۱۶-۷ معادل یک سی سی سرم دکستروز به صورت موضعی در دهان به کمک سوآپ دریافت کردند.

گروه درمان با ژل کلر: این Ratها در هر یک از روزهای ۱۶-۷ معادل یک سی‌سی ژل کلر به صورت موضعی در دهان به کمک سوآپ دریافت کردند.

گروه درمان با هیدروژل حاوی گلیسیریزین: این Ratها در روزهای ۱۶-۷ معادل یک سی‌سی هیدروژل گلیسیریزین به صورت موضعی در دهان به کمک سوآپ دریافت کردند.

گروه درمان با داروی تریادنت: این Ratها در هر یک از روزهای ۱۶-۷ معادل یک سی‌سی خمیر دهانی تریامسینولون استوناید (تریادنت) به صورت موضعی و به کمک سوآپ دریافت کردند.

تمام درمان‌ها به صورت هر روز دو نوبت در روز، در ساعات ۹ و ۱۵ انجام گرفت. در طی انجام آزمایش، حیوانات و همچنین، ظرف غذایشان روزانه وزن گردید. از حفره‌ی دهانی Ratهای تمامی گروه‌ها در روزهای مختلف عکس‌برداری شد و خصوصیات ماکروسکوپی مورد ارزیابی قرار گرفت. به منظور سهولت مقایسه‌ی وضعیت ماکروسکوپیک موکوزیت دهانی Ratها، متغیرهای وسعت ناحیه‌ی درگیر، قرمزی (اریتم)، ادم، ایجاد زخم و بروز خون‌ریزی به عنوان شاخص‌ترین علایم موکوزیت در نظر گرفته شد و بر مبنای آن، به تمامی Ratهای هر گروه نمره داده شد. نحوه‌ی محاسبه‌ی خصوصیات ماکروسکوپی با دو ویژگی وسعت ناحیه‌ی درگیر و شدت قرمزی انجام شد. وسعت ناحیه‌ی درگیر شامل ۰ (عدم درگیری بافت‌ها)، ۱ (درگیری بافت‌های درون حفره‌ی دهان به صورت پراکنده یا نقطه‌ای)، ۲ (درگیری بافت‌های درون حفره‌ی دهان به صورت کامل) و ۳ (درگیری بافت‌های درونی حفره‌ی دهان به صورت پراکنده یا کامل به علاوه‌ی درگیری فضای بیرونی دهان) بود. شدت قرمزی شامل ۰ (عدم مشاهده‌ی قرمزی و التهاب)، ۱ (مشاهده‌ی خفیف و کم شدت التهاب) و ۲ (مشاهده‌ی قرمزی با بیشترین شدت) بود.

سایر متغیرها، به صورت امتیاز صفر برای عدم مشاهده ی ضایعه و امتیاز یک برای مشاهده ی آن نمره دهی شدند. سپس، میانگین مجموع نمرات Ratها در هر گروه محاسبه و بر اساس آن نمودار رسم گردید. سه عدد از Ratها در روزهای ۷، ۱۲ و ۱۶ به طور تصادفی از هر گروه انتخاب شدند و از تمام حفره‌ی دهانی آن‌ها (بخش‌های سالم و آسیب دیده)، نمونه برداری انجام شد. برای این منظور، Ratها درون دسیکاتور حاوی اتر قرار گرفتند و به کمک استنشاق اتر بیهوش شدند. آن گاه، از داخل حفره‌ی دهانی Ratها، نمونه‌هایی به قطر ۹ سانتی‌متر و ضخامت ۲ میلی‌متر تهیه شد. نمونه‌ها پس از برش به کمک سرم فیزیولوژی شستشو داده شدند و در ظرف نمونه‌گیری حاوی فرمالین قرار گرفتند تا ضمن تثبیت بافت، نمونه‌ها برای مراحل بعدی و تهیه‌ی مقاطع بافتی آماده شوند. پس از گذشت ۲۴ ساعت، نمونه‌ها توسط رنگ‌های هماتوکسیلین و ائوزین رنگ‌آمیزی شدند و توسط میکروسکوپ نوری مورد بررسی قرار گرفتند.

روش انجام محاسبات آماری: در مطالعه‌ی حاضر، جهت انجام واکاوی آماری داده‌ها، از نرم‌افزار SPSS نسخه‌ی ۱۶ (version 16, SPSS Inc., Chicago, IL) استفاده شد. برای مقایسه‌ی دو میانگین از آزمون t و برای مقایسه‌ی بیش از دو میانگین، از آزمون ANOVA و به دنبال آن از آزمون LSD استفاده شد. $P < ۰/۰۵$ به عنوان سطح معنی‌داری آزمون‌ها در نظر گرفته شد.

ملاحظات اخلاقی: نکات اخلاقی در ارتباط با نگهداری و کار با حیوانات آزمایشگاهی در طول مطالعه رعایت گردید. این طرح مصوب کمیته‌ی اخلاق دانشگاه علوم پزشکی اصفهان با کد اخلاق IR.MUI.REC.1395.1.209 می‌باشد.

یافته‌ها

نتایج ارزیابی آزمایشگاهی فرمولاسیون: فرمولاسیون تهیه شده بدون ذرات قابل لمس و بسیار شفاف و از قوام مناسبی برخوردار بود. ویسکوزیته و pH فرمولاسیون به ترتیب ۸۳ ± ۱۷۰۰ سانتی‌پویز و ۲/۰ ± ۶/۵ محاسبه گردید. محتوای گلیسیریزین موجود در فرمولاسیون در مدت سه ساعت آزاد شد. مطالعات پایداری بعد از سه ماه قرارگیری فرمولاسیون در دمای یخچال و دمای اتاق نشان داد که فرمولاسیون پایداری مناسبی داشته و عوامل بررسی شده شامل pH، ویسکوزیته و شکل ظاهری بدون تغییر معنی داری باقی مانده بود و مطالعات میکروبی نیز کارایی مواد محافظ را تأیید کرد. جدول ۱، کارایی ماده‌ی محافظ را

جدول ۱. نتایج کارایی مادهی محافظ در روزهای ۱۴ و ۲۸ در نمونههای تازه تهیه شده، نمونههای نگهداری شده در دمای یخچال به مدت سه ماه و نمونههای نگه داری شده در دمای اتاق به مدت سه ماه

میکروارگانیسم	روز ۱۴			روز ۲۸		
	فرمولاسیون بدون مادهی محافظ	فرمولاسیون حاوی مادهی محافظ	ژل کلر	فرمولاسیون بدون مادهی محافظ	فرمولاسیون حاوی مادهی محافظ	ژل کلر
			نمونههای تازه تهیه شده			
Pseudomonas aeruginosa	۳۰ ± ۲ (۱/۳۵)	۰ ± ۰ (۲/۸۴)	۰ ± ۰* (۲/۸)**	۱۰ ± ۳ (۱/۷۹)	۰ ± ۰ (۲/۸۷)	۰ ± ۰ (۲/۸۷)
Staphylococcus aureus	۷۰ ± ۲ (۲/۰۲۲)	۳۰ ± ۳ (۲/۳۸)	۰ ± ۰ (۳/۸۲)	۳۰ ± ۵ (۲/۳۶)	۰ ± ۰ (۳/۸۰)	۰ ± ۰ (۳/۷۲)
Candia albicans	۰ ± ۰ (۲/۰۰)	۰ ± ۰ (۲/۰۰)	۰ ± ۰ (۲/۰۰)	۰ ± ۰ (۲/۰۰)	۰ ± ۰ (۲/۰۰)	۰ ± ۰ (۲/۰۰)
			بعد از سه ماه نگهداری در یخچال			
Pseudomonas aeruginosa	۰ ± ۰ (۲/۹۳)	۱۵ ± ۲ (۱/۳۶)	۰ ± ۰ (۲/۸۱)	۰ ± ۰ (۲/۹۳)	۰ ± ۰ (۲/۸۱)	۵ ± ۰/۲ (۱/۹۶)
Staphylococcus aureus	۰ ± ۰(۳/۹۵)	۶۰ ± ۵ (۲/۱۲)	۱۵ ± ۳ (۱/۹۶)	۰ ± ۰(۳/۹۵)	۱۲ ± ۳ (۲/۹۶)	۳۰ ± ۳ (۴/۱۲)
Candia albicans	۰ ± ۰ (۲/۱۷)	۰ ± ۰ (۲/۱۰)	۰ ± ۰ (۲/۰۰)	۰ ± ۰ (۲/۱۷)	۰ ± ۰ (۲/۱۷)	۰ ± ۰ (۲/۱۷)
			بعد از سه ماه نگهداری در دمای اتاق			
Pseudomonas aeruginosa	۳۰ ± ۵ (۱/۵۶)	۰ ± ۰ (۲/۸۴)	۲۰ ± ۶ (۱/۶۴)	۱۰ ± ۲ (۱/۸۶)	۰ ± ۰ (۲/۱۲)	۰ ± ۰ (۲/۸۹)
Staphylococcus aureus	۵۰ ± ۶ (۲/۱۲)	۱۵ ± ۲ (۲/۸۶)	۴۰ ± ۳ (۲/۳۸)	۲۳ ± ۵ (۲/۲۳)	۰ ± ۰ (۳/۱۲)	۰ ± ۰ (۳/۹۶)
Candia albicans	۰ ± ۰ (۲/۰۰)	۰ ± ۰ (۲/۰۰)	۰ ± ۰ (۲/۳۰)	۰ ± ۰ (۲/۰۰)	۰ ± ۰ (۲/۰۰)	۰ ± ۰ (۲/۰۳)

*شمارش کلنی (میانگین ± انحراف معیار)

** میزان اثربخشی آنتی‌میکروبی، با استفاده از فرمول لگاریتمی بر مبنای تعداد کلنی‌های گروه شاهد و تعداد کلنی‌های گروه مورد به دست می‌آید.

در زمان تهیه و بعد از انجام مطالعات پایداری نشان می دهد. در تمام نمونه‌های بررسی شده، روند کاهش رشد میکروبی از روز صفر تا روز ۲۸ مشاهده شد؛ به گونه ای که در روز ۲۸، شمارش میکروبی به صفر رسید. در مورد نمونه‌ی بدون مادهی محافظ نیز رشد میکروبی کاهش یافت که حاکی از اثرات ضد میکروبی گلیسیریزین می‌باشد.

نتایج مطالعات درون‌تن شامل نتایج ماکروسکوپی و میکروسکوپی بود.

نتایج ماکروسکوپی: شکل ۱ تصاویر ماکروسکوپیک ناحیه‌ی باکال Ratها را در روز هفتم آزمایش نشان می‌دهد. سه روز پس از آخرین تزریق فلوروراوراسیل، اولین علایم موکوزیت دهانی در Ratها ظاهر شد. در روز هفتم، پلاک های سفید آفت گونه در کف دهان و روی زبان Ratها ایجاد شد. به این ترتیب با مشاهده‌ی شروع علایم موکوزیت دهانی، درمان Ratها آغاز گردید.

شکل ۱. مشاهده‌ی ضایعات و پلاک‌های سفید و التهاب در ناحیه‌ی باکال و روی زبان Ratها در روز هفتم

همان‌گونه که در نمودار شکل ۲ مشاهده می‌شود، در گروه شاهد منفی (دریافت کننده‌ی سرم دکستروز) شدت ضایعات دهانی از روز ۷ تا روز ۱۶ افزایش یافته است که این افزایش در روزهای ۱۲ و ۱۶ در مقایسه با سایر گروه‌ها معنی‌دار بود ($P < ۰/۰۵$)؛ در حالی که در گروه‌های دریافت کننده‌ی هیدروژل گلیسیریزین، ژل کلر و تریادنت شدت ضایعات کاهش یافت. در روز ۱۲، شدت ضایعات دهانی در گروه دریافت کننده‌ی هیدروژل به طور معنی‌داری کمتر از سایر گروه‌های تحت درمان گزارش شد ($P < ۰/۰۵$).

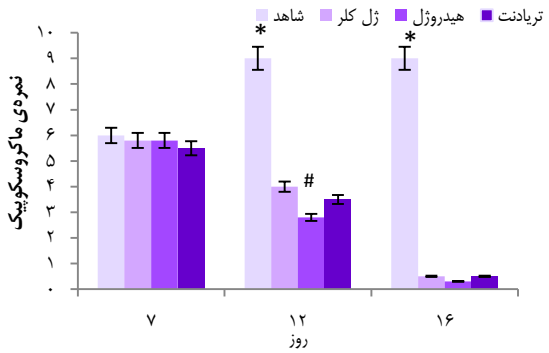

شکل ۲. شدت موکوزیت دهانی القا شده در Ratها بر اساس خصوصیات ماکروسکوپی گروه‌های درمانی در روزهای ۱۶-۷ پس از شروع آزمایش. نمره‌ی ماکروسکوپیک ۰ سالم‌ترین حالت و ۹ مبتلاترین حالت به موکوزیت دهانی را نشان می‌دهد.

* $P < ۰/۰۵$ در مقایسه با گروه‌های دریافت کننده‌ی هیدروژل تریادنت و ژل کلر

$P < ۰/۰۵$ در مقایسه با گروه‌های دریافت کننده‌ی تریادنت و ژل کلر

روز ۱۶، به علت بروز مکانیسم درمان خودبه خودی موکوزیت، قرمزی و ادم Ratهای گروه شاهد منفی تا حدودی کاهش یافت، اما پلاک عفونی در زیر لثه ی پایینی Rat ها قابل مشاهده بود. علاوه بر این که سه عدد از Rat های گروه شاهد منفی قبل از رسیدن به روز ۱۶ در روزهای ۱۱ و ۱۳ به علت تداوم اسهال و کاهش شدید وزن از بین رفتند. در گروه دریافت کننده‌ی تریادنت و ژل کلر در پایان روز ۱۶، قرمزی، ادم و خونریزی به طور کامل از بین رفته بود. در Ratهای دریافت کننده‌ی فرمولاسیون حاوی گلسیریزین نیز در پایان ۱۶ روز، تمام خصوصیات ماکروسکوپیک Rat ها به وضعیت طبیعی رسید و ادم، خونریزی و التهاب دیده نشد. همچنین، فرمولاسیون حاوی دارو از مرگ و میر Ratها در طول دوره‌ی درمانی جلوگیری کرد. با توجه به بروز درد ناشی از موکوزیت دهانی و تأثیر آن بر میزان مصرف غذا، در طول انجام آزمایش ظرف غذای هر Rat در ساعت مشخصی از روز وزن گردید و میانگین نتایج به دست آمده از چهار گروه در شکل ۳ الف آمده است. هر چهار گروه، در روزهای ۸-۷ کمترین میانگین غذای مصرفی را ثبت کردند که به دلیل شروع موکوزیت و ایجاد زخم‌های دهانی و همچنین، درد ناشی از موکوزیت بوده است. Ratهای گروه شاهد منفی، در روزهای بعد نیز غذای کمتری مصرف کردند؛ در حالی که در Ratهای گروه هیدروژل گلسیریزین، ژل کلر و خمیر تریادنت از روز هشتم به بعد، غذای بیشتری مصرف شد و به میانگین غذای مصرفی گروه سالم رسید که این مسأله نشان دهنده ی بهبود درد ناشی از موکوزیت دهانی است.

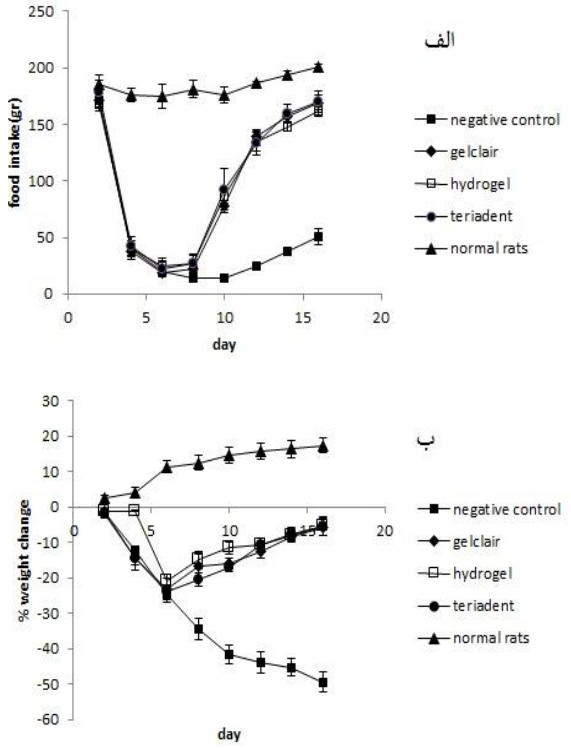

شکل ۳. (الف) نمودار غذای مصرفی Ratها در طول آزمایش بر حسب گرم (میانگین ± انحراف معیار) و (ب) درصد تغییر وزن Ratها در روزهای ۱۶-۱

نتایج میکروسکوپی: شکل ۴، تصویر مقطع بافتی ناحیه‌ی باکال Ratهای دریافت کننده‌ی فلوروواوراسیل و Ratهای سالم پس از گذشت یک هفته از شروع آزمایش را نشان می‌دهد. همان‌گونه که در تصویر مشخص شده است، در روز هفتم فضاهای خالی و سلول های خونی در بافت دهانی Ratهای دریافت کننده ی فلوراوراسیل مشاهده شده است. در صورتی که در تصویر بافت دهانی Ratهای گروه شاهد، هیچ گونه فضای خالی و سلول خونی مشاهده نشد. شکل ۴، همچنین تصاویر مقاطع بافتی زخم‌ها در گروه‌های تحت درمان با هیدروژل حاوی گلیسیریزین، ژل کلر و گروه شاهد منفی را در روزهای ۱۲ و ۱۶ پس از شروع آزمایش نشان می‌دهد. همان‌گونه که در شکل مشخص است، در تصویر بافتی Ratهای گروه شاهد منفی در روز ۱۲،

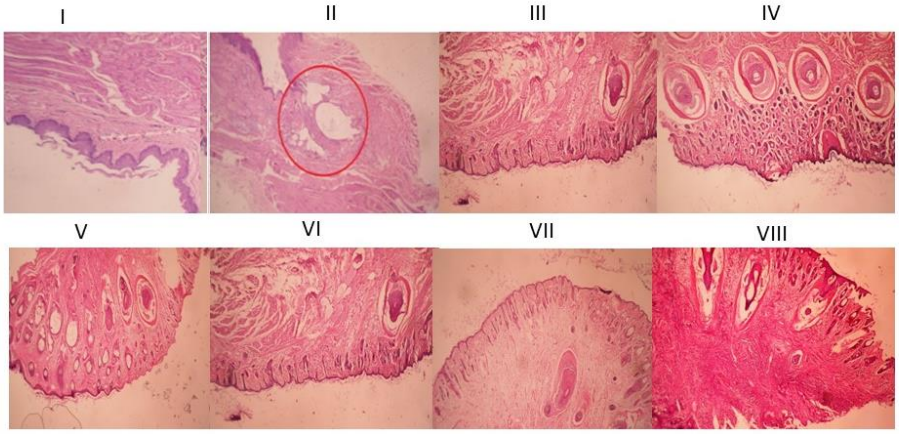

شکل ۴. تصویر مقطع بافتی ناحیه‌ی باکال Ratهای گروه (I) شاهد (Rat سالم)، (II) دریافت کننده‌ی فلوراوراسیل در روز ۷، (III) دریافت کننده‌ی ژل حاوی گلیسیریزین در روز ۱۲، (IV) دریافت کننده‌ی ژل حاوی گلیسیریزین در روز ۱۶، (V) دریافت کننده‌ی ژل کلر در روز ۱۲، (VI) دریافت کننده‌ی ژل کلر در روز ۱۶، (VII) شاهد (دریافت کننده‌ی سرم دکستروز) در روز ۱۲، (VIII) شاهد در روز ۱۶ (رنگ‌آمیزی هماتوکسیلین و ائوزین و بزرگنمایی ۴۰)

فضای خونریزی نسبت به شروع آزمایش گسترش پیدا کرد و در روز ۱۶ پیوستگی اپیتلیوم نیز از بین رفت. در تصویر بافت دهانی Ratهای دریافت کننده‌ی فرمولاسیون حاوی گلیسیریزین در روز ۱۲، افزایش ضخامت اپیتلیوم و بهبود فضاهای خالی مشاهده شده است. همچنین، در روز ۱۶، هیچ نشانه‌ای از فضای خالی، خونریزی، سلول‌های التهابی و یا از هم گسستگی اپیتلیوم در گروه دریافت کننده ی گلیسیریزین مشاهده نشد. در Ratهای دریافت کننده ی ژل کلر نیز نتایج مشابه گروه تحت درمان با فرمولاسیون حاوی گلیسیریزین به دست آمد.

بحث

موکوزیت دهانی، یکی از اصلی ترین عوارض جانبی شیمی درمانی و پرتودرمانی می‌باشد که با علایمی چون درد، عفونت دهانی، خونریزی و مشکل در بلع همراه است که در نهایت، می تواند منجر به کم آبی و سوء تغذیه ی بیمار گردد و حتی در موارد حاد منجر به توقف فرایند شیمی درمانی و پرتودرمانی خواهد شد. مراقبت از دهان از اهمیت ویژه‌ای در پیش گیری از موکوزیت برخوردار است. دهان شویه‌ها، ترکیبات ضد التهاب و ضد درد نیز در مدیریت موکوزیت نقش دارند. امروزه، از رژیم‌های بی‌حسی موضعی نظیر لیدوکائین، آنتی‌اسید، نیستاتین و سوکرالفیت نیز برای کاهش درد ناشی از موکوزیت استفاده می‌شود که اثربخشی هیچ کدام در مطالعات بالینی مورد تأیید قرار نگرفته است (۲). به تازگی، نشان داده شده است که پالیفرمین، اصلاح کننده ی بیولوژیک عامل رشد کراتینوسیت نوترکیب انسانی، باعث کاهش مدت زمان و شدت موکوزیت ناشی از شیمی درمانی و پرتودرمانی در بیماران مبتلا به بدخیمی های خونی می شود. اگر چه پالیفرمین در درمان موکوزیت دهانی مؤثر بوده است، اما عوارض جانبی به صورت راش پوستی، تهوع و استفراغ شدید در بیماران ایجاد می کند. علاوه بر این موارد، افزایش میزان پروتئین در خون نیز با این دارو گزارش شده است (۱۳). کرایوتراپی نیز در سال‌های اخیر مورد توجه جامعه ی پزشکی قرار گرفته است. این روش، از طریق کاهش خون‌رسانی به مخاط دهان، موجب پیش‌گیری از موکوزیت می شود. تراشه های یخ از ۵ دقیقه قبل از شروع درمان تا ۲۵ دقیقه پس از آن، در موضع مخاط قرار می گیرند. نتایج حاصل از مطالعات بالینی، همچنان نتوانسته است اثربخشی این روش درمانی را اثبات کند و همچنین، پذیرش بیماران نسبت به این درمان نیز مناسب نبوده است.

ژل کلر، یکی از معدود فراورده‌های موجود در بازار است که به طور اختصاصی جهت پیش‌گیری و درمان موکوزیت دهانی مورد استفاده قرار می‌گیرد. سه ماده‌ی اصلی موجود در این فرمولاسیون شامل پلی‌وینیل پیرولیدون، هیالورونات سدیم و گلیسیریزین می‌باشد. پلی‌وینیل پیرولیدون یک پلیمر محلول در آب است که از نظر شیمیایی و بیولوژیکی بی‌اثر است. خواص مرطوب کنندگی گسترده ی پلی وینیل پیرولیدون، باعث افزایش هیدراتاسیون بافت می شود (۱۱). اسید هیالورونیک، از پلیمرهای طبیعی است که به ویژه امروزه جهت ترمیم زخم مورد استفاده قرار می گیرد. هیالورونیک اسید، یک گلوکز آمین گلیکان خطی سولفاته نشده است که از واحدهای تکرار شونده‌ی بتا گلوکورونیک اسید و بتا ان استیل سیستئین تشکیل شده است. هیالورونیک اسید، با وزن مولکولی بالا (پیش از ۱۰۰ کیلودالتون) در بیشتر بافت‌های زنده و با مقادیر بالاتر در پوست، مغز و سیستم عصبی مرکزی وجود دارد و به عنوان مؤثرترین ترکیب موجود در ماتریکس خارج سلولی می‌باشد. نقش هیالورونیک اسید به عنوان تنظیم

کننده ی هیدرودینامیک بافت، شامل دینامیک سلول، التهاب و ترمیم بافت در سال‌های اخیر بسیار پررنگ‌تر شده است. در مراحل اولیه‌ی ترمیم زخم، هیالورونیک اسید انتقال مواد مغذی و مواد زاید را تسهیل می کند؛ در عین حال، مهاجرت و تکثیر کراتینوسیت‌ها را افزایش می‌دهد (۱۵-۱۴).

به دلیل تمایل بالای این ماده به آب، باعث آب‌رسانی مؤثر به زخم می‌شود. تجویز موضعی هیالورونیک اسید در بسیاری از مطالعات، باعث بهبود انواع زخم‌های پوستی شده است (۱۶-۱۵). علاوه بر آن، هیالورونیک اسید بیان ژن‌های فیبروبلاستی را که در ترمیم ماتریکس خارج سلولی دخیل هستند، سرعت می‌بخشد و در کنترل رگ‌زایی نقش بارزی ایفا می کند. هیالورونیک اسید، با خاصیت آنتی‌اکسیدانی از فعالیت رادیکال‌های آزاد اکسیژن در محل زخم جلوگیری می کند (۱۶). گلیسیریزین، یک تری ترپن بتا سیکلیک می باشد و از لحاظ ساختاری با کورتیکو استروئیدها مشابه است. این ترکیب، ماده ی مؤثر شیرین بیان است که علاوه بر طعم دهندگی به فرمولاسیون، از اثراتی مانند ضد میکروب، ضد ویروس، ضد سرطان، ضد التهاب و ترمیم کننده‌ی زخم نیز برخوردار است (۱۰). مطالعات بالینی متعددی اثربخشی این ژل را در کاهش درد و بهبود موکوزیت دهانی و سایر زخم‌های ناحیه‌ی دهان به اثبات رسانده و جزء معدود درمان‌های موکوزیت دهانی می‌باشد که در حال حاضر مورد تأیید قرار گرفته است.

نتیجه‌گیری

فرمولاسیون طراحی شده در این مطالعه نیز به دلیل حضور پلی وینیل پیرولیدون، هیالورونیک اسید و گلیسیریزین به خوبی توانست شدت موکوزیت را در Ratهای آزمایشگاهی کاهش دهد و اثرات آن، قابل مقایسه با نمونه‌ی خارجی بود. در صورت تجاری‌سازی فرمولاسیون پیش گفته، قیمت تمام شده‌ی آن برای بیماران بسیار کمتر از نمونه‌ی خارجی خواهد بود و از طرفی، از خروج ارز از کشور نیز جلوگیری می‌شود.

تشکر و قدردانی

این مقاله برگرفته از طرح تحقیقاتی شماره‌ی ۱۹۵۲۰۹ مصوب معاونت پژوهشی دانشگاه علوم پزشکی اصفهان می‌باشد.

References

1. Sonis S. Mucositis: The impact, biology and therapeutic opportunities of oral mucositis. Oral oncology 2009; 45: 1015-20.
2. Al-Ansari S, Zecha JA, Barasch A, de Lange J, Rozema FR, Raber-Durlacher JE. Oral mucositis induced by anticancer therapies. Curr Oral Health Rep 2015; 2(4): 202-11.
3. Maria OM, Eliopoulos N, Muanza T. Radiation-induced oral mucositis. Front Oncol 2017; 7: 89.
4. Oronsky B, Goyal S, Kim MM, Cabrales P, Lybeck M, Caroen S, et al. A review of clinical radioprotection and chemoprotection for oral mucositis. Transl Oncol 2018; 11(3): 771-8.
5. Campos MI, Campos CN, Aarestrup FM, Aarestrup BJ. Oral mucositis in cancer treatment: Natural history, prevention and treatment. Mol Clin Oncol 2014; 2(3): 337-40.
6. Georgiou M, Patapatiou G, Domoxoudis S, Pistevou-Gompaki K, Papanikolaou A. Oral Mucositis: Understanding the pathology and management. Hippokratia 2012; 16(3): 215-6.
7. Alvarino-Martin C, Sarrion-Perez MG. Prevention and treatment of oral mucositis in patients receiving chemotherapy. J Clin Exp Dent 2014; 6(1): e74-e80.
8. Tanideh N, Rokhsari P, Mehrabani D, Mohammadi SS, Sabet SF, Ashraf MJ, et al. The healing effect of licorice on Pseudomonas aeruginosa infected burn wounds in experimental rat model. World J Plast Surg 2014; 3(2): 99-106.
9. Takhshid MA, Mehrabani D, Ai J, Zarepoor M. The healing effect of licorice extract in acetic acid-induced ulcerative colitis in rat model. Comp Clin Path 2012; 21(6): 1139-44.
10. Brogden RN, Speight TM, Avery GS. Deglycyrrhizinised liquorice: A report of its pharmacological properties and therapeutic efficacy in peptic ulcer. Drugs 1974; 8(5): 330-9.
11. Buchsel PC. Polyvinylpyrrolidone-sodium hyaluronate gel (Gelclair): A bioadherent oral gel for the treatment of oral mucositis and other painful oral lesions. Expert Opin Drug Metab Toxicol 2008; 4(11): 1449-54.
12. Rezazadeh M, Jafari N, Akbari V, Amirian M, Tabbakhian M, Minaiyan M, et al. A mucoadhesive thermosensitive hydrogel containing erythropoietin as a potential treatment in oral mucositis: In vitro and in vivo studies. Drug Deliv Transl Res 2018; 8(5): 1226-37.
13. Barasch A, Epstein J, Tilashalski K. Palifermin for management of treatment-induced oral mucositis in cancer patients. Biologics 2009; 3: 111-6.
14. Kogan G, Soltes L, Stern R, Gemeiner P. Hyaluronic acid: A natural biopolymer with a broad range of biomedical and industrial applications. Biotechnol Lett 2007; 29(1): 17-25.
15. Anilkumar TV, Muhamed J, Jose A, Jyothi A, Mohanan PV, Krishnan LK. Advantages of hyaluronic acid as a component of fibrin sheet for care of acute wound. Biologicals 2011; 39(2): 81-8.
16. Price RD, Myers S, Leigh IM, Navsaria HA. The role of hyaluronic acid in wound healing: assessment of clinical evidence. Am J Clin Dermatol 2005; 6(6): 393-402.

DOI: *10.22122/jims.v38i607.13550* *Published by Vesnu Publications*

Journal of Isfahan Medical School **Vol. 38, No. 676, 3rd Week, March 2021**

Received: 10.10.2020 Accepted: 28.01.2021 Published: 19.03.2021

The Efficacy of Oral Hydrogel Containing Hyaluronic Acid, Polyvinylpyrrolidone, and Glycyrrhizin for Prevention and Treatment of Oral Mucositis Induced by Chemotherapy

Mahboubeh Rezazadeh[1], Mohsen Minayian[2], Sepideh Daneshfar[1], Mostafa Ghanadian[3]

Original Article

Abstract

Background: Oral mucositis, inflammation, and painful wound of oral mucosal membranes is commonly known as a serious side effect of chemotherapy and radiotherapy. The aim of this study was to prepare and evaluate physicochemical hydrogel containing glycyrrhizin, hyaluronic acid, and polyvinylpyrrolidone for treatment and prevention of oral mucositis.

Methods: The hydrogel containing glycyrrhizin 0.2% w/v was prepared by adding 1, 3, and 1 percent hydroxyethyl cellulose, polyvinylpyrrolidone, and hyaluronic acid in deionized water. Different percentages of preservatives were also added to the formulation. Physicochemical characteristics such as viscosity, pH, stability, and antimicrobial effectiveness were evaluated in details. Finally, the efficacy of the formulation was evaluated in Wistar rats with chemotherapy-induced mucositis.

Findings: Macroscopically, the formulation was found to be without particles, it was touchable and transparent, and also had good consistency and uniformity in terms of physical appearance. The viscosity and pH was obtained 6.5 ± 0.2 and 1500 cp, respectively. Glycyrrhizin was completely released during 3 hours. The viscosity, pH, and physical appearance did not significantly change during stability studies. Oral mucositis was induced in rats after seven days intraperitoneal injection of fluorouracil. In the group received the formulation, the severity of mucositis significantly reduced more compared to control group.

Conclusion: The current formulation successfully reduced the severity of oral mucositis in rats, and its efficacy was comparable with commercial formulation (Gelclair®). Therefore, the developed formulation has the potential to be used in the treatment of oral mucositis and other oral or subcutaneous wounds.

Keywords: Neoplasms, Glycyrrhizic acid, Stomatitis, Hydrogels, Hyaluronic acid

Citation: Rezazadeh M, Minayian M, Daneshfar S, Ghanadian M. **The Efficacy of Oral Hydrogel Containing Hyaluronic Acid, Polyvinylpyrrolidone, and Glycyrrhizin for Prevention and Treatment of Oral Mucositis Induced by Chemotherapy.** J Isfahan Med Sch 2021; 38(607): 1004-11.

1- Assistant Professor, Department of Pharmaceutics, School of Pharmacy and Pharmaceutical Sciences, Isfahan University of Medical Sciences, Isfahan, Iran
2- Professor, Department of Pharmacology, School of Pharmacy and Pharmaceutical Sciences, Isfahan University of Medical Sciences, Isfahan, Iran
3- Associate Professor, Department of Pharmacognosy, School of Pharmacy and Pharmaceutical Sciences, Isfahan University of Medical Sciences, Isfahan, Iran
Corresponding Author: Mahboubeh Rezazadeh, Assistant Professor, Department of Pharmaceutics, School of Pharmacy and Pharmaceutical Sciences, Isfahan University of Medical Sciences, Isfahan, Iran; Email: rezazade@pharm.mui.ac.ir