DOI: 10.22122/jims.v39i631.14178

مجله دانشکده پزشکی اصفهان | سال سی و نهم/شماره‌ی ۶۳۱/هفته‌ی سوم شهریور ۱۴۰۰

تاریخ دریافت: ۱۴۰۰/۳/۹ | تاریخ پذیرش: ۱۴۰۰/۴/۲۳ | تاریخ چاپ: ۱۴۰۰/۶/۲۱

بررسی اثر تجویز آسپیرین بر آسیب‌های فیبروتیک و استرس اکسیداتیو ناشی از تجویز بلئومایسین در بافت ریه‌ی Rat

فاطمه آقاکثیری[۱]، عادل محمدعلی‌پور[۲]، علی حسینی شریف‌آباد[۳]، محمد هاشم‌نیا[۴]

مقاله پژوهشی

چکیده

مقدمه: فیبروز ریوی ایدیوپاتیک، یک بیماری مزمن و التهابی ریه است که به کلاژنه شدن آن می‌انجامد. با توجه به ماهیت التهابی فیبروز، این مطالعه با هدف بررسی اثربخشی دزهای مختلف آسپیرین بر فیبروز ریوی القا شده توسط بلئومایسین انجام شد.

روش‌ها: مطالعه بر روی گروه‌های ۶تایی موش صحرایی نر بالغ صورت گرفت. گروه‌ها شامل گروه Sham بدون دریافت مداخله، گروه شاهد با دریافت حامل، گروه‌های بلئومایسین با دریافت بلئومایسین به ترتیب به میزان ۱۵ واحد بین‌المللی/کیلوگرم داخل صفاقی و یا ۵ واحد بین‌المللی/کیلوگرم داخل تراشه، گروه‌های آسپیرین با دریافت آسپیرین به صورت گاواژ به ترتیب در دزهای ۵۰، ۱۰۰ و ۱۵۰ میلی‌گرم/کیلوگرم پس از دریافت داخل صفاقی بلئومایسین بودند. طول درمان ۲۸ روز بود و پس از آن، ریه‌ی موش‌ها جهت بررسی بافت‌شناسی و اندازه‌گیری سطح هیدروکسی‌پرولین و مالون‌دی‌آلدهید جدا شد.

یافته‌ها: تزریق داخل صفاقی بلئومایسین همانند تجویز داخل تراشه‌ی آن، باعث افزایش معنی‌دار در سطح هیدروکسی‌پرولین و مالون‌دی‌آلدهید بافت ریه شد ($P < ۰/۰۰۱$). تجویز آسپیرین به مدت ۲۸ روز پیاپی به Ratهای با فیبروز ریوی، سطح عوامل پیش‌گفته را به صورت قابل توجهی کاهش داد ($P < ۰/۰۰۱$) و همچنین، باعث بهبود معنی‌داری در عوامل بافت‌شناسی معرف التهاب و فیبروز گردید. دزهای مختلف آسپیرین، تفاوت آماری معنی‌داری را در عوامل بررسی شده نشان ندادند.

نتیجه‌گیری: تزریق داخل صفاقی بلئومایسین همانند تجویز داخل تراشه‌ی آن، باعث فیبروز ریوی در Rat گردید. آسپیرین، به خوبی فیبروز ریوی و استرس اکسیداتیو ناشی از بلئومایسین را بهبود بخشید. تفاوتی در اثربخشی دزهای بالا و پایین مطالعه شده‌ی آسپیرین دیده نشد. مکانیسم آسپیرین در بهبود فیبروز و بررسی اثر آن در دزهای بالاتر و پایین‌تر، نیاز به مطالعات بیشتری دارد.

واژگان کلیدی: آسپیرین؛ فیبروز ریوی ایدیوپاتیک؛ استرس اکسیداتیو؛ بلئومایسین

ارجاع: آقاکثیری فاطمه، محمدعلی‌پور عادل، حسینی شریف‌آباد علی، هاشم‌نیا محمد. **بررسی اثر تجویز آسپیرین بر آسیب‌های فیبروتیک و استرس اکسیداتیو ناشی از تجویز بلئومایسین در بافت ریه‌ی Rat.** مجله دانشکده پزشکی اصفهان ۱۴۰۰؛ ۳۹ (۶۳۱): ۴۸۳-۴۷۵.

مقدمه

فیبروز ریوی ایدیوپاتیک (Idiopathic pulmonary fibrosis یا IPF)، یک بیماری مزمن و پیش‌رونده‌ی بینابینی بافت ریه است که با علایمی همچون سرفه‌ی خشک و تنگی نفس همراه است. این بیماری، با یک آسیب پیش‌رونده به سلول‌های اپی‌تلیال آلوئولار آغاز می‌شود که باعث آزادسازی واسطه‌های التهابی و رادیکال‌های آزاد می‌شود و در نهایت، منجر به رسوب ماتریکس خارج سلولی و کلاژن در بافت ریه و نارسایی تنفسی می‌گردد (۱).

عوامل متنوعی مانند برخی گازها، آزبست، سیلیس، عفونت‌های باکتریایی و قارچی و بیماری‌هایی مانند لوپوس اریتماتوز و آرتریت روماتوئید را در بروز این بیماری دخیل دانسته‌اند. استفاده‌ی مزمن از داروهایی نظیر بلئومایسین، سیکلوفسفامید، آمیودارون، پروکائین آمید، پنی‌سیلامین و نیتروفورانتوئین نیز می‌تواند منجر به فیبروز ریوی شود (۲). عارضه‌ی ریوی بلئومایسین، به قدری شدید و شایع است که از

۱- دانشجوی داروسازی، گروه فارماکولوژی و سم‌شناسی، دانشکده‌ی داروسازی و علوم دارویی دانشگاه علوم پزشکی اصفهان، اصفهان، ایران

۲- استادیار، گروه بیوشیمی، دانشکده‌ی داروسازی و علوم دارویی، دانشگاه علوم پزشکی اصفهان، اصفهان، ایران

۳- دانشیار، گروه فارماکولوژی و سم‌شناسی، دانشکده‌ی داروسازی و علوم دارویی، دانشگاه علوم پزشکی اصفهان، اصفهان، ایران

۴- استادیار، گروه علوم پایه (پاتولوژی)، دانشکده‌ی دامپزشکی، دانشگاه رازی، کرمانشاه، ایران

نویسنده‌ی مسؤول: علی حسینی شریف‌آباد؛ دانشیار، گروه فارماکولوژی و سم‌شناسی، دانشکده‌ی داروسازی و علوم دارویی، دانشگاه علوم پزشکی اصفهان، اصفهان، ایران

Email: hosseini_a@pharm.mui.ac.ir

This is an open-access article distributed under the terms of the Creative Commons Attribution-NonCommercial 4.0 Unported License, which permits unrestricted use, distribution, and reproduction in any medium, provided the original work is properly cited.

تجویز داخل تراشه‌ی آن جهت ایجاد مدلی از فیبروز ریوی در حیوانات آزمایشگاهی به ویژه Rat استفاده می‌شود (۳). تجویز داخل تراشه‌ی بلئومایسین نیاز به مهارت ویژه دارد و با روش استفاده‌ی آن در انسان متفاوت است. بنابراین، در بخشی از این مطالعه، شدت القای فیبروز به دنبال تزریق داخل صفاقی بلئومایسین با تجویز داخل تراشه‌ی آن مقایسه گردیده و ارایه شده است.

گزینه‌های درمانی متداول برای فیبروز ریوی کورتیکواستروئیدها (پردنیزولون)، داروهای ایمونوساپرسیو- سایتوتوکسیک (سیکلوفسفامید و آزاتیوپورین) و داروهای آنتی‌فیبروتیک (پیرفنیدون) هستند. این داروها، علاوه بر ابهام در اثربخشی، می‌توانند منجر به عوارض جانبی جدی مانند سرکوب مغز استخوان، عفونت، تغییرات متابولیک و نیز آثار روانی شوند. پیرفنیدون، نسبت به داروهای قدیمی مؤثرتر است، اما عوارض جانبی آن مانند مشکلات گوارشی و افزایش آنزیم‌های کبدی و نیز هزینه‌ی بالای درمان، ممکن است مصرف آن را محدود کند. بنابراین، درمان با این داروها نیاز به نظارت پیوسته‌ی بیمار خواهد داشت که پذیرش بیمار را پایین می‌آورد (۵-۴). به این ترتیب، جستجوی داروهایی که ضمن دارا بودن اثربخشی مناسب، از عوارض جانبی و یا خفیف‌تر برخوردار باشند، حایز اهمیت است. از این بین، یافتن اثر ضد فیبروز برای داروهایی که هم اکنون به منظور درمان اختلالات دیگری در حال استفاده هستند و عوارض جانبی شناخته شده‌ای دارند، مورد توجه بسیاری از محققین است.

اشاره شد که التهاب و عوامل التهابی، نقش اصلی را در ایجاد فیبروز ریوی بازی می‌کنند. ابتدا، فرایندهای التهابی در ریه اتفاق می‌افتد که به مرور زمان تبدیل به فیبروز می‌شود (۶). یکی از عواملی که با ایجاد التهاب فعال می‌شود و محصولات حاصل از آن به تشدید استرس اکسیداتیو و التهاب منجر می‌شود، آنزیم سیکلواکسیژناز (Cyclooxygenase یا COX) است (۷). برخی مطالعات به بررسی نقش آنزیم سیکلواکسیژناز و تأثیر داروهای مهار کننده‌ی آن در القای فیبروز ریوی پرداخته‌اند (۸). شواهدی وجود دارد که نشان می‌دهد تجویز داروهای ضد التهابی غیر استروئیدی اعم از مهار کننده‌های انتخابی COX-II نظیر ملوکسیکام (۹) و یا مهار کننده‌های غیر انتخابی COX-I و COX-II نظیر ناپروکسن (۱۰)، دیکلوفناک (۱۱) و یا ایندومتاسین (۱۲) توانسته است فیبروز ریوی ناشی از بلئومایسین را جلوگیری کند و یا بهبود دهد.

آسپیرین، یک داروی ضد التهاب غیر استروئیدی است که به دلیل مهار غیر انتخابی و برگشت ناپذیر زیر واحدهای آنزیم COX در بین سایر مهار کننده‌های COX منحصر به فرد است. آسپیرین، ضمن مهار آنزیم COX، اثرات ضد پلاکت و ضد التهاب خوبی نشان می‌دهد. نشان داده شده است که دزهای مختلف آسپیرین، باعث ایجاد اثرات متنوع می‌شوند. این دارو، طی سال‌های متمادی در حال استفاده می‌باشد و ایمنی و عوارض آن به خوبی شناخته شده است (۱۳).

با توجه به ماهیت التهابی فیبروز ریوی و با وجود ویژگی‌های منحصر به فرد آسپیرین، تا زمان اجرای این پژوهش، مطالعه‌ای که به بررسی تأثیر دزهای مختلف آن بر این اختلال پرداخته باشد، وجود ندارد. بنابراین، مطالعه‌ی حاضر با هدف بررسی اثر دزهای مختلف آسپیرین بر استرس اکسیداتیو و فیبروز ریوی ناشی از تزریق داخل صفاقی بلئومایسین در Rat، از طریق بررسی عوامل بیوشیمیایی و هیستوپاتولوژیک انجام شد.

روش‌ها

حیوانات مورد مطالعه: ۴۲ سر Rat نر و بالغ نژاد Wistar با وزن ۲۲۰-۱۸۰ گرم، از لانه‌ی حیوانات دانشکده‌ی داروسازی دانشگاه علوم پزشکی اصفهان تهیه شدند. حیوانات قبل و حین آزمایش، به آب و غذای طبیعی دسترسی آزاد داشتند. آن‌ها در شرایط محیطی استاندارد از نظر دما و رطوبت و تحت چرخه‌ی تاریکی/روشنایی ۱۲ ساعته نگهداری شدند. تمام مراحل آزمایش در مرحله‌ی روشن چرخه انجام شد. این تحقیق، با کد اخلاق IR.MUI.RESEARCH.REC.1398.564 به تصویب کمیته‌ی اخلاق در پژوهش‌های زیستی رسید و بر اساس شیوه‌نامه‌ی این کمیته با حیوانات برخورد شد.

داروهای مورد استفاده: در این مطالعه، از ویال‌های بلئومایسین ۱۵ واحدی (۱۵ واحد بین‌المللی) (CELON, India) و آسپیرین (داروسازی امین، ایران) استفاده شد. از ۳ میلی‌لیتر نرمال‌سالین به عنوان حلال برای هر ویال بلئومایسین و از دی‌متیل سولفوکسید ۵ درصد (Dimethyl sulfoxide یا DMSO) در بافر فسفات (Phosphate buffered saline یا PBS) به عنوان حلال آسپیرین استفاده شد. برای بیهوشی حیوان در مواقع لزوم و همچنین، قربانی کردن حیوانات، از ایزوفلوران (PIRAMAL, India) به صورت استنشاقی استفاده شد.

روش انجام آزمایش: حیوانات به طور تصادفی به ۷ گروه (n = ۶ در هر گروه) تقسیم شدند. گروه‌ها بر طبق فهرست زیر تیمار شدند:

گروه شم (Sham): ماده‌ی خاصی دریافت نکردند و تنها فرایندهای گاواژ و تزریق داخل صفاقی بدون هیچ ماده‌ای روی آن‌ها اجرا شد.

گروه شاهد (Control): روزانه ۱میلی‌لیتر از حلال آسپیرین به صورت گاواژ به مدت ۲۸روز و ۰/۶ میلی‌لیتر نرمال سالین به صورت تزریق داخل صفاقی یک روز در میان و فقط برای ۱۴روز اول دریافت کردند.

گروه بلئومایسین داخل صفاقی (Intraperitoneal یا IP): در ۱۴ روز اول به صورت یک روز در میان ۱۵ واحد بین‌المللی/کیلوگرم بلئومایسین به صورت داخل صفاقی و روزانه ۱ میلی‌لیتر حلال آسپیرین را به صورت گاواژ به مدت ۲۸ روز دریافت کردند.

گروه بلئومایسین داخل تراشه (Intratracheal یا IT): در روز صفر، تحت بیهوشی با ایزوفلوران استنشاقی، ۵ واحد بین‌المللی/کیلوگرم بلئومایسین به صورت القای قطره‌ای داخل تراشه (Intratracheal instillation) و روزانه ۱ میلی‌لیتر حلال آسپیرین را به صورت گاواژ به مدت ۲۸ روز دریافت کردند (۱۴).

گروه‌های آسپیرین (Aspirin): این ۳ گروه به ترتیب روزانه ۵۰، ۱۰۰ و ۱۵۰ میلی‌گرم/کیلوگرم آسپیرین به مدت ۲۸ روز به صورت گاواژ و در ۱۴ روز اول ۱۵ واحد بین‌المللی/کیلوگرم بلئومایسین به صورت IP یک روز در میان دریافت کردند.

وزن همه‌ی حیوانات، به صورت هفتگی ثبت شد. پس از ۲۸ روز، حیوانات بعد از توزین، بیهوش شدند و سپس، هر دو ریه‌ی آن‌ها به سرعت جداسازی و با نرمال سالین شستشو داده شد. ریه‌ی چپ در محلول ۱۰ درصد فرم‌آلدهید برای مطالعات بافت‌شناسی تثبیت (Fix) شد و ریه‌ی راست در دمای ۸۰- درجه‌ی سانتی‌گراد برای سنجش‌های بیوشیمیایی نگهداری شد.

ارزیابی بافت‌شناسی: برش‌های بافت ریوی به روش عمومی هماتوکسیلین- ائوزین (Hematoxylin-Eosin یا H&E) جهت بررسی عوامل التهابی و تخصصی ماسون تریکروم (Masson trichrome) جهت بررسی فیبروز، رنگ‌آمیزی شدند. سپس، لام‌ها جهت بررسی‌های ریخت‌شناسی و بافت‌شناسی از نظر عوامل التهاب، فیبروز و نکروز توسط کارشناس خبره مورد بررسی و مطالعه قرار گرفتند. شدت آسیب، با استفاده از امتیازبندی تعیین و امتیازات هر گروه با یکدیگر مقایسه شدند. نحوه‌ی امتیازدهی در ادامه شرح داده شده است.

ارتشاح التهابی (۱۵) شامل بدون التهاب (نمره‌ی ۰)؛ التهاب موضعی برخی سلول‌ها (نمره‌ی ۱)؛ احاطه شدن بیشتر برونش‌ها و رگ‌ها با استفاده از یک لایه‌ی باریک از سلول‌های التهابی با ضخامت ۵-۱ سلول (نمره‌ی ۲)؛ احاطه شدن بیشتر برونش‌ها و رگ‌ها با یک لایه‌ی ضخیم از سلول‌های التهابی با ضخامت بیش از ۵ سلول (نمره‌ی ۳) و التهاب کامل اطراف برونش‌ها و رگ‌ها (نمره‌ی ۴) بود.

فیبروز ریوی بر اساس سیستم امتیازدهی Ashcroft (۱۶) شامل بافت طبیعی ریه (نمره‌ی ۰)؛ حداقل ضخامت فیبروز ریه‌ی طبیعی در دیواره‌ی عروق آلوئولار و برونشیولار (نمره‌ی ۱)؛ ضخامت متوسط دیواره‌ها بدون آسیب واضح در ساختار ریه (نمره‌ی ۳-۲)؛ افزایش فیبروز با آسیب مشخص در ساختار ریه و تشکیل دسته‌ها یا توده‌های کوچک فیبروز (نمره‌ی ۵-۴)؛ تخریب شدید ساختار ریه و وجود نواحی بزرگ فیبروز موسوم به ریه‌ی لانه زنبوری (نمره‌ی ۷-۶) و محو کامل زمینه‌ی ریه ناشی از فیبروز (نمره‌ی ۸) بود.

ارزیابی بیوشیمیایی: در این مطالعه، هیدروکسی‌پرولین به عنوان شاخص محتوای کلاژن بافت (۱۸-۱۷) و مالوندی‌آلدهید (MDA) -یکی از آخرین متابولیت‌های پراکسیداسیون لیپید در غشای سلول- به عنوان شاخصی برای التهاب و استرس اکسیداتیو در نظر گرفته شدند (۱۹).

محتوای هیدروکسی‌پرولین و MDA بافت ریه با استفاده از کیت‌های استاندارد (KHPA96 و KMDA-96، شرکت کیازیست همدان، ایران)، طبق دستورالعمل دفترچه‌ی راهنمای کیت‌ها، اندازه‌گیری شد.

واکاوی آماری: یافته‌ها به صورت میانگین ± انحراف معیار گزارش شد. واکاوی داده‌ها با استفاده از نرم‌افزار Graphpad Prism و آزمون One-way ANOVA و یا Two-way ANOVA انجام شد. جهت مقایسه‌ی آماری نتایج گروه‌های مختلف پس از One-way ANOA، از آزمون تعقیبی Tukey و پس از Two-way ANOVA از آزمون تعقیبی Bonferroni استفاده شد. $P < ۰/۰۵۰$ به عنوان سطح معنی‌داری تفاوت‌ها در نظر گرفته شد.

یافته‌ها

تأثیر تجویز بلئومایسین و دزهای مختلف آسپیرین بر وزن‌گیری Ratها: وزن حیوانات پس از تزریق داخل صفاقی و یا تجویز داخل تراشه‌ی بلئومایسین در هفته‌های اول و دوم آزمایش، نسبت به وزن اولیه‌ی خود کاهش یافت ($P < ۰/۰۵۰$). همچنین، وزن این حیوانات در مقایسه با گروه شاهد در هفته‌های اول و دوم کاهش معنی‌داری نشان داد ($P < ۰/۰۵۰$). روند وزن‌گیری حیوانات دریافت کننده‌ی دزهای ۱۰۰ و ۱۵۰ میلی‌گرم/کیلوگرم آسپیرین تفاوت قابل توجهی را با وزن‌گیری گروه شاهد نشان نداد، اما در مقایسه با گروه بلئومایسین، بهبود معنی‌داری نشان دادند. Ratهای دریافت کننده‌ی دز ۵۰ میلی‌گرم/کیلوگرم آسپیرین همانند گروه بلئومایسین در هفته‌های اول و دوم نسبت به گروه شاهد و نسبت به روز اول خود کاهش وزن معنی‌داری نشان دادند ($P < ۰/۰۵۰$). اختلاف معنی‌داری در وزن Ratها در هفته‌های سوم و چهارم بین گروه‌ها دیده نشد ($P > ۰/۰۵۰$) (شکل ۱).

مقایسه‌ی اثر تجویز داخل تراشه و داخل صفاقی بلئومایسین بر شاخص‌های بیوشیمیایی و آسیب بافتی ریه‌ی Ratها: تجویز داخل تراشه و یا داخل صفاقی بلئومایسین منجر به افزایش قابل توجه در میزان هیدروکسی‌پرولین و مالوندی‌آلدهید بافت ریه‌ی Ratها نسبت به گروه شاهد شد ($P < ۰/۰۰۱$). میزان هیدروکسی‌پرولین و

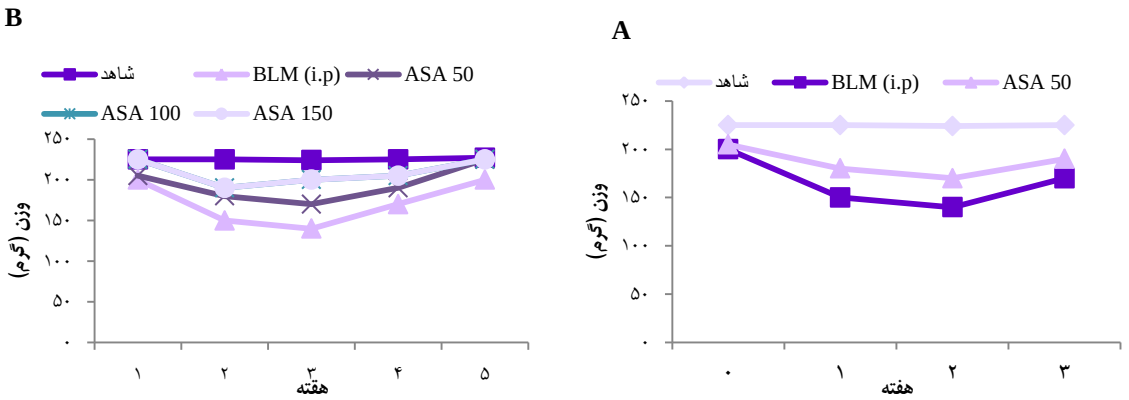

شکل ۱. تغییرات وزن Ratها طی ۲۸ روز؛ تأثیر تجویز بلئومایسین داخل صفاقی یا داخل تراشه بر تغییرات وزن Ratها در مقایسه با گروه شاهد (A). تأثیر تجویز دزهای مختلف آسپیرین بر تغییرات وزن Ratها در مقایسه با گروه شاهد و بلئومایسین (B).

BLM: بلئومایسین، ASA: آسپیرین، i.p: داخل صفاقی، IT: داخل تراشه

داده‌ها به صورت میانگین ± انحراف معیار گزارش شده است و به روش Two-way ANOVA و آزمون تعقیبی Bonferroni مقایسه‌ی آماری شده‌اند.

مالون‌دی‌آلدهید بافت ریه در Ratهای دریافت کننده‌ی بلئومایسین به شکل داخل تراشه و داخل صفاقی تفاوت معنی‌داری با هم نشان ندادند (شکل ۲).

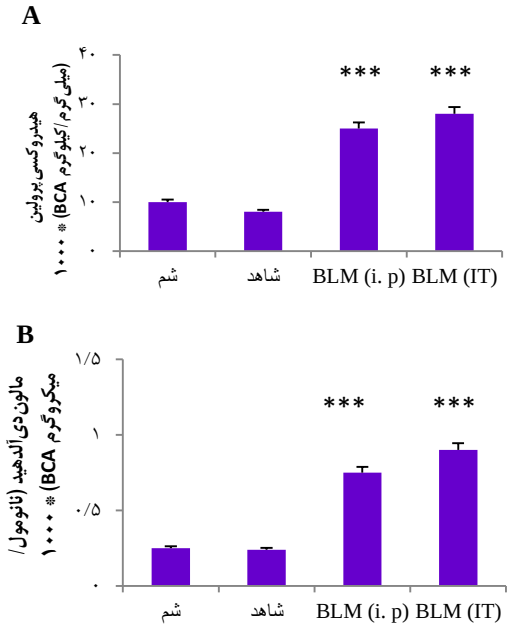

شکل ۲. اثر تجویز بلئومایسین به صورت داخل صفاقی یا داخل تراشه بر سطح هیدروکسی‌پرولین (A) و مالون‌دی‌آلدهید (B) ریه‌ی Ratها.

BLM: بلئومایسین، ASA: آسپیرین، i.p: داخل صفاقی، IT: داخل تراشه، BCA: مقدار پروتئین تام بافت ریه

داده‌ها به صورت میانگین ± انحراف معیار گزارش شده است.

*** بیانگر تفاوت معنی‌دار در مقایسه با گروه‌های شاهد و شم با $P < ۰/۰۰۱$ می‌باشد.

رنگ‌آمیزی هماتوکسیلین- ائوزین نشان داد که تجویز داخل تراشه و یا داخل صفاقی بلئومایسین، باعث التهاب شدید، تخریب ساختار آلوئول‌ها، ضخیم شدن قابل توجه سپتوم و ارتشاح بین بافتی نسبت به گروه شاهد شد. رنگ‌آمیزی تخصصی ماسون تریکروم، رسوب بسیار زیاد کلاژن و فیبروز قابل توجه در گروه‌های دریافت کننده‌ی داخل صفاقی و داخل تراشه‌ی بلئومایسین در مقایسه با گروه‌های شم و شاهد نشان داد. شدت آسیب‌های بافتی پیش گفته بین تجویز داخل صفاقی و تجویز داخل تراشه‌ی بلئومایسین معنی‌دار نبود (شکل ۳ و جدول ۱).

تأثیر دزهای مختلف آسپیرین بر میزان هیدروکسی‌پرولین و مالون‌دی‌آلدهید در بافت ریه‌ی Ratها: همان‌طورکه در شکل ۴ نشان داده شده است، تجویز خوراکی آسپیرین در دزهای ۵۰، ۱۰۰ و ۱۵۰ میلی‌گرم/کیلوگرم به مدت ۲۸ روز باعث کاهش معنی‌دار در میزان هیدروکسی‌پرولین و مالون‌دی‌آلدهید بافت ریه در مقایسه با میزان آن در گروه دریافت کننده‌ی بلئومایسین شد ($P < ۰/۰۰۱$)، اما این کاهش تا حد مقادیر آن در گروه شاهد نبود. تفاوت معنی‌داری در محتوای هیدروکسی‌پرولین و مالون‌دی‌آلدهید بافت ریه بین گروه‌های دریافت کننده‌ی دزهای مختلف آسپیرین مشاهده نشد.

تأثیر دزهای مختلف آسپیرین بر شاخص‌های بافتی نمایانگر التهاب و فیبروز در بافت ریه‌ی Ratها: رنگ‌آمیزی هماتوکسیلین- ائوزین نشان دهنده‌ی کاهش قابل توجه التهاب و سلول‌های التهابی و جلوگیری از کاهش آلوئول‌ها و ضخیم شدن سپتوم در گروه‌های دریافت کننده‌ی دزهای ۵۰، ۱۰۰ و ۱۵۰ میلی‌گرم/کیلوگرم آسپیرین در مقایسه با گروه بلئومایسین داخل صفاقی و داخل تراشه بود. رنگ‌آمیزی ماسون تریکروم بافت‌ها و ارزیابی آن‌ها نیز نشان داد که دزهای مختلف آسپیرین، کاهش قابل توجهی در رسوب کلاژن و شدت التهاب و میزان فیبروز در مقایسه با گروه‌های بلئومایسین ایجاد می‌کنند (شکل ۳ و جدول ۱).

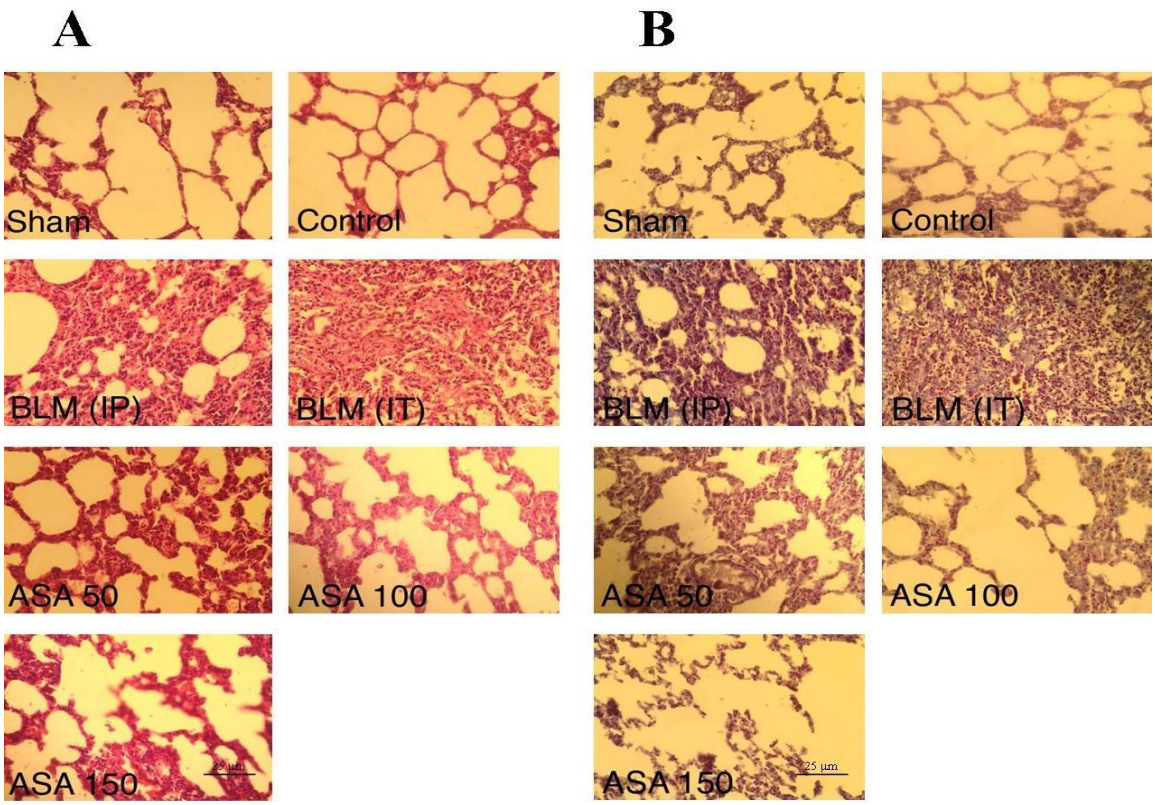

شکل ۳. تغییرات بافت‌شناسی در ریه‌ی Ratها پس از دریافت بلئومایسین با/بدون درمان با آسپیرین؛ رنگ‌آمیزی هماتوکسیلین و ائوزین (A): ارتشاح التهابی شدید همراه با وجود فولیکول‌های لنفاوی و ضخیم شدن قابل توجه سپتوم در گروه‌های بلئومایسین (IT و i.p). پسرفت قابل توجه التهاب و کاهش سلول‌های التهابی در گروه‌های تحت درمان با آسپیرین (ASA). رنگ‌آمیزی ماسون تریکروم (B): کلاژن با رنگ آبی و سلول‌ها با رنگ قرمز مشخص شده‌اند. رسوب قابل توجه کلاژن و ارتشاح التهابی سپتوم در ناحیه‌ی اطراف عروق در گروه‌های بلئومایسین (IT و i.p). کاهش قابل توجه در وسعت ضایعات و میزان رسوب کلاژن در گروه‌های تحت درمان با آسپیرین (بزرگ‌نمایی ۴۰۰ ×)

i.p: داخل صفاقی، IT: داخل تراشه

بحث

طبق بررسی‌های انجام شده، در این مطالعه برای اولین بار، اثر دزهای مختلف آسپیرین بر استرس اکسیداتیو، التهاب و فیبروز ریوی ناشی از بلئومایسین که به صورت داخل صفاقی در Rat تجویز شده بود، مورد بررسی قرار گرفت. تاکنون در اغلب مطالعات حیوانی که در آن‌ها از بلئومایسین جهت القای فیبروز ریوی استفاده شده است، این ماده به صورت داخل تراشه تجویز شده است (۲۱-۲۰). در این مطالعه، نشان داده شد که تزریق داخل صفاقی بلئومایسین به میزان ۱۵ واحد بین‌المللی/کیلوگرم به صورت یک روز در میان و به مدت ۱۴ روز، همچون تجویز داخل تراشه‌ی آن، آسیب‌های فیبروتیک و بیوشیمیایی قابل توجهی ایجاد می‌کند؛ بدین مفهوم که میزان هیدروکسی‌پرولین بافت ریه که نشانگر میزان فیبروز است و همچنین، میزان مالون‌دی‌آلدهید بافت که معرف استرس اکسیداتیو و التهاب است، نسبت به کنترل افزایش قابل توجهی داشته است.

جدول ۱. تأثیر تجویز بلئومایسین با/بدون درمان با آسپیرین بر امتیازات التهاب و فیبروز در ریه‌ی Ratها

متغیر	گروه	شم	شاهد	بلئومایسین i.p	بلئومایسین IT	آسپیرین ۵۰	آسپیرین ۱۰۰	آسپیرین ۱۵۰
میانگین شدت التهاب		۱	۱	۳	۴	۲	۲	۲
میانگین شدت فیبروز		۱	۱	۶	۶	۳	۲	۲

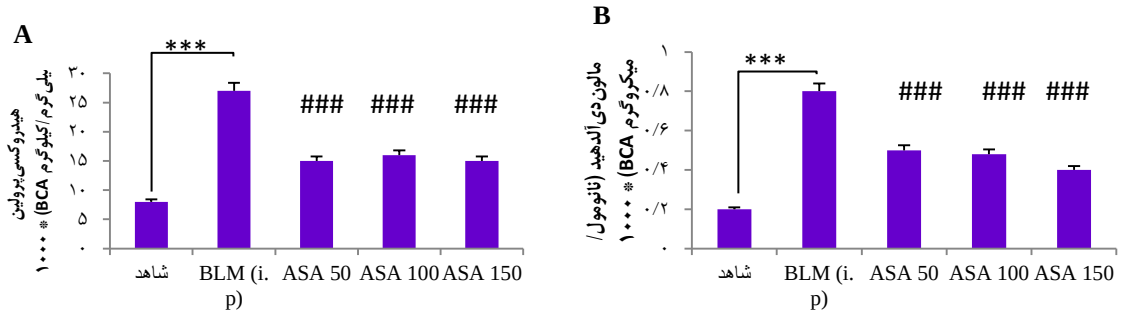

شکل ۴. اثر تجویز خوراکی دزهای مختلف آسپیرین بر سطح هیدروکسی‌پرولین (A) و مالون‌دی‌آلدهید (B) ریه‌ی Ratها.

BLM: بلئومایسین، ASA: آسپیرین، i.p: داخل صفاقی، IT: داخل تراشه، BCA: مقدار پروتئین تام بافت ریه

داده‌ها به صورت میانگین ± انحراف معیار گزارش شده است.

*** بیانگر تفاوت معنی‌دار در مقایسه با گروه شاهد با $P < ۰/۰۰۱$ می‌باشد.

بیانگر تفاوت معنی‌دار در مقایسه با گروه بلئومایسین با $P < ۰/۰۰۱$ می‌باشد.

نتایج بافت‌شناسی که با رنگ‌آمیزی تخصصی ماسون تریکروم انجام گرفت و با مقیاس Ashcroft رتبه‌بندی شد نیز مؤید یافته‌ی پیش گفته است. نشان داده شده است که فرایندهای التهابی که در نهایت، منجر به فیبروز می‌شوند، از هفته‌ی اول شروع می‌شوند و تا هفته‌ی دوم به بالاترین حد می‌رسند. بنابراین، در این مطالعه، تزریق داخل صفاقی بلئومایسین به مدت ۱۴ روز ادامه یافت (۲۲، ۱۴). این روش تجویز بلئومایسین در مطالعات راحت‌تر است و استقبال محقق را به همراه دارد، تجویز آن آموزش تخصصی لازم ندارد و اصول اخلاقی کار با حیوان بهتر رعایت می‌شود و مهم‌تر از همه، به روش تجویز بلئومایسین در انسان شبیه‌تر است.

Nagler و همکاران، بلئومایسین را هر روز به مدت یک هفته (۲۳) و همچنین، El-Medany و همکاران، بلئومایسین را هفته‌ای سه مرتبه به مدت ۲۸ روز به صورت داخل صفاقی تزریق کردند (۲۴) و القای فیبروز ریوی را مشاهده نمودند. این مطالعات، با وجود تأیید نتایج حاضر، در طول مدت و دز تجویزی بلئومایسین با این مطالعه تفاوت داشته‌اند.

نتایج نشان می‌دهد که با تجویز داخل تراشه و یا تزریق داخل صفاقی بلئومایسین، حیوانات در هفته‌های اول و دوم پس از شروع مطالعه دچار کاهش وزن معنی‌داری نسبت به روز اول خود و نسبت به روز معادل خود در گروه شاهد شده‌اند که مورد تأیید مطالعات قبل است (۲۵). مدت زمان مطرح شده که در آن Ratهای دریافت‌کننده‌ی بلئومایسین کاهش وزن را نشان دادند، با طول مدت تجویز بلئومایسین و همچنین، مدت زمان شروع و به اوج رسیدن فرایندهای التهابی ناشی از بلئومایسین، هم‌خوانی دارد. این کاهش وزن، می‌تواند مربوط به تجویز بلئومایسین و یا فرایندهای التهابی ناشی از آن باشد. بررسی مکانیسم دقیق بلئومایسین در کاهش وزن Ratها، نیاز به مطالعات بیشتر و اندازه‌گیری حجم غذای مصرفی و دفع آن توسط حیوانات دارد. با قطع تجویز بلئومایسین در روز ۱۴ام مطالعه و با خروج از مرحله‌ی التهابی و ورود به مرحله‌ی فیبروز که از هفته‌ی دوم اتفاق می‌افتد، وزن‌گیری Ratهای دریافت کننده‌ی بلئومایسین به حالت طبیعی برمی‌گردد و در انتهای مطالعه، وزن تمام حیوانات بدون اختلاف معنی‌دار می‌باشد. همچنین، در این مطالعه، نشان داده شد که تجویز خوراکی آسپیرین در دزهای ۵۰، ۱۰۰ و ۱۵۰ میلی‌گرم/کیلوگرم روزانه به مدت ۲۸ روز به خوبی استرس اکسیداتیو، التهاب و فیبروز ناشی از بلئومایسین را کاهش داد. مطالعاتی وجود دارد که فعالیت آنزیم سیکلواکسیژناز۲ (COX-II) را در ایجاد التهاب و فیبروز ریوی ناشی از بلئومایسین و یا هر ماده‌ی فیبروتیک دیگر دخیل دانسته‌اند (۲۷-۲۶). نشان داده شده است که استفاده از مهارگرهای انتخابی COX-II نظیر ملوکسیکام (۹) و یا مهارگرهای غیر انتخابی، اما برگشت پذیر COX مثل ناپروکسن (۱۰)، دیکلوفناک (۱۱) و ایندومتاسین (۱۲) می‌تواند فیبروز ریوی را تخفیف دهد. این مطالعات، نتایج به دست آمده از آسپیرین در این مطالعه را تأیید می‌کنند.

آسپیرین به عنوان یکی از قدیمی‌ترین و سردسته‌ی داروهای مهار کننده‌ی COX شناخته می‌شود که زیرواحدهای ۱ و ۲ آنزیم COX را به شکل برگشت ناپذیر استیله و مهار می‌کند. حدس زده می‌شود که مهار آنزیم COX-II توسط آسپیرین، یکی از مکانیسم‌های اصلی آن در مقابله با التهاب و فیبروز ناشی از بلئومایسین باشد. در برخی مطالعات، تجمع پلاکتی و لخته‌های خونی تشکیل شده از عوامل ویروسی و باکتریایی را نیز در شدت فرایندهای التهابی و فیبروتیک ناشی از آن‌ها دخیل دانسته‌اند (۲۹-۲۸). آسپیرین، یک ترکیب ضد تجمع پلاکت خوب به دلیل مهار COX-I و مهار تولید TXA2 به حساب می‌آید (۳۰، ۱۳). این اثر ضد پلاکتی نیز می‌تواند یک مکانیسم بالقوه‌ی دیگر در آثار دیده شده از آسپیرین در نظر گرفته شود. پی بردن به مکانیسم دقیق و یا نقش نسبی هر کدام از مکانیسم‌های احتمالی مطرح شده برای آسپیرین، نیازمند مطالعات همه

جانبه و دقیق‌تر ملکولی است.

آسپیرین، دارویی است که در دزهای مختلف مکانیسم‌های متفاوت شناخته شده و یا حتی ناشناخته را در پیش می‌گیرد که کاربردهای متنوع آن را شکل می‌دهد (۳۱، ۱۳)، اما در این مطالعه، تفاوت پاسخی بین دزهای مختلف تجویز شده‌ی آسپیرین در کاهش اثرات التهابی و فیبروز ناشی از بلئومایسین دیده نشد. به احتمال زیاد، فاصله‌ی بین دزهای انتخاب شده در حدی نبوده است که باعث به راه افتادن مکانیسم‌های متنوع دیگر شود.

نتیجه‌گیری

پیشنهاد می‌شود که با توجه به مکانیسم‌های گسترده‌تری که آسپیرین می‌تواند در اختیار داشته باشد، اثرات ضد فیبروزی آن با دیگر داروهای مهار کننده‌ی غیر انتخابی COX و یا انتخابی COX-II مقایسه شود؛ همچنین، جهت مشاهده‌ی پاسخ‌های متفاوت احتمالی دزهای آسپیرین، اثرات آن در دزهای پایین‌تر و بسیار بالاتر بررسی شود.

تشکر و قدردانی

این مقاله برگرفته از پایان‌نامه‌ی دانشجویی دکتری داروسازی به شماره‌ی طرح ۳۹۸۶۳۹ بود و توسط دانشگاه علوم پزشکی اصفهان مورد حمایت مالی قرار گرفت. بدین‌وسیله، از معاونت پژوهشی دانشگاه علوم پزشکی اصفهان و همچنین، از حمایت‌ها و راهنمایی‌های خانم دکتر برادران، پاتولوژیست محترم آزمایشگاه دکتر برادران و نیز آقای شریفی کارشناس لانه‌ی حیوانات دانشکده‌ی داروسازی اصفهان، سپاسگزاری می‌گردد.

References

1. Kim HJ, Perlman D, Tomic R. Natural history of idiopathic pulmonary fibrosis. Respir Med 2015; 109(6): 661-70.
2. Daba MH, El-Tahir KE, Al-Arifi MN, Gubara OA. Drug-induced pulmonary fibrosis. Saudi Med J 2004; 25(6): 700-6.
3. Mouratis MA, Aidinis V. Modeling pulmonary fibrosis with bleomycin. Curr Opin Pulm Med 2011; 17(5): 355-61.
4. Pleasants R, Tighe RM. Management of Idiopathic Pulmonary Fibrosis. Ann Pharmacother 2019; 53(12): 1238-48.
5. Covvey JR, Mancl EE. Recent evidence for pharmacological treatment of idiopathic pulmonary fibrosis. Ann Pharmacother 2014; 48(12): 1611-9.
6. Fernandez IE, Eickelberg O. New cellular and molecular mechanisms of lung injury and fibrosis in idiopathic pulmonary fibrosis. Lancet 2012; 380(9842): 680-8.
7. Pihlaja R, Haaparanta-Solin M, Rinne JO. The Anti-Inflammatory Effects of Lipoxygenase and Cyclo-Oxygenase Inhibitors in Inflammation-Induced Human Fetal Glia Cells and the Abeta Degradation Capacity of Human Fetal Astrocytes in an Ex vivo Assay. Front Neurosci 2017; 11: 299.
8. Zhang CY, Duan JX, Yang HH, Sun CC, Zhong WJ, Tao JH, et al. COX-2/sEH dual inhibitor PTUPB alleviates bleomycin-induced pulmonary fibrosis in mice via inhibiting senescence. FEBS J 2020; 287(8): 1666-80.
9. Arafa HM, Abdel-Wahab MH, El-Shafeey MF, Badary OA, Hamada FM. Anti-fibrotic effect of meloxicam in a murine lung fibrosis model. Eur J Pharmacol 2007; 564(1-3): 181-9.
10. Rosa AC, Pini A, Lucarini L, Lanzi C, Veglia E, Thurmond RL, et al. Prevention of bleomycin-induced lung inflammation and fibrosis in mice by naproxen and JNJ7777120 treatment. J Pharmacol Exp Ther 2014; 351(2): 308-16.
11. Chandler DB, Young K. The effect of diclofenac acid (Voltaren) on bleomycin-induced pulmonary fibrosis in hamsters. Prostaglandins Leukot Essent Fatty Acids 1989; 38(1): 9-14.
12. Mall G, Zimmermann P, Siemens I, Burkhardt A, Otto HF. Prevention of bleomycin-induced fibrosing alveolitis with indomethacin: stereological studies on rat lungs. Virchows Arch A Pathol Anat Histopathol 1991; 419(4): 339-47.
13. Desborough MJR, Keeling DM. The aspirin story - from willow to wonder drug. Br J Haematol 2017; 177(5): 674-83.
14. Della L, V, Cecchettini A, Del RS, Morales MA. Bleomycin in the setting of lung fibrosis induction: From biological mechanisms to counteractions. Pharmacol Res 2015; 97: 122-30.
15. Klopfleisch R. Multiparametric and semiquantitative scoring systems for the evaluation of mouse model histopathology--a systematic review. BMC Vet Res 2013; 9: 123.
16. Hubner RH, Gitter W, El Mokhtari NE, Mathiak M, Both M, Bolte H, et al. Standardized quantification of pulmonary fibrosis in histological samples. Biotechniques 2008; 44(4): 507.
17. Ren Y, Zhao J, Shi Y, Chen C, Chen X, Lv C. Simple determination of L-hydroxyproline in idiopathic pulmonary fibrosis lung tissues of rats using non-extractive high-performance liquid chromatography coupled with fluorescence detection after pre-column derivatization with novel synthetic 9-acetylimidazol-carbazole. J Pharm Biomed Anal 2017; 142: 1-6.
18. Roshan Zamir T, Alavi SA, Ghassami F, Mirkheshti N, Ansari L. The therapeutic effect of colchicine on delayed pulmonary injury of sulfur mustard in animal model. J Isfahan Med Sch 2011; 28(122): 1765-76. [In Persian].
19. Maurya RP, Prajapat MK, Singh VP, Roy M, Todi R, Bosak S, et al. Serum malondialdehyde as a biomarker of oxidative stress in patients with primary ocular carcinoma: impact on response to chemotherapy. Clin Ophthalmol 2021; 15: 871-9.
20. Bernau K, Leet JP, Bruhn EM, Tubbs AJ, Zhu T, Sandbo N. Expression of serum response factor in the

lung mesenchyme is essential for development of pulmonary fibrosis. Am J Physiol Lung Cell Mol Physiol 2021; 321(1): L174-L188.

21. Rafieian S, Alavi SA, Mirkheshti N, Sadeghizadeh A. The effect of thalidomide on bleomycin-induced pulmonary fibrosis in rats. J Isfahan Med Sch 2009; 97(27): 374-9. [In Persian].

22. Yu X, Li L, Zheng L, Li W. [Differential mRNA expression in C57BL/6 mice with bleomycin-induced pulmonary fibrosis and its association with LncRNA co-expression network]. Nan Fang Yi Ke Da Xue Xue Bao 2021; 41(1): 39-46.

23. Nagler A, Firman N, Feferman R, Cotev S, Pines M, Shoshan S. Reduction in pulmonary fibrosis in vivo by halofuginone. Am J Respir Crit Care Med 1996; 154(4 Pt 1): 1082-6.

24. El-Medany A, Hagar HH, Moursi M, At MR, El-Rakhawy FI, El-Medany G. Attenuation of bleomycin-induced lung fibrosis in rats by mesna. Eur J Pharmacol 2005; 509(1): 61-70.

25. Wang J, Fang C, Wang S, Fang F, Chu X, Liu N, et al. Danggui Buxue Tang ameliorates bleomycin-induced pulmonary fibrosis in rats through inhibiting transforming growth factor-beta1/Smad3/ plasminogen activator inhibitor-1 signaling pathway. J Tradit Chin Med 2020; 40(2): 236-44.

26. Parra ER, Lin F, Martins V, Rangel MP, Capelozzi VL. Immunohistochemical and morphometric evaluation of COX 1 and COX-2 in the remodeled lung in idiopathic pulmonary fibrosis and systemic sclerosis. J Bras Pneumol 2013; 39(6): 692-700.

27. Lappi-Blanco E, Kaarteenaho-Wiik R, Maasilta PK, Anttila S, Paakko P, Wolff HJ. COX-2 is widely expressed in metaplastic epithelium in pulmonary fibrous disorders. Am J Clin Pathol 2006; 126(5): 717-24.

28. Handa T, Watanabe K, Tanizawa K, Oga T, Aihara K, Ikezoe K, et al. Platelet aggregability in patients with interstitial pneumonias. Sarcoidosis Vasc Diffuse Lung Dis 2016; 33(2): 143-50.

29. Okada M, Ekimoto H, Ito J, Takahashi K. Effects of anti-platelet aggregating agents on peplomycin induced pulmonary toxicity in mice. Nihon Gan Chiryo Gakkai Shi 1989; 24(4): 793-7. [In Chinese.[

30. Zavar Reza J, Danesh Pouya F, Jalali B, Shahmoradi H. In-vitro study of homocysteine and aspirin effects on coagulation and clot permeability. J Isfahan Med Sch 2013; 31(262): 1932-40. [In Persian.[

31. Shalom A, Westreich M. Effect of high dose and low dose aspirin on survival of random pattern flaps in rats. Scand J Plast Reconstr Surg Hand Surg 2001; 35(2): 117-21.

DOI: *10.22122/jims.v39i631.14178* *Published by Vesnu Publications*

Journal of Isfahan Medical School **Vol. 39, No. 631, 3rd Week, September 2021**

Received: 30.05.2021 Accepted: 14.07.2021 Published: 19.09.2021

The Effect of Aspirin on Pulmonary Fibrotic Lesions and Oxidative Stress Induced by Bleomycin in Pulmonary Tissue of Rat

Fatemeh Aghakasiri[1], Adel Mohammadalipour[2], Ali Hosseini-Sharifabad[3], Mohammad Hashemnia[4]

Original Article

Abstract

Background: Idiopathic pulmonary fibrosis is a chronic and inflammatory disease of lung which lead to formation of collagen in its tissue. Due to the inflammatory nature of fibrosis, this study aimed to evaluate the effectiveness of different doses of aspirin on bleomycin-induced pulmonary fibrosis.

Methods: The current study were done on male adult Wistar rats whom were randomly divided into groups with 6 animals in each. Sham group, control group, bleomycin groups which respectively received 15 units/kg bleomycin intraperitoneally (IP) or 5 units/kg bleomycin by intratracheal instillation, and aspirin groups which respectively received 50, 100, or 150 mg/kg aspirin by gavage concomitant with the intraperitoneal bleomycin. The treatment of animals lasted 28 days; and then the lung tissue was removed for histological examination and measurement of hydroxyproline and malondialdehyde levels.

Findings: The same as intratracheal instillation of bleomycin, its intraperitoneal injection caused a significant increase in hydroxyproline and malondialdehyde levels in rat lung tissue ($P < 0.001$). Administration of aspirin for 28 consecutive days significantly reduced the levels of hydroxyproline and malondialdehyde in bleomycin-induced pulmonary fibrotic rats ($P < 0.001$). In addition, it caused a significant improvement in histological factors indicating inflammation and fibrosis. There was no significant difference in fibrotic and inflammatory indexes between the studied doses of aspirin.

Conclusion: Intraperitoneal injection of bleomycin caused pulmonary fibrosis in rat's pulmonary tissue the same as when bleomycin instilled intratracheally. Aspirin remarkably improved bleomycin-induced pulmonary fibrosis and oxidative stress. There was no difference in the effectiveness of the studied doses of aspirin. The exact involving mechanisms of aspirin and its effect in other doses need to be more investigated.

Keywords: Aspirin; Idiopathic pulmonary fibrosis; Oxidative stress; Bleomycin

Citation: Aghakasiri F, Mohammadalipour A, Hosseini-Sharifabad A, Hashemnia M. **The Effect of Aspirin on Pulmonary Fibrotic Lesions and Oxidative Stress Induced by Bleomycin in Pulmonary Tissue of Rat.** J Isfahan Med Sch 2021; 39(631): 475-83.

1- Student of Pharmacy, School of Pharmacy and Pharmaceutical Sciences, Isfahan University of Medical Sciences, Isfahan, Iran
2- Assistant Professor, Department of Biochemistry, School of Pharmacy and Pharmaceutical Sciences, Isfahan University of Medical Sciences, Isfahan, Iran
3- Associate Professor, Department of Pharmacology and Toxicology, School of Pharmacy and Pharmaceutical Sciences, Isfahan University of Medical Sciences, Isfahan, Iran
4- Assistant Professor, Department of Pathology, School of Veterinary Medicine, Razi University, Kermanshah, Iran
Corresponding Author: Ali Hosseini-Sharifabad, Associate Professor, Department of Pharmacology and Toxicology, School of Pharmacy and Pharmaceutical Sciences, Isfahan University of Medical Sciences, Isfahan, Iran; Email: hosseini_a@pharm.mui.ac.ir