DOI: 10.48305/jims.v42.i789.0941

مجله دانشکده پزشکی اصفهان | سال چهل و دوم/شماره‌ی ۷۸۹/هفته‌ی اول دی ۱۴۰۳

تاریخ دریافت: ۱۴۰۳/۰۶/۱۷ | تاریخ پذیرش: ۱۴۰۳/۰۹/۰۷ | تاریخ چاپ: ۱۴۰۳/۱۰/۰۷

ارزیابی اثرات عصاره‌ی آبی گیاه آنغوزه بر تغییرات آنزیمی و آسیب‌های کبدی ناشی از سمیت داروی تیواستامید

امیرمهدی دیلمی[۱]، زهره عبدالملکی[۲]، سیده پرستو یاسینی[۳]

مقاله پژوهشی

چکیده

مقدمه: آنغوزه، یک گیاه دارویی با خواص آنتی‌اکسیدانی و ضدالتهابی است که اثرات مفید آن بر بیماری‌های مختلف شناخته شده است، لذا مطالعه‌ی حاضر به بررسی اثر عصاره‌ی آبی گیاه آنغوزه بر تغییرات آنزیمی و آسیب‌های کبدی ناشی از سمیت داروی تیواستامید پرداخته است.

روش‌ها: سر موش صحرایی (نر و ماده به تعداد برابر) نژاد ویستار بطور تصادفی به شش گروه هشت‌تایی شامل: شاهد، تیواستامید، تیواستامید و عصاره‌ی گیاه (در سه گروه با دوزهای ۵۰mg/kg، ۱۰۰، ۲۰۰ از عصاره‌ی گیاه) و گروه ۲۰۰mg/kg از عصاره‌ی گیاه تقسیم شدند. پس از تیمار ۱۴ روزه از نمونه خونی حیوانات در بررسی فعالیت آنزیم‌های کبدی (آسپارتات آمینوترانسفراز، آلانین آمینوترانسفراز و آلکالین فسفاتاز) و شاخص‌های استرس اکسیداتیو (سوپراکسید دیسموتاز، مالون دی‌آلدهید و گلوتاتیون پراکسیداز) و نمونه بافت کبد در بررسی تغییرات بافتی استفاده شد.

یافته‌ها: تفاوت گروه تیواستامید نسبت به شاهد در مقادیر آنزیم‌های کبدی و شاخص‌های استرس اکسیداتیو معنی‌دار بود ($P > ۰/۰۰۰۱$)، اما این تفاوت در گروه عصاره‌ی گیاه نسبت به شاهد مشاهده نشد. همچنین در گروه‌های تیواستامید و عصاره‌ی گیاه، با افزایش دوز عصاره‌ی گیاه، مقادیر آنزیم‌های کبدی و شاخص‌های استرس اکسیداتیو نیز تغییر معنی‌داری نشان دادند ($P > ۰/۰۰۰۱$). در بررسی بافتی مشاهده شد که گروه شاهد و گروه عصاره، تفاوت قابل توجهی با یکدیگر نداشتند، اما در گروه‌های تیواستامید و عصاره‌ی گیاه با افزایش دوز عصاره‌ی گیاه از سمیت تیواستامید بر سلول‌های کبدی کاسته شده، در نتیجه میزان آسیب بافتی کاهش می‌یابد (بیشترین تأثیر مربوط به دوز ۲۰۰mg/kg بود).

نتیجه‌گیری: استفاده از عصاره‌ی گیاه آنغوزه به صورت وابسته به دوز سبب کاهش معنی‌دار سمیت حاد داروی تیواستامید مؤثر بر عملکرد و ساختار سلول‌های کبدی می‌شود.

واژگان کلیدی: گیاهان دارویی؛ آنغوزه؛ تیواستامید؛ آنزیم کبدی؛ استرس اکسیداتیو

ارجاع: دیلمی امیرمهدی، عبدالملکی زهره، یاسینی سیده پرستو. **ارزیابی اثرات عصاره‌ی آبی گیاه آنغوزه بر تغییرات آنزیمی و آسیب‌های کبدی ناشی از سمیت داروی تیواستامید.** مجله دانشکده پزشکی اصفهان ۱۴۰۳؛ ۴۲ (۷۸۹): ۹۴۱-۹۵۱.

مقدمه

کبد به عنوان یکی از اندام‌های حیاتی بدن انسان، مهم‌ترین مرکز متابولیسم در بدن است که عمل سم‌زدایی ترکیبات خارجی، داروها و سموم را به عهده دارد. همچنین مواد مختلفی که از طریق دستگاه گوارش جذب بدن می‌شوند، ابتدا وارد کبد شده و متابولیسم عبور اول کبدی بر روی آنها صورت می‌گیرد. در بیشتر موارد، طی عمل سم‌زدایی، فعال‌سازی متابولیکی توسط آنزیم‌های سیتوکروم P450 میکروزوم‌های کبدی سبب ایجاد متابولیت‌های ثانویه سمی و فعال می‌شود (۱). همچنین دوزهای حاد مواد سمی و داروها سبب تولید مقادیر بالایی از رادیکال‌های آزاد می‌شود که بر سیستم دفاعی آنتی‌اکسیدانی غلبه کرده و موجب آسیب کبدی می‌گردد. بنابراین، کبد همواره در معرض تماس با سموم و متابولیت‌های سمی آنها بوده و احتمال آسیب به آن بسیار بالاست (۲).

آسیب کبدی ناشی از دارو (Drug-induced liver injury)، DILI، نظیر داروی تیواستامید، یکی از علل مهم نارسایی حاد کبدی است (۳). تیواستامید با فرمول شیمیایی CHNS، پودر سفید رنگ با

۱- دانشجوی دکترای حرفه‌ای، دانشکده‌ی دامپزشکی گروه فارماکولوژی، واحد کرج، دانشگاه آزاد اسلامی، کرج، ایران

۲ – استادیار، دانشکده‌ی دامپزشکی، گروه فارماکولوژی، واحد کرج، دانشگاه آزاد اسلامی، کرج، ایران

۳ – استادیار، دانشکده‌ی دامپزشکی، گروه علوم درمانگاهی، واحد کرج، دانشگاه آزاد اسلامی، کرج، ایران

نویسنده‌ی مسؤول: زهره عبدالملکی: استادیار، دانشکده‌ی دامپزشکی، گروه فارماکولوژی، واحد کرج، دانشگاه آزاد اسلامی، کرج، ایران

Email: Zohreh.abdolmaleki@kiau.ac.ir

بوی ملایمی از مرکاپتان اســـت که به خوبی در آب و اتانول قابل انحلال است. از تجزیه تیواستامید گازهای سمی اکسیدهای نیتروژن و سـولفور آزاد می‌شـود، بنابراین به عنوان یک ترکیب ضـد قارچ مورد اســـتفاده قرار می‌گیرد. تیواســـتامید یکی از آنالوگ‌های ســـاختاری اســـتامینوفن با خواص اکســـیدکننده‌ی قوی می‌باشـد که توسـط آنزیم ســـیتوکروم P450 موجود در میکروزوم‌های کبدی به متابولیت فعال و سمی تیواستامید اکسید می‌شود (٤). در واقع، تیواستامید یک سم کبدی قویســـت که پس از ورود به بدن مشـــلبه بســـیاری از مواد از جمله استامینوفن، برخی آنتی‌بیوتیک‌ها، اتانول و تتراکلریدکربن موجب آسیب به بافت کبد شده و توسط آنزیم‌های سیستم سم‌زدایی سیتوکروم P450 متابولیزه می‌گردد (٤، ٥). از این‌رو، از سم تیواستامید جهت القای سیروز کبدی و آنســـفالوپاتی هپاتیک حاد اســـتفاده می‌شـود؛ به طوری که نتایج یک بررسی نشان داده است که تیواستامید موجب مرگ سلولی، نکروز و آپوپتوز در سلول‌های کبدی می‌گردد. تیواستامید با تأثیر بر سنتز DNA ، RNA، پروتئین و محتوای گلوتاتیون موجب تغییرات ســـاختاری و عملکردی در اندام کبد می‌شود (٦).

مســـمومیت کبدی به عنوان یکی از شـایع‌ترین عوارض داروها، از چالش‌های بزرگ و پیش روی صنعت دارو می‌باشد (٧) که سبب شده توجه محققان به خواص محافظت‌کنندگی و آنتی‌اکســـیدانی گیاهان دارویی جهت کاهش مســـمومیت‌های کبدی ناشـی از داروها، افزایش یابد (٨-١٠).

اســـتفاده از گونه‌های گیاه Ferula جهت تهیه‌ی مواد زیســـتی با منشـــاء گیاهی به عنوان جایگزین مناســـب داروهای ســـنتزی، همواره مورد بحث بوده اسـت و به دلیل سـهولت دسـترسـی، کاهش عوارض جانبی و قیمت مناســـب از چند دهه اخیر به طور خاص مورد توجه محققان قرار گرفته اســـت (١١). گیاه آنغوزه با نام علمی Ferula asafetida، گیاهی علفی، نر و ماده و دائمی از خانواده‌ی چتریان و بومی آسیای مرکزی از شرق ایران تا افغانستان است و از این نواحی به دیگر نواحی جهان صـادر می‌گردد (١٢). از این گیاه به طور سـنتی برای معالجه‌ی بیماری‌های مختلف از جمله آســـم، تشـــنج، صـــرع، دردهای معده‌ای، نفخ شـــکم، انگل‌های روده‌ای، مشـــکلات هضـــمی دستگاه گوارش، سیاه سـرفه، برونشـیت و آنفولانزا اسـتفاده می‌شـود. همچنین دارای اثرات آنتی‌اکسـیدانی، ضـدویروسـی، ضـد قارچی، ضـد دیابتی و ضـد توموری می‌باشـد، اما تاکنون گزارشـی مبنی بر تأثیر این گیاه بر حفاظت از کبد ارائه نشـــده اســـت (١٢-١٧). از این‌رو، در مطالعه‌ی حاضـر، اثر محافظتی عصـاره‌ی آبی گیاه آنغوزه بر مسـمومیت کبدی ناشـی از داروی تیواسـتامید بررسـی شـده و برای این منظور تغییرات سـطوح آنزیم‌های کبدی و شـاخص‌های استرس اکسـیداتیو، همچنین میزان تغییرات بافت کبد مورد مطالعه قرار گرفته است.

روش‌ها

آماده‌سازی عصاره‌ی گیاه آنغوزه. گیاه آنغوزه، تهیه شده از هرباریوم دانشکده‌ی داروسازی دانشگاه تهران (کد هرباریوم: PMP-1882)، به آزمایشـگاه انتقال داده شـد و پس از خشـک شـدن در آزمایشـگاه، عصـــاره‌ی آبی گیاه تهیه گردید. به این صـــورت که مقداری از گیاه خشـک شـده در آبی که دمای آن بیش از ٩٠ درجه‌ی سـانتی‌گراد بود، قرار داده شـد. سـپس ظرف محتوی ماده گیاهی و آب بر روی حمام بخار قرار گرفت و به مدت ٣٠ دقیقه همراه با همزدن‌های مکرر در این حرارت نگه داشته شد. پس از این مدت به صورت گرم از صافی عبور داده شـد و محلول حاصـل تحت شـرایط مناسـب خشـک گردید. عصاره‌ی خشک شده در آب مقطر با غلظت مشخص حل شد و برای ادامه مطالعه مورد استفاده قرار گرفت.

تهیه و آماده‌سازی داروی تیواستامید. داروی تیواستامید (ساخت شـرکت Merck آلمان با شـماره شـناسـه K55027970) از داروخانه‌ای در شـهر کرج خریداری شـد. در این مطالعه با توجه به میانگین وزن موش‌ها برای هر سـر موش در هر دوز ٥٠ mg/kg داروی تیواسـتامید استفاده شد و با سرنگ انسولین در دو دوز با فاصله هر ٢٤ ساعت به داخل صـــفاق تزریق گردید. برای آماده‌ســـازی مواد جهت تزریق، تیواستامید در سرم فیزیولوژی با غلظت مشخص حل شده بود.

آماده‌ســـازی و تیمار حیوانات آزمایشـــگاهی. در این مطالعه‌ی تجربی، از تعداد ٤٨ سـر موش صـحرایی نژاد ویسـتار با میانگین وزن ١٦٠-١٨٠ گرم اسـتفاده شـد. موش‌ها از انسـتیتو پاسـتور تهران تهیه شدند. ابتدا تمامی حیوانات تحت شرایط یکسان (١٢ ساعت تاریکی-١٢ساعت روشنایی، دما ١±٢٢ درجه‌ی سانتی‌گراد و رطوبت نسبی ١٠ ± ٥٠ درصـد) به مدت یک هفته در قفس‌های فلزی نگهداری شـدند، تا به محیط جدید عادت پیدا کنند. سـپس موش‌ها بطور تصـادفی به شش گروه هشت‌تایی تقسیم شدند. شامل:

١. شاهد، دریافت‌کننده‌ی سرم فیزیولوژی
٢. دریافت‌کننده‌ی تیواستامید با دوز ٥٠ mg/kg
٣. دریافت‌کننده‌ی تیواســـتامید با دوز ٥٠mg/kg و تیمار شـــده با عصاره‌ی گیاه آنغوزه با دوز ٥٠ mg/kg
٤. دریافت‌کننده‌ی تیواســـتامید با دوز ٥٠ mg/kg و تیمار شـــده با عصاره‌ی گیاه آنغوزه با دوز ١٠٠ mg/kg
٥. دریافت‌کننده‌ی تیواســـتامید با دوز ٥٠mg/kg و تیمار شـــده با عصاره‌ی گیاه آنغوزه با دوز ٢٠٠ mg/kg
٦. دریافت‌کننده‌ی عصاره‌ی گیاه آنغوزه با دوز ٢٠٠mg/kg

لازم به ذکر اســـت که تجویز عصـــاره‌ی گیاه آنغوزه به مدت ١٤ روز از طریق خوراکی و با استفاده از گاواژ انجام شـد. فواصـل تجویز ١٢ ساعت بود و پس از گذشت ٢٤ ساعت از آخرین دریافت عصاره

در هر گروه موش‌ها به طور تصادفی انتخاب شدند. هر کدام از موش‌ها با رعایت اصول اخلاقی و با تزریق داخل صفاقی ترکیب کتامین ۱۰ درصد دوز ۸۰ mg/kg و زایلازین ۲ درصد دوز ۱۰ mg/kg بیهوش شدند. سپس حدود ۲ میلی‌لیتر خون از قلب موش‌ها گرفته شد و جهت جداسازی سرم به آزمایشگاه انتقال داده شد (همچنین در زمان بیهوشی نمونه‌برداری بافتی نیز انجام شد). بعد از اطمینان از بیهوشی کامل و با استفاده از تکنیک جابه جایی مهره‌های گردن تمامی موش‌ها کشته شدند و بلافاصله لاشه‌ی حیوانات در کوره زباله‌سوز با حرارت ۱۰۰۰۰ درجه‌ی سانتی‌گراد سوزانده و معدوم‌سازی شدند.

بررسی اثر تیواستامید و عصاره‌ی گیاه آنغوزه بر فعالیت آنزیم‌های کبدی. جهت بررسی اثر دارو و عصاره‌ی گیاه بر فعالیت کبدی، ۳ آنزیم آسپارتات آمینوترانسفراز (Aspartate aminotransferase) AST، آلانین آمینوترانسفراز (Alanine aminotransferase) ALT و آلکالین فسفاتاز (Alkaline phosphatase) ALP، همچنین شاخص‌های استرس اکسیداتیو شامل سوپراکسید دیسموتاز (Superoxide dismutase) SOD، مالون دی‌آلدهید (Malondialdehyde) MDA و گلوتاتیون پراکسیداز (Glutathione peroxidase) GPX مورد ارزیابی قرار گرفتند. برای این منظور از نمونه‌های سرمی به دست آمده از گروه‌های آزمایشی و انتقال یافته به آزمایشگاه استفاده شد و جهت اندازه‌گیری میزان AST، ALT، ALP، SOD، MDA و GPX در سرم از دستگاه اتوآنالایزر بیوشیمی (Alpha Classic AT Plus AutoAnalyzer) و معرف‌های تهیه شده از شرکت پارس آزمون استفاده شد.

بررسی اثر تیواستامید و عصاره‌ی گیاه آنغوزه بر بافت کبدی. برای بررسی تغیرات بافت کبد، نمونه‌هایی کبدی با اندازه و عمق بافتی مناسب تهیه و برای بررسی پاتولوژی در محلول فرمالین ۱۰ درصد قرار داده شد. سپس این نمونه‌ها طی چند مرحله با استفاده از شیوه‌های رایج پاساژ بافت شامل مراحل: تثبیت، شستشو و شفاف‌سازی، آغشتگی بافت با پارافین و قالب‌گیری بافت با پارافین، مورد پاساژ قرار گرفتند. برای تهیه مقاطع آسیب‌شناسی برش‌هایی با ضخامت ۵ میکرومتر با استفاده از میکروتوم تهیه شد و برش‌ها بر روی لام انتقال داده شد. برای رنگ‌آمیزی لام‌ها از روش رنگ‌آمیزی هماتوکسیلین-ائوزین شامل مراحل: پارافین‌گیری، آبدهی، رنگ‌آمیزی با رنگ هماتوکسیلین، قرار گرفتن در محلول اسید الکل به مدت چند ثانیه، رنگ‌آمیزی با محلول ائوزین، آب‌گیری مقاطع، شفاف سازی به کمک زایلول و چسباندن لامل بر روی لام‌ها، استفاده شد. به این ترتیب، برش‌ها جهت مطالعه‌ی میکروسکوپی آماده شدند و از میکروسکوپ نوری Olympus CX23 و عدسی Dino-Eye Microscope AM423X برای مشاهده‌ی لام‌های تهیه شده، استفاده شد.

آنالیز آماری داده‌ها با استفاده از نرم‌افزار SPSS نسخه‌ی ۲۶ (version 26, IBM Corporation, Armonk, NY) و بر اساس آزمون آنالیز واریانس یک طرفه (One Way ANOVA) و آزمون Tukey صورت گرفت و نتایج به دست آمده بوسیله‌ی نرم‌افزار گراف‌پد پریزم۹ (GraphPad Prism v.9) به شکل نمودار به تصویر درآمد.

یافته‌ها

اندازه‌گیری فعالیت آنزیم‌های کبدی (AST,ALT,ALP) و شاخص‌های استرس اکسیداتیو (SOD,MDA,GPX) نشان داد که گروه دریافت‌کننده‌ی داروی تیواستامید نسبت به گروه شاهد، تفاوت معنی‌داری را از نظر مقادیر آنزیم‌های کبدی و شاخص‌های استرس اکسیداتیو دارد. بدین صورت که AST,ALT,ALP و MDA در گروه دریافت‌کننده‌ی داروی تیواستامید افزایش مقادیر را در مقایسه با گروه شاهد داشتند، در حالی که SOD و GPX در گروه دریافت‌کننده‌ی داروی تیواستامید کاهش مقادیر را در مقایسه با گروه شاهد نشان دادند. در مقابل گروهی که تنها دریافت‌کننده‌ی عصاره گیاه (۲۰۰mg/kg) بود در مقایسه با گروه شاهد، تفاوت معنی‌داری را از نظر فعالیت آنزیم‌های کبدی و شاخص‌های استرس اکسیداتیو نشان نداد.

بررسی تغیرات مقادیر AST,ALT,ALP و MDA نشان داد که در گروه‌های دریافت‌کننده‌ی تیواستامید که با عصاره‌ی گیاه تیمار شده‌اند، هر چقدر دوز عصاره‌ی گیاه (از ۵۰ به ۲۰۰mg/kg) افزایش می‌یابد، مقادیر این چهار آنزیم کاهش می‌یابد و در تمامی موارد این کاهش مقادیر در گروه دریافت‌کننده‌ی تیواستامید تیمار شده با ۲۰۰ mg/kg از عصاره‌ی گیاه در مقایسه با گروهی که تنها دریافت‌کننده‌ی تیواستامید بود، معنی‌دار بوده است.

در رابطه با مقادیر SOD و GPX، نتایج نشان داد که تغییرات مقادیر این دو شاخص استرس اکسیداتیو از گروهی که تنها تیواستامید دریافت کرده بودند تا گروه دریافت‌کننده‌ی تیواستامید تیمار شده با ۲۰۰ mg/kg از عصاره‌ی گیاه روند افزایشی بود. یعنی هرچقدر دوز عصاره‌ی گیاه (از ۵۰ به ۲۰۰mg/kg) افزایش می‌یابد، مقادیر SOD و GPX نیز افزایش می‌یابند. این مقادیر در گروه دریافت‌کننده‌ی تیواستامید تیمار شده با ۲۰۰ mg/kg از عصاره‌ی گیاه در مقایسه با گروهی که تنها دریافت‌کننده‌ی تیواستامید بود، معنی‌دار بوده است.

میزان معنی‌داری در تمامی موارد گفته شده $P < ۰/۰۰۰۱$ بوده است (شکل ۱).

بررسی نتایج بافتی نشان داد که تغیرات قابل توجهی در گروه‌های دریافت‌کننده‌ی داروی تیواستامید و تیمار شده با عصاره‌ی گیاه در مقایسه با گروه شاهد اتفاق افتاده است. درجه‌بندی ضایعات بافتی بر اساس آزمون METAVIR انجام شد که در آن التهاب و فیبروز

مرحله‌بندی می‌شود و ضایعات مشاهده شده به طور کلی نشانه‌ای از آسیب کبدی در نظر گرفته می‌شود. همچنین تکثیر مجاری صفراوی، استئاتوز، اتساع وریدهای باب و تعدد ماکروفاژهای حاوی رنگدانه نیز در این بررسی مورد توجه قرار می‌گیرد. به طور کلی درجه‌بندی به صورت: بدون ضایعات، ضایعات خفیف، ضایعات متوسط و ضایعات شدید تقسیم‌بندی می‌شود (۱۸).

بررسی بافتی گروه اول (شاهد) درصد پایینی از درژنرسانس هپاتوسیت‌ها و استئاتوز را نشان داد، در حالی که فیبروز، پرخونی و سلول‌های التهابی مشاهده نشد. در مقابل گروه دوم (گروه دریافت‌کننده‌ی داروی تیواستامید به تنهایی) درصد بالایی از دژنرسانس هپاتوسیت و استئاتوز را نشان داد. در این گروه فیبروز شدید، تعدد بالایی از سلول‌های التهابی، همچنین درجات مختلف از پرخونی (از خفیف تا شدید) در نمونه‌های مختلف مشاهده شد. در گروه سوم که دریافت‌کننده‌ی تیواستامید بود ولی با ۵۰ mg/kg از عصاره‌ی گیاه تیمار شده بود نیز درصدی از دژنرسانس هپاتوسیت و استئاتوز، تعدد سلول‌های التهابی، همچنین فیبروز و پرخونی متوسط تا شدید در نمونه‌های مختلف مشاهده شد، که البته این موارد نسبت به گروه دوم کمتر بود.

نمونه‌های مختلف در گروه چهارم که دریافت‌کننده‌ی تیواستامید و تیمار شده با ۱۰۰ mg/kg از عصاره‌ی گیاه بودند نیز درصدی از دژنرسانس هپاتوسیت و استئاتوز را نشان دادند که نسبت به گروه سوم کمتر بود. همچنین تعداد سلول‌های التهابی و فیبروز و پرخونی (از خفیف تا متوسط) در این گروه مشاهده شد که میزان آنها نیز نسبت به گروه سوم کمتر شده بود.

درصد دژنرسانس هپاتوسیت و استئاتوز، همچنین تعداد سلول‌های التهابی در گروه پنجم که دریافت‌کننده‌ی داروی تیواستامید و تیمار شده با ۲۰۰ mg/kg از عصاره‌ی گیاه بود، نسبت به سه گروه قبلی (گروه دوم، سوم و چهارم) کاهش یافته بود. همچنین درجه‌ی فیبروز و پرخونی در این گروه خفیف بود.

در گروه ششم که تنها با ۲۰۰ mg/kg از عصاره‌ی گیاه تیمار شده بود درصد مشاهده شده دژنرسانس هپاتوسیت و استئاتوز بسیار کم بود، پرخونی متوسط بود، در حالی که هیچ فیبروز و سلول التهابی مشاهده نشد.

در واقع نتایج نشان‌دهنده‌ی این بود که با وجود اینکه گروه شاهد و گروه ششم تفاوت قابل توجهی با یکدیگر نداشتند، اما در چهار گروه دیگر، هرچه میزان دوز تیمار با عصاره‌ی گیاه آنغوزه افزایش می‌یابد از سمیت تیواستامید بر سلول‌های کبدی کاسته شده و در نتیجه میزان آسب بافتی کاهش می‌یابد. نتایج گفته شده در جدول ۱ و شکل ۲ آورده شده است.

بحث

تیواستامید، ماده‌ای با ساختار کریستالی و محلول در آب است که در ساخت مواد شیمیایی آلی و معدنی به کار می‌رود (۱۹). این ترکیب با حمله به پروتئین‌ها و چربی‌های غشا، سبب دناتوره شدن پروتئین‌ها و پراکسیداسیون چربی‌ها می‌شود (۲۰، ۲۱). تحقیقات نشان داده است که به دنبال آسیب کبدی ناشی از تیواستامید، تولید رادیکال‌های آزاد افزایش یافته، سبب آسیب به غشای سلول می‌شود. دیگر مطالعات نشان داده که تیواستامید با تخریب غشای سلول‌های پوششی دیواره توبول پروکسیمال موجب آسیب کلیوی می‌گردد (۲).

از گذشته تاکنون داروهای گیاهی به خاطر داشتن خواص آنتی‌اکسیدانی که به علت وجود فنل‌ها و پلی‌فنل‌هاست، در درمان بیماری‌ها و ناراحتی‌های مختلف کبدی به صورت گسترده‌ای مورد استفاده قرار گرفته‌اند (۱۹). در مطالعه‌ای که توسط کبیری و دارابی به بررسی تأثیر گیاهان دارویی بر مسمومیت کبدی تیواستامید پرداخته شده بود، اختلال در فعالیت کبد از طریق کاهش یا افزایش مخرب آنزیم‌های کبدی تحت تأثیر تیواستامید گزارش شد. اما استفاده از گیاهان دارویی سبب شد که بیومارکرهای سرمی مرتبط با عملکرد کبد، یعنی ALP، ALT، AST و GGT (گاما گلوتامیل ترانس آمیناز) به سطح متعادل بازگردند (۲٤). از این‌رو ما در مطالعه‌ی خود به اثر محافظتی عصاره‌ی آبی گیاه آنغوزه بر مسمومیت کبدی ناشی از داروی تیواستامید پرداختیم و به این منظور تغییرات سطوح آنزیم‌های کبدی و شاخص‌های استرس اکسیداتیو، همچنین میزان تغییرات بافت کبد را مورد مطالعه قرار دادیم.

برخی از بیماری‌های کبدی با افزایش یا کاهش در محتوای آنتی‌اکسیدان مرتبطاند و به طور معمول آنتی‌اکسیدان‌های کبدی در ابتدای بیماری کبدی افزایش ولی در آسیب شدید کبدی کاهش می‌یابد. نقش استرس اکسیداتیو در اختلال عملکرد کبد در انسان سال‌هاست که مورد بررسی قرار گرفته است. استرس اکسیداتیو زمانی ایجاد می‌شود که میزان رادیکال‌های آزاد اکسیژن در بدن بیش از اندازه‌ای باشد که مکانیسم‌های آنتی‌اکسیدانی بتواند آنها را تخریب کند و نتیجه آن ایجاد اختلالات کبدیست. بنابراین مزایای بررسی وضعیت آنزیم‌های کبدی و شاخص‌های اکسیداتیو کبد این است که به تشخیص اختلال عملکرد کبدی کمک کرده، میزان زوال بافت کبد را منعکس و بدین ترتیب شدت آسیب کبدی را تعیین می‌کند (۲۲).

نتایج مطالعه‌ی ما نشان داد که تیواستامید تأثیر معنی‌دار ($P < ۰/۰۰۰۱$) و مخربی بر فعالیت آنزیم‌های کبدی (AST,ALT,ALP) و شاخص‌های استرس اکسیداتیو (SOD، MDA و GPX) داشته است. اما از آنجا که گیاه آنغوزه خاصیت محافظت‌کنندگی قوی دارد و می‌تولند کبد را به طور قلبل توجهی در

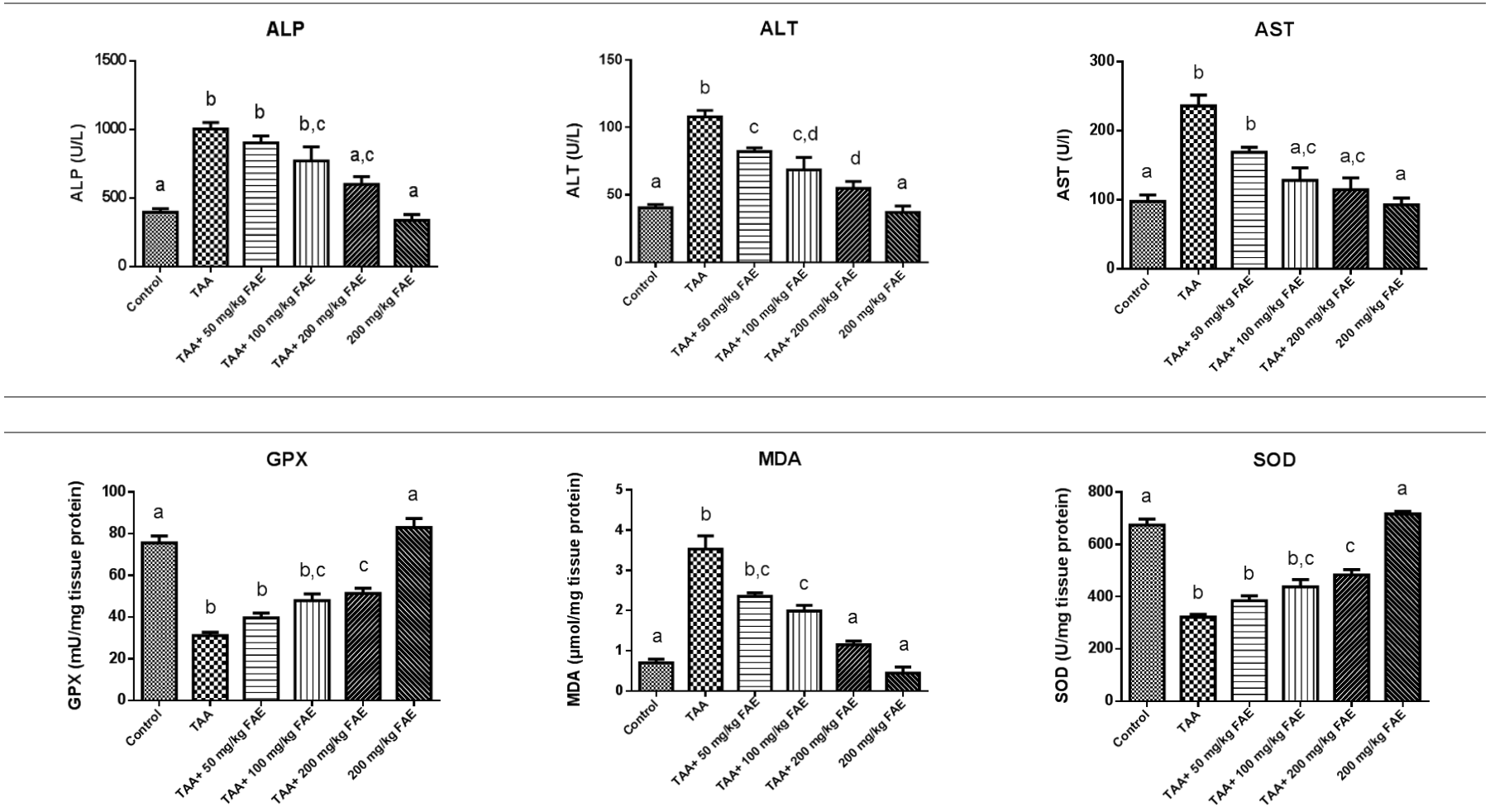

شکل ۱ : بررسی تأثیر گروه‌های مختلف بر فعالیت آنزیم‌های کبدی و شاخص‌های استرس اکسیداتیو. **AST**: آسپارتات آمینوترانسفراز، **ALT**: آلانین آمینوترانسفراز، **ALP**: آلکالین فسفاتاز، **SOD**: سوپراکسید دیسموتاز، **MDA**: مالون دی آلدهید، **GPX**: گلوتاتیون پراکسیداز، **TAA**: تیواستامید، **FAE**: عصاره‌ی گیاه آنغوزه. در هر نمودار حروف انگلیسی مشابه به معنای عدم تفاوت معنی‌دار در میان گروه‌ها می‌باشد.

جدول ۱. درجه‌بندی ضایعات بافتی بر اساس آزمون **Metavir**

گروه اول					گروه دوم					گروه سوم				
دژنرسانس هپاتوسیت (درصد)	سلول التهابی (n/mm2)	پرخونی	فیبروز	استئاتوز (درصد)	دژنرسانس هپاتوسیت (درصد)	سلول التهابی (n/mm2)	پرخونی	فیبروز	استئاتوز (درصد)	دژنرسانس هپاتوسیت (درصد)	سلول التهابی (n/mm2)	پرخونی	فیبروز	استئاتوز (درصد)
۰/۵	-	-	-	۳	۵۱	۲/۴۰ × ۱۰^۴	شدید	شدید	۷۷	۴۵/۲	۲/۱۵ × ۱۰^۴	متوسط	متوسط	۶۹
۰/۱	-	-	-	۲	۵۰/۵	۳/۰۰ × ۱۰^۴	خفیف	شدید	۷۵	۴۹	۲/۳۵ × ۱۰^۴	متوسط	متوسط	۶۵
۰/۱	-	-	-	۱	۵۲	۲/۳۰ × ۱۰^۴	متوسط	شدید	۷۴	۴۷/۵	۲/۰۵ × ۱۰^۴	متوسط	شدید	۶۴
۰/۲	-	-	-	۳	۵۲/۱	۲/۸۴ × ۱۰^۴	شدید	شدید	۷۱	۴۵/۵	۱/۹۵ × ۱۰^۴	شدید	متوسط	۶۷
۰/۱	-	-	-	۵	۵۳/۴	۲/۶۰ × ۱۰^۴	متوسط	شدید	۷۸	۴۳/۶	۱/۷۵ × ۱۰^۴	متوسط	شدید	۶۲
۰/۳	-	-	-	۴	۵۴	۲/۴۵ × ۱۰^۴	شدید	شدید	۷۵	۴۸	۱/۸۵ × ۱۰^۴	متوسط	متوسط	۶۳
۰/۱	-	-	-	۲	۵۷/۴	۲/۱۰ × ۱۰^۴	شدید	شدید	۷۶	۴۴	۲/۰۰ × ۱۰^۴	متوسط	متوسط	۶۸
۰/۱	-	-	-	۳	۵۶/۶	۲/۴۰ × ۱۰^۴	شدید	شدید	۷۴	۴۹/۱	۲/۴۵ × ۱۰^۴	شدید	متوسط	۶۹

گروه چهارم					گروه پنجم					گروه ششم				
دژنرسانس هپاتوسیت (درصد)	سلول التهابی (n/mm2)	پرخونی	فیبروز	استئاتوز (درصد)	دژنرسانس هپاتوسیت (درصد)	سلول التهابی (n/mm2)	پرخونی	فیبروز	استئاتوز (درصد)	دژنرسانس هپاتوسیت (درصد)	سلول التهابی (n/mm2)	پرخونی	فیبروز	استئاتوز (درصد)
۴۰/۱	۱/۹۲ × ۱۰^۴	متوسط	متوسط	۵۵	۳۳	۱/۰۰ × ۱۰^۴	خفیف	خفیف	۴۰	۱/۵	-	متوسط	-	۵
۴۱	۱/۸۵ × ۱۰^۴	متوسط	خفیف	۵۵	۳۰	۱/۱۰ × ۱۰^۴	خفیف	خفیف	۴۰	۱/۵	-	متوسط	-	۶
۴۰	۱/۷۴ × ۱۰^۴	متوسط	متوسط	۵۹	۳۳	۰/۹۰ × ۱۰^۴	خفیف	خفیف	۴۵	۱/۶	-	متوسط	-	۵
۴۲	۱/۹۵ × ۱۰^۴	خفیف	خفیف	۵۶	۳۲	۰/۹۵ × ۱۰^۴	خفیف	خفیف	۴۲	۱/۰	-	شدید	-	۸
۴۲	۱/۹۰ × ۱۰^۴	خفیف	خفیف	۵۴	۳۱	۱/۱۵ × ۱۰^۴	خفیف	خفیف	۴۰	۱/۴	-	متوسط	-	۹
۴۲/۲	۱/۶۵ × ۱۰^۴	خفیف	خفیف	۵۷	۳۰	۱/۰۰ × ۱۰^۴	خفیف	خفیف	۴۷	۱/۹	-	متوسط	-	۲
۴۳	۱/۸۵ × ۱۰^۴	خفیف	متوسط	۵۵	۲۹	۱/۰۵ × ۱۰^۴	خفیف	خفیف	۴۳	۲	-	متوسط	-	۸
۴۰	۱/۸۰ × ۱۰^۴	متوسط	متوسط	۵۰	۳۰	۰/۸۵ ×۱۰^۴	خفیف	خفیف	۴۰	۱/۵	-	متوسط	-	۷

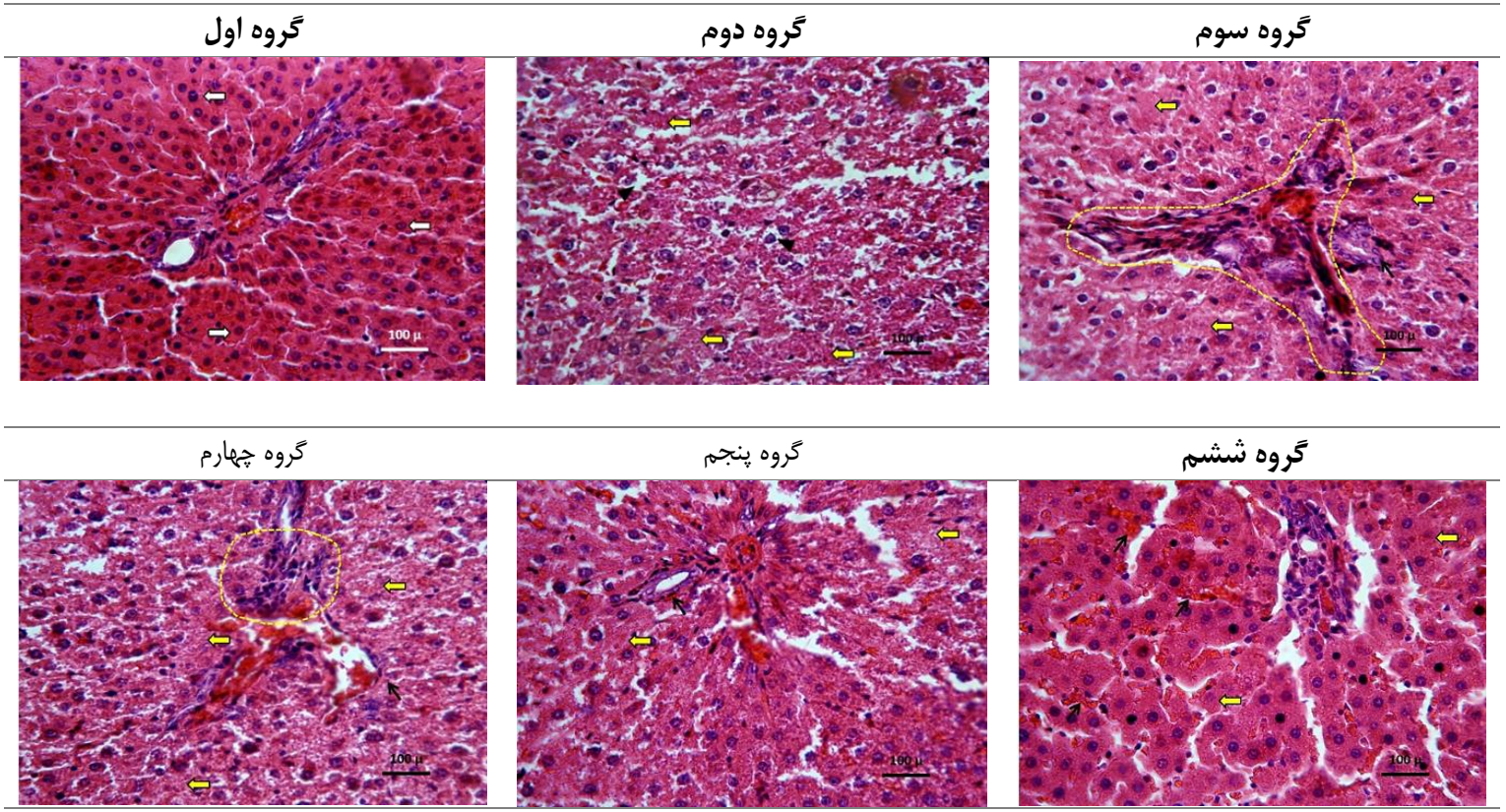

شکل ۲. تصاویر بافتی از گروه‌های مطالعه شده با استفاده از رنگ‌آمیزی هماتوکسیلین-ائوزین. گروه اول: نمای میکروسکوپی از کبد گروه شاهد که در آن هپاتوسیت های سالم (پیکان سفید) مشاهده می‌شود. گروه دوم: نمای میکروسکوپی از کبد دریافت‌کننده‌ی داروی تیواستامید که در آن هپاتوسیت‌های دچار دژنرسانس (متورم و بدون هسته) (پیکان زرد) و ایجاد واکوئل در داخل هپاتوسیت‌ها (سر پیکان) مشاهده می‌شود. گروه سوم: نمای میکروسکوپی از کبد دریافت‌کننده‌ی تیوستامید و تیمار شده با **mg/kg** ۵۰ از عصاره‌ی گیاه که در آن کاهش هپاتوسیت‌های دچار دژنرسانس (پیکان زرد) و کاهش مجاری صفراوی (پیکان مشکی) و کاهش تجمع سلول‌های آماسی (خط زرد) مشاهده می‌شود. گروه چهارم: نمای میکروسکوپی از کبد دریافت‌کننده‌ی تیوستامید و تیمار شده با **mg/kg** ۱۰۰ از عصاره‌ی گیاه که در آن کاهش هپاتوسیت‌های دچار دژنرسانس (پیکان زرد) و کاهش مجاری صفراوی (پیکان مشکی) و کاهش تجمع سلول‌های آماسی (خط زرد) مشاهده می‌شود. گروه پنجم: نمای میکروسکوپی از کبد دریافت‌کننده‌ی تیوستامید و تیمار شده با **mg/kg** ۲۰۰ از عصاره‌ی گیاه که در آن کاهش هپاتوسیت‌های دچار دژنرسانس (پیکان زرد) و پر خونی (پیکان مشکی) مشاهده می‌شود (مقیاس ۱۰۰ Xµ).

برابر تیواستامید محافظت نماید؛ استفاده از عصاره‌ی این گیاه سبب تعدیل و عادی‌سازی فعالیت این آنزیم‌ها شد. بنابراین مطالعه‌ی ما نشان داد که گیاه آنغوزه به صورت چشمگیری سبب جلوگیری از اختلال در فعالیت آنزیمی کبد می‌شود و با افزایش دوز عصاره‌ی خواص محافظت‌کنندگی آن نیز افزایش می‌یابد (دوز ۲۰۰ mg/kg از عصاره‌ی گیاه بیشترین تأثیر را نشان داد) (شکل ۱). در واقع خواص آنتی‌اکسیدانی این گیاه توانسته است با جذب یا مهار الکترون‌های آزاد و کاهش استرس اکسیداتیو حاصل از مسمومیت با تیواستامید، از میزان عوارض مسمومیت این دارو در بافت کبد بکاهد.

تاکنون مطالعات متعددی در رابطه با تأثیر عصاره‌ی گیاهان بر کاهش مسمومیت کبدی ناشی از تیواستامید گزارش شده است. مطالعه‌ی Jabbar و همکاران، نشان داد که مسمومیت با تیواستامید سبب بهم‌ریختگی سطوح بیلی‌روبین سرم، پروتئین کل، آلبومین و آنزیم‌های کبدی (ALP، ALT و AST) می‌شود، در حالی که سیناپیک اسید به عنوان ماده مؤثره موجود در انواع توت‌ها سبب تعدیل سطوح این فاکتورهای کبدی می‌گردد (۲۳).

پیش از این نیز مطالعه‌ای که به اثر حفاظتی عصاره گیاهان کاسنی و خارمریم بر مسمومیت کبدی در موش صحرایی پرداخته بود، نشان داد که فعالیت آنزیم‌های سرمی (ALP، ALT، AST) و بیلی‌روبین در گروه‌هایی که عصاره خارمریم و کاسنی را همراه با تیواستامید دریافت کرده بودند در مقایسه با گروه تیمار شده با تیواستامید به تنهایی، کاهش قابل توجهی داشتند (۱۳).

کبیری و دارابی نیز در مطالعه‌ی خود که به بررسی اثرات محافظتی چای کومبوجا و خارمریم بر مسمومیت ناشی از تیواستامید در موش‌های صحرایی پرداخته بودند گزارش کردند که تیواستامید موجب افزایش سطح آنزیم‌های ALP، AST، ALT، LDH (لاکتات دهیدروژناز) و بیلی‌روبین توتال در گروه شاهد منفی نسبت به گروه شاهد می‌شود. در حالی که درمان با خارمریم و کومبوجا موجب کاهش قابل ملاحظه‌ای در سطح سرمی آنزیم‌های AST, ALT, ALP, LDH و کاهش سطح بیلی‌روبین شده بود. نتایج نشان داد که اثر حفاظتی خارمریم و چای کومبوجا علیه تیواستامید احتمالا به دلیل وجود ترکیبات پلی‌فنلی در این گیاهان و عملکرد آنتی‌اکسیدانی آنها می‌باشد (۲٤).

Shareef و همکاران در مطالعه‌ای با بررسی تأثیر ترکیب گیاهی سیلیمارین بر عوارض کبدی ناشی از تیواستامید گزارش نمودند که این دارو سبب برهم خوردن سطوح فاکتورهای کبدی (ALT، ALP ,AST, MDA, SOD و CAT (کاتالاز)) همچنین موجب نکروز بافت کبد می‌شود. در حالی که استفاده از ترکیب گیاهی سیلیمارین نه تنها سطوح این فاکتورهای کبدی را به حالت عادی خود باز می‌گرداند، بلکه با خواص آنتی‌اکسیدانی و ضدالتهابی خود سبب کاهش معنی‌دار التهاب و تخریب بافتی کبد نیز می‌شود (۱۰).

نتایج بررسی هیستوپاتولوژیک در مطالعه‌ی ما نشان داد که استفاده از گیاه آنغوزه به صورت وابسته به دوز به طور قابل توجهی سبب کاهش استئاتوز و تخریب سلول‌های کبدی (دژنرسانس هپاتوسیت)، همچنین کاهش سلول‌های التهابی شد، به نحوی که در گروه تیمار شده با دوز ۲۰۰ mg/kg از عصاره‌ی گیاه هیچ سلول التهابی مشاهده نشد. عصاره‌ی آنغوزه عوارض هایپرمیا و فیبروز ناشی از تیواستامید را نیز کاهش داد. در مجموع بهبود عوارض و ضایعات بافتی ناشی از مسمومیت با داروی تیواستامید در اثر تیمار با عصاره‌ی گیاه آنغوزه تأیید گردید (شکل ۲، جدول ۱).

اکبری و همکاران در سال ۲۰۲۰، اثر عصاره‌ی گل گیاه گز بر تغییرات هیستومورفومتری ناشی از تیواستامید را در موش صحرایی مورد بررسی قرار دادند و گزارش کردند که سطح آنزیم‌های کبدی (AST و ALT) که پس از تجویز تیواستامید به طور معنی‌داری افزایش یافته بود، در نتیجه تیمار با عصاره‌ی گل گیاه گز نسبت به گروه شاهد منفی به طور معنی‌داری کاهش می‌یابد ($P < ۰/۰۵$). همچنین تیمار با این عصاره سطح اوره و کراتینین را نیز به طور معنی‌داری نسبت به گروه شاهد منفی کاهش می‌دهد ($P < ۰/۰۵$).

در این مطالعه، بررسی هیستومورفومتری کبد، نکروز و تغییرات چربی کمتری را در گروه تیمار شده با عصاره نسبت به گروه شاهد منفی نشان داد. در بررسی هیستوپاتولوژی کلیه نیز علائم آسیب کلیوی در گروه تیمار شده با عصاره کمتر بود (۲۵). نتایج مطالعه‌ی دیگری که اثر عصاره‌ی هیدروالکلی دانه‌ی جغجغه بر آسیب حاد کبدی ناشی از تیواستامید را در موش صحرایی مورد بررسی قرار داده بود، نشان داد که تیمار با عصاره‌ی دانه‌ی جغجغه میزان آنزیم‌های ALT، AST, ALP و MDA سرمی را در گروه آزمایشی در مقایسه با گروه شاهد منفی به طور معنی‌داری ($P < ۰/۰۵$) کاهش می‌دهد. همچنین در بررسی مقاطع بافتی مشاهده شد که نکروز سلول‌های کبدی و تجمع چربی در سیتوپلاسم سلول‌های کبدی در گروه آزمایشی در مقایسه با گروه شاهد منفی به طور معنی‌داری کاهش یافته بود (۲٦).

نتیجه‌گیری

نتایج بدست آمده در مطالعه‌ی ما بیانگر آن بود که گیاه آنغوزه، تأثیر چشمگیری در تعدیل سطوح آنزیم‌های کبدی و همچنین اثر محافظتی قابل قبولی بر عوارض بافتی ناشی از مسمومیت با داروی تیواستامید دارد. همچنین در این مطالعه مشخص شد که گیاه آنغوزه به صورت وابسته به دوز بر تمامی عوارض هیستوپاتولوژی ناشی از مسمومیت دارویی با تیواستامید تأثیرگذار بوده و به صورت بسیار چشمگیری از عوارض بافتی

ناشـــی از این دارو جلوگیری می‌کند. بنابراین می‌توان از مکمل گیاه آنغوزه جهت کنترل عوارض بافتی ناشـی از مسـمومیت‌های دارویی استفاده نمود. با این حال مطالعه بیشتر در سطوح دیگر نیز پیشنهاد می‌شود.

تشکر و قدردانی

با تشکر از دانشکده‌ی داروسازی دانشگاه علوم پزشکی تهران که در ایجاد فضای مناسب جهت انجام بخش عملی پروژه‌ی حاضر یاری نمودند.

References

1. Roehlen N, Crouchet E, Baumert TF. Liver fibrosis: mechanistic concepts and therapeutic perspectives. Cells 2020; 9(4): 875.
2. El-Fadaly AA, Afifi NA, El-Eraky W, Salama A, Abdelhameed MF, El-Rahman SSA, et al. Fisetin alleviates thioacetamide-induced hepatic fibrosis in rats by inhibiting Wnt/β-catenin signaling pathway. Immunopharmacology and Immunotoxicology 2022; 44(3): 355-66.
3. Bachar SC, Bachar R, Jannat K, Jahan R, Rahmatullah M. Hepatoprotective natural products. Annual Reports in Medicinal Chemistry 2020; 55: 207-49.
4. Chae Y-J, Koppula S, Kim M-K, Yoon T, Song M. Chrysanthemum indicum ethanol extract attenuates hepatic stellate cell activation in vitro and thioacetamide-induced hepatofibrosis in rats. Asian Pacific Journal of Tropical Biomedicine 2021; 11(11): 500-9.
5. Wallace M, Hamesch K, Lunova M, Kim Y, Weiskirchen R, Strnad P, et al. Standard operating procedures in experimental liver research: thioacetamide model in mice and rats. Lab Anim 2015; 49(1 Suppl): 21-9.
6. Moghaddam M, Farhadi N. Influence of environmental and genetic factors on resin yield, essential oil content and chemical composition of Ferula assa-foetida L. populations. Journal of Applied Research on Medicinal and Aromatic Plants 2015; 2(3): 69-76.
7. Abood WN, Bradosty SW, Shaikh FK, Salehen NA, Farghadani R, Agha NFS, et al. Garcinia mangostana peel extracts exhibit hepatoprotective activity against thioacetamide-induced liver cirrhosis in rats. Journal of Functional Foods 2020; 74: 104200.
8. Emara RT, Taha NM, Mandour AE-WA, Lebda MA, Rashed MAA, Menshawy MM. Biochemical and Histopathological Effects of Colchicine and Moringa oleifera on Thioacetamide-Induced Liver Fibrosis in Rats. Egyptian Academic Journal of Biological Sciences, B Zoology 2021; 13(1): 265-78.
9. Chen J, Li X, Ge C, Min J, Wang F. The multifaceted role of ferroptosis in liver disease. Cell Death Differ 2022; 29(3): 467-80.
10. Shareef SH, Al-Medhtiy MH, Al Rashdi AS, Aziz PY, Abdulla MA. Hepatoprotective effect of pinostrobin against thioacetamide-induced liver cirrhosis in rats. Saudi J Biol Sci 2023; 30(1): 103506.
11. Salehi M, Naghavi MR, Bahmankar M. A review of Ferula species: Biochemical characteristics, pharmaceutical and industrial applications, and suggestions for biotechnologists. Industrial Crops and Products 2019; 139: 111511.
12. Zare A, Omidi M, Hoseini HF, Yazdani D, Rezazadeh S, Irvani N, et al. A review on pharmacological effects of Ferula assa-foetida L.: a systematic review [in Persian]. J. Med. Plants 2011; 10(40): 17-25.
13. Madani H, Asghari S, Nadri Gh THM. Effect of polyphenolic extract of Chichorium Intybus on hepatotoxicity of rat. Journal of Medicinal Plants 2005; 17: 32-8.
14. Daneshkazemi A, Zandi H, Davari A, Vakili M, Emtiazi M, Lotfi R, et al. Antimicrobial activity of the essential oil obtained from the seed and oleo-gum-resin of Ferula assa-foetida against oral pathogens. Front Dent 2019; 16(2): 113-20.
15. Karimi A, Krahmer A, Herwig N, Hadian J, Schulz H, Meiners T. Metabolomics approaches for analyzing effects of geographic and environmental factors on the variation of root essential oils of Ferula assa-foetida L. Journal of Agricultural and Food Chemistry 2020; 68(37): 9940-52.
16. Bagheri SM, Dashti-R M, Morshedi A. Antinociceptive effect of Ferula assa-foetida oleo-gum-resin in mice. Res Pharm Sci 2014; 9(3): 207-12.
17. Elarabany N, Hamad A, Alzamel NM. Antitumor and Phytochemical Properties of Ferula assa-foetida L. Oleo-Gum–Resin against HT-29 Colorectal Cancer Cells In Vitro and in a Xenograft Mouse Model. Molecules 2023; 28(24): 8012.
18. Mester A, Lucaciu O, Ciobanu L, Apostu D, Buhatel D, Campian RS. Assessments of periodontal parameters in patients with liver fibrosis according to Metavir score. Human and Veterinary Medicine 2018; 10(2): 42-5.
19. Shaker ME, Eisa NH, Elgaml A, El-Mesery A, El-Shafey M, El-Dosoky M, et al. Ingestion of mannose ameliorates thioacetamide-induced intrahepatic oxidative stress, inflammation and fibrosis in rats. Life Sci 2021; 286: 120040.
20. Hussein RM, Anwar MM, Farghaly HS, Kandeil MA. Gallic acid and ferulic acid protect the liver from thioacetamide-induced fibrosis in rats via differential expression of miR-21, miR-30 and miR-200 and impact on TGF-β1/Smad3 signaling. Chem Biol Interact 2020; 324: 109098.
21. Zaghloul RA, Zaghloul AM, El-Kashef DH. Hepatoprotective effect of Baicalin against thioacetamide-induced cirrhosis in rats: Targeting NOX4/NF-κB/NLRP3 inflammasome signaling pathways. Life Sci 2022; 295: 120410.
22. Ismail NA, Okasha SH, Dhawan A, Rahman AM, Hamid NA, Shaker O. Glutathione peroxidase, superoxide dismutase and catalase activities in children with chronic hepatitis. Advances in Bioscience and Biotechnology. 2012;3(07): 972-7.
23. Jabbar AA, Alamri ZZ, Abdulla MA, AlRashdi AS,

Najmaldin SK, Zainel MA. Sinapic acid attenuate liver injury by modulating antioxidant activity and inflammatory cytokines in thioacetamide-induced liver cirrhosis in rats. Biomedicines 2023; 11(5): 1447.

24. Kabiri N, Darabi MA. Hepatoprotective effects of kombucha tea and silymarin against thioacetamide induced liver toxicity in rats [in Persian]. Med J Tabriz Univ Med Sci 2014; 36(5): 80-7.

25. Akbari ME, Jamshidian A, Rasekh M, Behabadi SE, Hajinezhad MR. The effect of hydroalcoholic extract of tamarix dioica flower on thioacetamide-induced histomorphological changes in rats [in Persian]. Qom Univ Med Sci J 2020; 13(12): 65-74.

26. Mohammdpour-Zehab M, Shariati-Sharifi F, Jamshidian A, Hajinezhad MR. Effects of prosopis farcta hydro-alcoholic seed extract on thioacetamide-induced acute liver toxicity in rats [in Persian]. J Isfahan Med Sch 2017; 35(421): 216-21.

DOI: 10.48305/jims.v42.i789.0941

Journal of Isfahan Medical School Vol. 42, No. 789, 1st Week, January 2025

Received: 07.09.2024 Accepted: 27.11.2024 Published: 27.12.2024

The Effect of Ferula *Asaferida* Aqueous Extract on Enzymatic Changes and Liver Damage Caused by Thioacetamide Toxicity

Amirmahdi Deylami[1], Zohreh Abdolmaleki[2], Seyedeh Parastoo Yasini[3]

Original Article

Abstract

Background: *Ferula asaferida* (FA), a medicinal plant with antioxidant and anti-inflammatory properties- has beneficial effects on various diseases. Herein, we investigated the impact of the FA aqueous extract on enzyme activity and liver damage caused by thioacetamide (Th) toxicity.

Methods: 48 Wistar rats were randomly divided into six groups: 1. control, 2. Th, 3. thioacetamide and plant extract (ThPE50) (50 mg/kg of PE), 4. ThPE100 (100 mg/kg of PE), 5. ThPE200 (200 mg/kg of PE), and 6. PE. After 14 days of treatment, liver enzymes (ALT, ALP, AST) activity, oxidative stress indicators (SOD, MDA, GPX), and histological damages in the liver were examined in all animals.

Findings: The Th group had a significant difference from the control group in levels of ALT, ALP, AST SOD, MDA, and GPX, but the PE group did not have a significant difference from the control group. While in the ThPE groups, these values also showed a significant change due to increasing the dosage of PE ($P < 0.0001$). The histological examination showed that the control and the PE groups did not differ significantly from each other, but in the ThPE groups increment of the PE dosage can reduce the toxic effect of thioacetamide on hepatocytes leading to the decrement of tissue damage in liver (the most effect of PE was observed in 200 mg/kg dosage).

Conclusion: The use of *Ferula asaferida* extract in a dose-dependent manner causes a significant reduction in the toxicity of the thioacetamide, affecting the function and structure of liver cells.

Keywords: Medicinal plants; Ferula asafetida; Thioacetamide; Liver enzyme; Oxidative stress

Citation: Deylami A, Abdolmaleki Z, Yasini SP. **The Effect of Ferula Asaferida Aqueous Extract on Enzymatic Changes and Liver Damage Caused by Thioacetamide Toxicity.** J Isfahan Med Sch 2024; 42(789): 941-51.

1- DVM Student, Veterinary Medicine, Department of Pharmacology, Karaj Branch, Islamic Azad University, Karaj, Iran
2- Assistant Professor, Department of Pharmacology, Karaj Branch, Islamic Azad University, Karaj, Iran
3- Assistant Professor, Department of Clinical Sciences, Karaj Branch, Islamic Azad University, Karaj, Iran
Corresponding Author: Zohreh Abdolmaleki, Assistant Professor, Department of Pharmacology, Karaj Branch, Islamic Azad University, Karaj, Iran; Email: Zohreh.abdolmaleki@kiau.ac.ir