DOI: 10.48305/jims.v44.i879.1814

مجله دانشکده پزشکی اصفهان | سال چهل و چهارم/ شماره‌ی ۸۷۹/هفته‌ی دوم آبان ۱۴۰۵

تاریخ دریافت: ۱۴۰۳/۱۱/۰۹ | تاریخ پذیرش: ۱۴۰۵/۰۵/۲۰ | تاریخ چاپ: ۱۴۰۵/۰۸/۱۴

# بررسی کارآیی سونوگرافی عصبی– عضلانی (NMUS) در تشخیص نوروپاتی محیطی در کودکان تحت درمان با داروهای شیمی‌درمانی

آرش القاسی[۱]، سمیره غفوری[۲]، رویا صالحی کهیش[۳]، زینب روشندل‌پور[۴]، شیوا رضیع[۵]

مقاله پژوهشی

## چکیده

**مقدمه:** نوروپاتی محیطی، یکی از شایع‌ترین عوارض شیمی‌درمانی و مهمترین دلیل توقف شیمی‌درمانی است. سونوگرافی عصبی- عضلانی، یک ابزار ارزشمند در تشخیص بیماری‌های اعصاب محیطی و عضلانی است. مطالعه‌ی حاضر با هدف تعیین کارآیی سونوگرافی عصبی- عضلانی در تشخیص نوروپاتی محیطی در کودکان تحت شیمی‌درمانی صورت گرفت.

**روش‌ها:** در مطالعه‌ی موردی- شاهدی حاضر، ۵۰ کودک مبتلا به لوکمی مراجعه‌کننده به بیمارستان بقایی ۲ اهواز و تحت شیمی‌درمانی فاز نگهدارنده وارد مطالعه شدند و بر اساس علایم بالینی نوروپاتی در دو گروه ۲۵ نفره علامت‌دار و بدون علامت قرار گرفتند. سپس کودکان هر دو گروه تحت ارزیابی سونوگرافی عصبی- عضلانی، قرار گرفتند.

**یافته‌ها:** از ۲۵ کودک علامت‌دار ۱۵ نفر تحت سونوگرافی قرار گرفتند که در ۱۱ نفر یافته‌های غیرنرمال (۷۳/۳ درصد) مشاهده شد. همچنین از ۲۵ کودک بدون علامت، ۷ بیمار، تحت سونوگرافی قرار گرفتند که همگی یافته نرمال داشتند (۱۰۰ درصد). بیشترین یافته بصورت افزایش سطح مقطع عرضی اعصاب پرونئال راست و چپ و تیبال راست بود. یافته کلی سونوگرافی و فراوانی یافته غیرنرمال عصب تیبال راست و پروتئال چپ و راست در دو گروه علامت‌دار و بدون علامت تفاوت معنی‌داری داشت.

**نتیجه‌گیری:** کودکان در حین شیمی‌درمانی، آسیب‌پذیر بوده؛ زیرا سیستم عصبی آنها هنوز در حال رشد است. سونوگرافی عصبی- عضلانی، می‌تواند به عنوان ابزار ایمن و دقیق در تشخیص نوروپاتی محیطی در کودکان تحت شیمی‌درمانی به کار رود.

**واژگان کلیدی:** نوروپاتی محیطی؛ نوروپاتی محیطی ناشی از شیمی‌درمانی؛ سونوگرافی عصبی- عضلانی؛ لوسمی

**ارجاع:** القاسی آرش، غفوری سمیره، صالحی‌کهیش رویا، روشندل‌پور زینب، رضیع شیوا. **بررسی کارآیی سونوگرافی عصبی- عضلانی (NMUS) در تشخیص نوروپاتی محیطی در کودکان تحت درمان با داروهای شیمی‌درمانی.** مجله دانشکده پزشکی اصفهان ۱۴۰۵؛ ۴۴ (۸۷۹): ۱۸۱۴- ۱۸۲۲.

## مقدمه

سرطان در کودکان، مهم‌ترین علت مرگ و میر در این گروه از بیماران، به‌شمار می‌رود. سالانه بیش از ۴۰۰۰۰۰ مورد ابتلا به سرطان در کودکان سراسر جهان رخ می‌دهد که بیشتر موارد آن در کشورهای در حال توسعه است (۱). در کشورهایی با درآمد بالا بیش از ۸۰ درصد کودکان مبتلا به سرطان بهبود می‌یابند، اما در بسیاری از کشورها با درآمد کم و متوسط فقط حدود ۲۰ درصد کودکان مبتلا درمان می‌شوند (۲).

لوسمی لنفوبلاستیک حاد (Acute lymphoblastic leukemia) ALL، از شایع‌ترین بدخیمی‌های دوران کودکی است که ۲۵ درصد موارد سرطان کودکان و ۷۵ درصد موارد لوسمی کودکان را به خود اختصاص می‌دهد (۳). با استفاده از جدیدترین پروتکل‌های درمانی و شیمی‌درمانی برتر، بقای ۵ ساله کودکان مبتلا به ALL تا ۹۳ درصد افزایش داشته است، با این حال هنوز هم برخی از موارد عود رخ می‌دهد (٤). علاوه بر این، به دلایل عوامل مختلفی از جمله محدودیت منابع همه‌ی کشورها نمی‌توانند به درمان عالی دسترسی داشته باشند (۵).

۱- دانشیار، مرکز تحقیقات تالاسمی و هموگلوبینوپاتی، پژوهشکده سلامت، دانشگاه علوم پزشکی جندی شاپور اهواز، اهواز، ایران
۲- دانشیار، گروه فیزیولوژی، دانشکده‌ی پزشکی، دانشگاه علوم پزشکی جندی شاپور اهواز، اهواز، ایران
۳- استادیار، مرکز تحقیقات تالاسمی و هموگلوبینوپاتی، پژوهشکده سلامت، دانشگاه علوم پزشکی جندی شاپور اهواز، اهواز، ایران
۴- مرکز تحقیقات تالاسمی و هموگلوبینوپاتی، پژوهشکده سلامت، دانشگاه علوم پزشکی جندی شاپور اهواز، اهواز، ایران
۵- استادیار، گروه بافت‌شناسی و آناتومی، دانشکده‌ی پزشکی، دانشگاه علوم پزشکی جندی شاپور اهواز، اهواز، ایران
**نویسنده‌ی مسؤول:** آرش القاسی: دانشیار، مرکز تحقیقات تالاسمی و هموگلوبینوپاتی، پژوهشکده سلامت، دانشگاه علوم پزشکی جندی شاپور اهواز، اهواز، ایران
Email: arashalqasi@yahoo.com

درمان سرطان با عوارض جانبی قابل توجهی همراه است که فعالیت‌های روزمره و کیفیت زندگی مرتبط با سلامتی افراد را مختل می‌کند (٦). Vastus Lateralis: در کودکان، مساحت سطح مقطع عرضی (Cross sectional Area) CSA ممکن است بین ١٥ تا ٤٠ سانتی متر مربع بسته به سن و سطح فعالیت بدنی متغیر باشد.

گروه چهار سر ران: کل CSA می تواند در کودکان کوچکتر در مقایسه با نوجوانان بزرگتر به طور قابل توجهی کمتر باشد.

CSA عصبی: برای اعصاب محیطی، مقادیر طبیعی می تولند شامل موارد زیر باشد:

عصب پرونئال: به طور معمول، مقادیر طبیعی CSA برای این عصب حدود ٧-١٢ میلی‌متر مربع است.

عصب تیبیال: CSA طبیعی می‌تولند از ١٢ تا ٢٠ میلی‌متر مربع متغیر باشد که بر اساس سن و جنسیت تأثیر می‌گذارد. عوارض شیمی‌درمانی متعدد هستند، یکی از عوارضی که تأثیر قابل توجهی بر بیمار دارد، نقص عصبی- عضلانی ناشی از شیمی‌درمانی می‌باشد (٧).

نوروپاتی محیطی ناشی از شیمی‌درمانی (CIPN) که در بیش از ٤٠ درصد از بیماران تحت شیمی‌درمانی تجربه می‌شود به هرگونه آسیب، التهاب یا تحلیل اعصاب محیطی به دلیل درمان با داروهای شیمی‌درمانی از جمله وینکریستین، دیگر وینکا آلکالوئیدها، سیسپلاتین و کربوپلاتین گفته می‌شود (٨). وین کریستین و دیگر عوامل آلکالوئید وینکا در درمان بسیاری از سرطان‌های کودکان ضروری هستند، اما ممکن است باعث صدمه حاد و طولانی مدت به اعصاب محیطی شده و منجر به نوروپاتی حسی، حرکتی و خودمختار گردند (٧). شایع‌ترین تظاهرات CIPN ناشی از وین کریستین در کودکان شامل از دست دادن حس دیستال در اندام تحتانی (حسی) و ضعف متقارن دیستال اندام تحتانی است که به سمت افتادگی پا (حرکتی) و یبوست (خودمختار) پیشرفت می‌کند (٩). نوروپاتی محیطی یکی از مهمترین دلایل توقف شیمی‌درمانی، کاهش اثر شیمی‌درمانی و عود بیماری است (٨). بیشتر موارد CIPN کودکان ظرف ٣ ماه پس از اتمام شیمی‌درمانی برطرف می‌شود، با این حال، برخی از علائم ممکن است باقی بمانند (٩).

نظارت بر کیفیت درمان و بررسی عوارض جانبی، در طی رژیم‌های درمانی سرطان، امری حیاتی است. در حال حاضر ابزارهای مختلفی جهت ارزیابی نوروپاتی محیطی استفاده می‌شود، اما دقت این ابزارها در شناسایی نوروپاتی در کودکان متفاوت است. علاوه بر این برای کودکان که دایره واژگان محدود دارند توصیف احساسات یا نقایص مربوط به نوروپاتی محیطی سخت است. بنابراین ارزیابی نوروپاتی در کودکان در حین و بعد از شیمی درمانی، می بایست از ابزارهای قابل اطمینانی برای شناسایی و تشخیص، استفاده شوند (١٠). تعدادی از ابزارهای مورد استفاده در کودکان شامل CTCAEv3.0، ped-m TNS، TNS-PV، FACES Pain Scale، مطالعات هدایت عصب و تعیین آستانه درک جریان (CPT)، آستانه درک لمسی (TPT) و آستانه درک ارتعاش (VPT) می‌باشد که برخی از آن‌ها با محدودیت‌هایی از جمله عدم تشخیص برخی موارد نوروپاتی و کارآیی پایین در سنین کمتر از ٦ سال همراه بوده است (٧).

سونوگرافی عصبی عضلانی (NMUS) با بررسی اعصاب محیطی کوچکترین تغییرات در اندازه و عملکرد عصب را شناسایی می‌کند، همچنین گرفتاری‌های نوروپاتی، تومورها و آسیب‌دیدگی و التهاب‌های عصبی را نشان می‌دهد (١١). مطالعات اخیر نشان داده است که NMUS می‌تواند ضایعات عصبی و به ویژه اعصاب محیطی را همراه با تغییر سطح مقطع عرضی (CSA) عصب در بیماران مبتلا به انواع نوروپاتی تشخیص دهد (١٢)، با این حال تاکنون مطالعه‌ای کارآیی آن را در جمعیت کودکان ارزیابی نکرده است. با توجه به شیوع اختلالات عصبی- حرکتی در کودکان تحت شیمی‌درمانی و محدودیت‌های روش‌های ذهنی در تشخیص نوروپاتی کودکان، مطالعه‌ی حاضر با هدف تعیین کارآیی سونوگرافی عصبی- عضلانی (NMUS) در تشخیص نوروپاتی محیطی در کودکان تحت درمان با داروهای شیمی‌درمانی طراحی شد.

## روش‌ها

### طراحی مطالعه و محل انجام

مطالعه‌ی حاضر یک مطالعه‌ی مورد- شاهدی بود که طی یک بازه ٦ ماهه از ابتدای سال ١٣٩٩ در مرکز آموزشی- درمانی شهید بقایی ٢ اهواز انجام شد. جامعه‌ی مورد مطالعه شامل کودکان مبتلا به لوسمی لنفوبلاستیک حاد (ALL) بود که در فاز نگهدارنده شیمی‌درمانی قرار داشتند.

### معیارهای ورود و خروج

معیارهای ورود به مطالعه شامل:

١- تشخیص قطعی لوسمی لنفوبلاستیک حاد، ٢- سن ٢ تا ١٨ سال، ٣- قرار داشتن در فاز نگهدارنده شیمی‌درمانی، ٤- رضایت آگاهانه والدین برای شرکت در مطالعه.

معیارهای خروج شامل:

١- وجود اختلالات مادرزادی نورولوژیک، ٢- ابتلا به بدخیمی‌هایی غیر از لوسمی، ٣- مصرف داروهایی غیر از داروهای شیمی‌درمانی که بتوانند بر سیستم عصبی- عضلانی اثر بگذارند، ٤- عدم همکاری بیمار یا خانواده در انجام ارزیابی‌ها.

### گروه‌بندی بیماران

در این مطالعه، بیماران ابتدا بر اساس ارزیابی بالینی و وجود یا عدم وجود علائم نوروپاتی محیطی به دو گروه تقسیم شدند:

گروه علامت‌دار: کودکانی که حداقل یکی از علائم یا نشانه‌های

بالینی نوروپاتی محیطی را داشتند.

گروه بدون علامت: کودکانی که در همان بازه زمانی، با تشخیص ALL و در همان فاز نگهدارنده شیمی‌درمانی به مرکز مراجعه کرده بودند، اما در معاینه‌ی بالینی و شرح حال، هیچ‌گونه علامت یا نشانه‌ای به نفع درگیری عصبی- عضلانی نداشتند.

### نحوه‌ی انتخاب گروه بدون علامت

گروه بدون علامت از میان کودکانی انتخاب شد که از نظر تشخیص بیماری زمینه‌ای (ALL)، مرحله درمان (فاز نگهدارنده)، مرکز درمانی و شرایط کلی دریافت شیمی‌درمانی با گروه علامت‌دار همسان بودند، اما هنگام ارزیابی توسط پزشک متخصص، شکایتی از بی‌حسی، گزگز، درد تیرکشنده، ضعف عضلانی، اختلال در راه رفتن، افتادن اجسام از دست، یا سایر تظاهرات نوروپاتی نداشتند. بنابراین، گروه بدون علامت به‌عنوان گروه شاهد بالینی در نظر گرفته شد تا یافته‌های سونوگرافی در کودکان فاقد علائم با گروه علامت‌دار مقایسه گردد.

### تعریف علائم نوروپاتی

اختلالات عصبی- عضلانی در این مطالعه شامل این موارد بود: بی‌حسی یا گزگز،احساس سوزش یا درد تیرکشنده، کاهش یا از دست رفتن حس،افتادن اجسام از دست، ضعف عضلانی اندام‌ها به‌ویژه در پاها، مشکل در ایستادن، ناتوانی یا اختلال در راه رفتن. وجود این علائم توسط پزشک متخصص بر اساس شرح حال و معاینه بالینی تأیید شد.

### درمان شیمی‌درمانی

درمان بیماران مطابق با گایدلاین استاندارد کشوری انجام می‌شد و شامل داروهایی مانند وین‌کریستین، ایفوفسفامید، اتوپوزاید، سیکلوفسفامید، سیتوزار، ال-آسپاراژیناز، کربوپلاتین و سیس‌پلاتین بود. تمامی شرکت‌کنندگان در مرحله‌ی نگهدارنده شیمی‌درمانی قرار داشتند که شامل دگزامتازون، مرکاپتوپورین خوراکی، وین‌کریستین وریدی، متوترکسات خوراکی هفتگی و متوترکسات داخل نخاعی متناسب با سن بود.

### جمع‌آوری داده‌ها

پس از اخذ رضایت آگاهانه از والدین، اطلاعات دموگرافیک و بالینی شامل سن، جنس، وزن، نوع داروی مورد استفاده، تعداد جلسات دریافت دارو، شماره جلسه، دوز دارو و نوع علائم ثبت شد.

### ارزیابی سونوگرافی عصبی- عضلانی

برای بیماران واجد شرایط، ارزیابی سونوگرافی عصبی- عضلانی با استفاده از دستگاه سونوگرافی Philips Affinity 70 مدل ۲۰۱۵ و پروب فرکانس بالا (۸–۱۸ MHz) انجام شد. بررسی در نواحی آناتومیک استاندارد و شناخته‌شده اعصاب محیطی انجام شد. سطح مقطع عرضی عصب (CSA) با استفاده از ابزار Electronic Ellipse اندازه‌گیری و با مقادیر استاندارد متناسب با سن مقایسه شد. CSA بالاتر از دو انحراف معیار نسبت به مقادیر مرجع، به‌عنوان یافته غیرطبیعی در نظر گرفته شد.

### علت انجام نشدن سونوگرافی برای همه افراد

اگرچه در طراحی اولیه، ارزیابی سونوگرافی برای تمامی بیماران پیش‌بینی شده بود، در عمل به‌دلیل عدم همکاری برخی از کودکان، محدودیت مراجعه، و عدم رضایت بعضی از وللدین برای انجام بررسی تکمیلی، سونوگرافی برای همه ۵۰ کودک انجام نشد. به همین دلیل، از ۲۵ کودک گروه علامت‌دار، ۱۵ نفر و از ۲۵ کودک گروه بدون علامت، ۷ نفر تحت سونوگرافی قرار گرفتند. با این حال، تمامی ۵۰ بیمار در مرحله غربالگری بالینی و گروه‌بندی اولیه وارد مطالعه شدند و حضور آنان برای تعریف گروه‌های بالینی علامت‌دار و بدون علامت و مقایسه خصوصیات پایه ضروری بود. تحلیل یافته‌های اصلی سونوگرافی بر اساس بیمارانی انجام شد که بررسی NMUS برای آن‌ها تکمیل شده بود.

این طرح در شورای پژوهشی دانشگاه علوم پزشکی جندی‌شاپور اهواز تصویب شد و کد اخلاق IR.AJUMS.REC.1399.106 را از کمیته اخلاق دانشگاه دریافت کرد.

### تحلیل آماری

تجزیه و تحلیل داده‌ها با استفاده از نرم‌افزار SPSS نسخه‌ی ۲۲ (version 22, IBM Corporation, Armonk, NY) انجام شد. داده‌ها به‌صورت میانگین ± انحراف معیار گزارش شدند. برای مقایسه متغیرها از آزمون‌های t-test/ Mann–Whitney، Chi-square و ضریب همبستگی Pearson استفاده شد و مقدار P < ۰/۰۰۵ معنی‌دار در نظر گرفته شد.

## یافته‌ها

### ویژگی‌های دموگرافیک و بالینی

در این مطالعه ۵۰ کودک مبتلا به ALL وارد شدند و بر اساس علائم بالینی نوروپاتی در دو گروه ۲۵ نفره علامت‌دار و بدون علامت قرار گرفتند. میانگین سن در گروه علامت‌دار ۸/۷۹±٤/۰۱ سال و در گروه بدون علامت ۷/۹۲± ۳/۲۳ سال بود و این تفاوت از نظر آماری معنی‌دار نبود. با این حال، توزیع جنسیت در دو گروه تفاوت معنی‌داری نشان داد (P < ۰/۰۰۵) (جدول ۱).

### نتایج ارزیابی سونوگرافی

از ۲۵ کودک گروه علامت‌دار، ۱۵ نفر تحت سونوگرافی قرار گرفتند که در ۱۱ نفر (٪۷۳/۳) یافته‌های غیرطبیعی و در ٤ نفر (۲٦/۷ درصد) یافته‌های طبیعی مشاهده شد. در گروه بدون علامت، ۷ کودک تحت سونوگرافی قرار گرفتند که در تمامی آن‌ها یافته‌ها طبیعی بود. همانطور که در جدول۲ مشاهده می‌شود، میانگین سن در گروه مورد با یافته سونوگرافی نرمال ۳/۳۰ ± ۸/۲۵ و با یافته غیرنرمال ٤/۳٤ ± ۸/٤۵ سال بود که از نظر آماری تفاوت معنی‌داری نداشتند.

جدول ۱. توزیع فراوانی جنسیت کودکان در گروه‌های مورد مطالعه

| گروه | جنسیت | | کل |
|---|---|---|---|
| | دختر تعداد (درصد) | پسر تعداد (درصد) | تعداد (درصد) |
| علامت‌دار | ۵(۲۰) | ۲۰ (۸۰) | ۲۵(۱۰۰) |
| بدون علامت | ۱۳(۵۲) | ۱۲(۴۸) | ۲۵(۱۰۰) |
| کل | ۱۸(۳۶) | ۳۲(۶۴) | ۵۰(۱۰۰) |
| P | | <۰/۰۵ | |

جدول ۲. مقایسه‌ی میانگین سن بر حسب یافته سونوگرافی

| گروه | سونوگرافی | سن | | | P |
|---|---|---|---|---|---|
| | | میانگین ± انحراف معیار | حداقل | حداکثر | |
| مورد | نرمال | ۸/۲۵ ± ۳/۳۰ | ۵ | ۱۲ | ۰/۹۳ |
| | غیرنرمال | ۸/۴۵ ± ۴/۳۴ | ۳ | ۱۷ | |
| کنترل | نرمال | ۹/۲۷ ± ۲/۹۶ | ۵ | ۱۵ | - |
| | - | - | - | - | |

## مقایسه‌ی یافته‌های سونوگرافی

در گروه علامت‌دار، شایع‌ترین یافته غیرطبیعی، افزایش CSA در عصب پرونئال راست و چپ (به‌ترتیب ٦٦/٦ و ٤٠ درصد) و سپس عصب تیبیال راست (۳۳/۳ درصد) بود. تحلیل آماری نشان داد که بین دو گروه علامت‌دار و بدون علامت، از نظر یافته کلی سونوگرافی و نیز فراوانی یافته غیرطبیعی در عصب تیبیال راست و عصب پرونئال راست و چپ تفاوت معنی‌داری وجود دارد.

شکل ۱ و ۲، سونوگرافی عصب سیاتیک راست غیر طبیعی و چپ نرمال سالم و بیمار را نشان می‌دهد. سطح مقطع عرضی CSA عصب سیاتیک راست افزایش واضح در مقایسه با عصب سیاتیک سمت چپ دیده می‌شود که مطرح کننده نروپاتی عصب سمت راست می‌باشد.

## توصیف اعصاب درگیر

فراوانی یافته غیرطبیعی در اعصاب مختلف در کودکان علامت‌دار به شرح زیر بود:

- عصب مدین راست: ۲۰ درصد
- عصب مدین چپ: ۱۳/۳ درصد
- عصب اولنار راست: ۲۰ درصد
- عصب اولنار چپ: ۲٦/۷ درصد
- عصب سیاتیک راست: ۲٦/۷ درصد
- عصب سیاتیک چپ: ۳۳/۳ درصد
- عصب پرونئال راست: ٦٦/۷ درصد
- عصب پرونئال چپ: ٤٠ درصد
- عصب تیبیال راست: ٤٠ درصد
- عصب تیبیال چپ: ۱۳/۳ درصد
- عصب سورال راست: ۱٤/۳ درصد
- عصب سورال چپ: ۳۳/۳ درصد

بیشترین درگیری مربوط به اعصاب اندام تحتانی، به‌ویژه پرونئال و تیبیال بود. هیچ یافته‌ی غیرطبیعی در اعصاب براکیال، رادیال و فمورال مشاهده نشد (جدول ۳).




شکل ۱. سونوگرافی غیر نرمال در بیمار واجد علائم بالینی

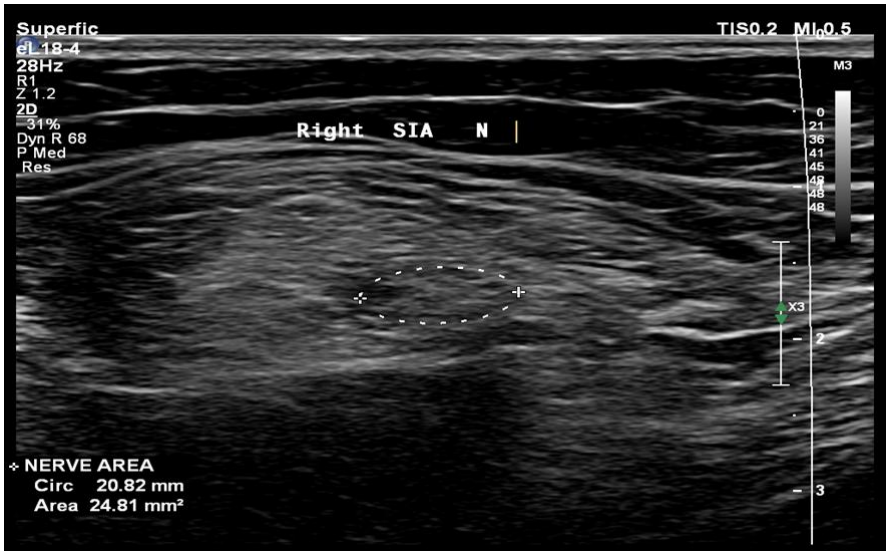


شکل ۲. سونوگرافی نرمال بیمار فاقد علائم عصبی- عضلانی

جدول ۳. مقایسه‌ی فراوانی یافته‌های سونوگرافی در گروه‌های مورد مطالعه

| عصب | سطح | مورد | کنترل | P |
|---|---|---|---|---|
| عصب مدین راست | نرمال | (۸۰) ۱۲ | (۱۰۰) ۷ | ۰/۲۰ |
| | غیرنرمال | (۲۰) ۳ | (۰) ۰ | |
| عصب مدین چپ | نرمال | (۸۶/۷) ۱۳ | (۱۰۰) ۷ | ۰/۳۱۱ |
| | غیرنرمال | (۱۳/۳) ۲ | (۰) ۰ | |
| عصب اولنار راست | نرمال | (۸۰) ۱۲ | (۱۰۰) ۷ | ۰/۲۰۳ |
| | غیرنرمال | (۲۰) ۳ | (۰) ۰ | |
| عصب اولنار چپ | نرمال | (۷۳/۳) ۱۱ | (۱۰۰) ۷ | ۰/۱۳۱ |
| | غیرنرمال | (۲۶/۷) ۴ | (۰) ۰ | |
| عصب سیاتیک راست | نرمال | (۷۳/۳) ۱۱ | (۱۰۰) ۷ | ۰/۱۳۱ |
| | غیرنرمال | (۲۶/۷) ۴ | (۰) ۰ | |
| عصب سیاتیک چپ | نرمال | (۶۶/۷) ۱۰ | (۱۰۰) ۷ | ۰/۰۸۲ |
| | غیرنرمال | (۳۳/۳) ۵ | (۰) ۰ | |
| عصب پرونئال راست | نرمال | (۳۳/۳) ۵ | (۱۰۰) ۷ | ۰/۰۰۳ |
| | غیرنرمال | (۶۶/۷) ۱۰ | (۰) ۰ | |
| عصب پرونئال چپ | نرمال | (۶۰/۰) ۹ | (۱۰۰) ۷ | ۰/۰۵۰ |
| | غیرنرمال | (۴۰/۰) ۶ | (۰) ۰ | |
| عصب تیبال راست | نرمال | (۶۰/۰) ۹ | (۱۰۰) ۷ | ۰/۰۵۰ |
| | غیرنرمال | (۴۰/۰) ۶ | (۰) ۰ | |
| عصب تیبال چپ | نرمال | (۸۶/۷) ۱۳ | (۱۰۰) ۷ | ۰/۳۱۱ |
| | غیرنرمال | (۱۳/۳) ۲ | (۰) ۰ | |
| عصب سورال راست | نرمال | (۸۵/۷) ۱۲ | (۱۰۰) ۷ | ۰/۲۹۳ |
| | غیرنرمال | (۱۴/۳) ۲ | (۰) ۰ | |
| عصب سورال چپ | نرمال | (۶۶/۷) ۱۰ | (۱۰۰) ۷ | ۰/۰۸۲ |
| | غیرنرمال | (۳۳/۳) ۵ | (۰) ۰ | |
| نتیجه کل | نرمال | (۲۶/۷) ۴ | (۱۰۰) ۷ | ۰/۰۰۱ |
| | غیرنرمال | (۷۳/۳) ۱۱ | (۰) ۰ | |

## بحث

مطالعه‌ی حاضر نشان داد که در کودکان مبتلا به ALL تحت شیمی‌درمانی، یافته‌های غیرطبیعی در سونوگرافی عصبی- عضلانی عمدتاً در بیمارانی مشاهده می‌شود که از نظر بالینی علائم نوروپاتی دارند. در این مطالعه، ۷۳/۳ درصد از کودکان علامت‌دار یافته غیرطبیعی در NMUS داشتند، در حالی که در کودکان بدون علامت، یافته غیرطبیعی مشاهده نشد. این یافته‌ها از ارزش بالقوه NMUS به‌عنوان یک روش غیرتهاجمی برای کمک به تشخیص نوروپاتی محیطی در کودکان تحت شیمی‌درمانی حمایت می‌کند.

### مکانیسم ایجاد نوروپاتی ناشی از شیمی‌درمانی

نوروپاتی محیطی ناشی از شیمی‌درمانی، به‌ویژه در اثر داروهایی مانند وین‌کریستین، سیس‌پلاتین، کربوپلاتین و سایر عوامل نوروتوکسیک، عمدتاً در نتیجه آسیب به آکسون، اختلال در انتقال آکسوپلاسمی، تخریب میکروتوبول‌ها، آسیب میتوکندری، استرس اکسیداتیو و التهاب عصبی ایجاد می‌شود. وین‌کریستین با مهار پلیمریزاسیون توبولین و اختلال در عملکرد میکروتوبول‌ها، انتقال داخل‌سلولی در آکسون را مختل می‌کند و در نتیجه باعث آسیب آکسونی به‌ویژه در اعصاب بلندتر محیطی می‌شود. این موضوع می‌تواند علت درگیری بیشتر اعصاب اندام تحتانی، مانند پرونئال و تیبیال، در بیماران این مطالعه باشد. علاوه بر این، برخی داروهای شیمی‌درمانی با آسیب به سلول‌های شوان، اختلال در میلیناسیون و ایجاد پاسخ التهابی موضعی نیز در بروز نوروپاتی نقش دارند (۳).

«نرخ نرمال CSA» به زمینه خاصی که در آن اندازه گیری می‌شود بستگی دارد، مانند عضلات خاص یا ساختارهای عصبی در یک جمعیت سالم. CSA طبیعی عضله می‌تواند به طور قابل توجهی بین

ماهیچه‌ها و افراد مختلف متفاوت باشد. به عنوان مثال: عضله عرضی جانبی در بزرگسالان سالم ممکن است بسته به عواملی مانند سن، جنس و سطح فعالیت بدنی، CSA بین ۳۰ تا ۹۰ سانتی‌متر مربع داشته باشد. CSA عضلانی کودکان به طور کلی کوچکتر است و در طول زمان با رشد آنها رشد می‌کند.

سطح مقطع عصب: برای اعصاب محیطی مانند عصب پرونئال، مقادیر طبیعی CSA معمولاً عبارتند از:

عصب پرونئال: CSA طبیعی ممکن است حدود ۷-۱۲ میلی‌متر مربع باشد.

عصب تیبیال: CSA طبیعی ممکن است حدود ۱۲-۲۰ میلی‌متر مربع باشد، بسته به سن و عوامل دیگر.

به‌دنبال پیگیری‌های انجام شده ۱۵ نفر از کودکان گروه علامت‌دار و ۷ نفر از کودکان بدون علامت تحت سونوگرافی قرار گرفتند که در ۱۱ نفر از کودکان گروه علامت‌دار یافته‌های غیرنرمال (۷۳/۳ درصد) مشاهده شد، در حالی که هیچ یک از کودکان گروه بدون علامت یافته غیرنرمال نداشتند. فراوانی یافته غیرنرمال عصب مدین راست و چپ به‌ترتیب ۲۰ و ۱۳/۳ درصد، عصب اولنار راست و چپ به‌ترتیب ۲۰ و ۲۶/۷ درصد، عصب سیاتیک راست و چپ به‌ترتیب در ۲۶/۷ و ۳۳/۳ درصد، عصب پرونئال راست و چپ به‌ترتیب ۶۶/۷ و ۴۰ درصد، عصب تیبال راست و چپ به‌ترتیب ۴۰ و ۱۳/۳ درصد و عصب سورال راست و چپ به‌ترتیب ۱۴/۳ و ۳۳/۳ درصد بود. بیشترین فراوانی یافته غیرنرمال در عصب پرونئال و سپس تیبال و سورال مشاهده شد که یافته سونوگرافی آن‌ها بصورت افزایش سطح مقطع عرضی عصب (CSA) بود. علاوه بر این هیچ کدام از کودکان، یافته غیرنرمال عصب براکیال، رادیال و فمورال نداشتند.

نوروپاتی محیطی ناشی از شیمی‌درمانی (CIPN) یک عارضه شایع و محدودکننده در درمان لوسمی کودکان است. داروهایی مانند **وین‌کریستین**، که جزء اصلی پروتکل‌های درمان لوسمی (ALL) هستند، از طریق مکانیسم‌های متعددی موجب آسیب عصبی می‌شوند. وین‌کریستین با اتصال به توبولین، مانع از پلیمریزاسیون میکروتوبول‌ها شده و در نتیجه انتقال آکسوپلاسمی (Axoplasmic transport) را مختل می‌کند (۳). این اختلال در انتقال مواد ضروری به انتهای آکسون، منجر به دژنراسیون آکسونی (Axonal degeneration) می‌شود که به‌ویژه اعصاب بلندتر (مانند عصب پرونئال و تیبیال) را تحت تأثیر قرار می‌دهد (۵). علاوه بر این، سایر داروهای استفاده شده در پروتکل‌های شیمی‌درمانی، از جمله سیس‌پلاتین، با ایجاد استرس اکسیداتیو، آسیب به میتوکندری و فعال‌سازی مسیرهای التهابی (Neuroinflammation) در گانگلیون‌های ریشه خلفی، در بروز آسیب‌های عصبی نقش دارند (۳، ۵).

## دلایل تفاوت در بروز نوروپاتی بین بیماران

بروز و شدت CIPN در همه بیماران یکسان نیست و این ناهمگونی به تعامل پیچیده‌ای از عوامل وابسته است:

۱- فارماکوژنتیک و حساسیت فردی: مطالعات نشان داده‌اند که تغییرات ژنتیکی در آنزیم‌های متابولیزه‌کننده داروها یا پروتئین‌های انتقال‌دهنده عصبی، نقش کلیدی در آسیب‌پذیری نورون‌ها ایفا می‌کنند (۶).

۲- دوز تجمعی و طول مدت درمان: مانند بسیاری از داروهای سمی، خطر نوروپاتی با افزایش دوز تجمعی (Cumulative dose) و طول مدت مواجهه با عوامل نوروتوکسیک به شدت افزایش می‌یابد (۷، ۸).

۳- مرحله رشد سیستم عصبی: کودکان به دلیل سیستم عصبی در حال تکامل، ممکن است در برابر سمیت‌های شیمی‌درمانی حساس‌تر از بزرگسالان باشند؛ به‌طوری که آسیب به فرایندهای میلیناسیون و رشد آکسونی در طول درمان فعال می‌تولند بروز علائم بالینی را تسریع کند (۵).

۴- فاکتورهای تغذیه‌ای و بیماری‌های زمینه‌ای: وضعیت تغذیه‌ای کودک، وجود کمبودهای ویتامینی و شرایط متابولیک زمینه، آستانه تحمل اعصاب محیطی را در برابر سمیت شیمی‌درمانی تغییر می‌دهد (۱۰).

با مروری بر منابع، فقط ۲ مطالعه مشابه بر روی بیماران مبتلا به نوروپاتی محیطی ناشی از شیمی‌درمانی یافت شد. در مطالعه‌ی Lycan و همکاران، بر روی ۱۵ بیمار مبتلا به سرطان روده بزرگ تحت شیمی‌درمانی مبتنی بر اگزالی‌پلاتین، ارزیابی‌های بالینی و نوروفیزیولوژیک حاکی از بروز نوروپاتی آکسون حسی در ۱۳ نفر (۸۶/۷ درصد) از بیماران بود. ارزیابی سونوگرافی کاهش CSA عصب، که یک یافته گزارش شده در نوروپاتی آکسون است، را نشان نداد، با این حال افزایش CSA در محل‌های درگیر (عصب مدیان در مچ دست و عصب اولنار در آرنج) در ۹ نفر (۶۰ درصد) از بیماران مشاهده شد. علاوه درگیری عصب پرونئال، تیبیال و سورال در هیچ یک از بیماران طی بررسی‌های سونوگرافی مشاهده نشد (۱۲).

در مطالعه‌ی دیگری توسط Lycan و همکاران در مجموع ۲۰ بیمار مبتلا به سرطان پستان که علائم CIPN را به طور متوسط ۳/۸ ماه پس از آخرین دوز تاکسان گزارش کرده بودند، از نظر سطح مقطع عرضی عصب (CSA) توسط تکنیک اولتراسوند در مقایسه با گروه شاهد ارزیابی شده و مشاهده شد که CSA عصب سورال ۱/۲ میلی‌متر مربع کوچکتر از گروه شاهد بوده است (۱۲).

نتایج مطالعه‌ی حاضر مبتی بر افزایش CSA در ۶۶/۷ درصد بیماران دارای علایم نوروپاتی همراستا با یافته‌های Lycan و همکاران می‌باشد، با این وجود تفاوت‌های موجود می‌تواند ناشی از تفاوت

داروی مورد استفاده و جمعیت مورد مطالعه نیز باشد (۱۲).

در مطالعه‌ی صورت گرفته بر روی بیماران مبتلا به نوروپاتی دیابتی، سونوگرافی افزایش میانگین CSA عصب تیبیال خلفی را در مقایسه با گروه شاهد نشان داده است، به‌طوریکه در بیماران مبتلا به نوروپاتی دیابتی در ۱، ۳ و ۵ سانتی‌متری medial malleolus عصب تیبیال خلفی میانگین CSA به‌ترتیب ۲۳/۰۳، ۲۲/۵۹ و ۲۲/۰۵ میلی‌متر مربع بوده است که نسبت به گروه شاهد (به‌ترتیب ۱۷/۷۲، ۱۷/۶۹ و ۱۷/۲۵) افزایش معنی‌داری داشت. در این مطالعه اولتراسوند حساسیت ۶۹ و ویژگی ۷۷ درصد در تشخیص نوروپاتی محیطی دیابتی داشته است (۱۳).

در مطالعه‌ی Wiesler و همکاران در بیماران مبتلا به نوروپاتی اولنار در تونل کوبیال (UCT) نیز CSA عصب اولنار در مقایسه با گروه کنترل افزایش معنی‌داری داشته است (۰/۱۵ در مقایسه با ۰/۰۶ $cm^2$). ضریب همبستگی Pearson بین سرعت هدایت عصب حرکتی و CSA عصب اولنا ۰/۸ بود (۱۱). در مطالعه‌ی حاضر نیز همراستا با مطالعات Riazi و همکاران (۱۳) و Wiesler و همکاران در کودکان با علایم نوروپاتی افزایش CSA مشاهده شد که نشان دهنده نوروپاتی خصوصا در اعصاب تحتانی است (۱۱).

همچنین در این تحقیق، ارزیابی سونوگرافی حاکی از یافته غیرنرمال در ۷۳/۳ درصد بیماران دارای علایم نوروپاتی بود، در حالیکه هیچ یک از بیماران فاقد علایم نوروپاتی یافته غیرنرمال نداشتند. این نتایج نشان می‌دهد تصویربرداری عصب محیطی توسط سونوگرافی می‌تواند به عنوان یک روش غیرتهاجمی و کم هزینه برای انجام مطالعات انتقال عصب (NCS) برای تشخیص و مرحله‌بندی نوروپاتی به کار رود. با این حال مطالعات بیشتری با حجم نمونه بزرگتر و استفاده از سایر روش‌های نوروفیزیولوژیکی جهت تعیین قدرت تشخیصی، حساسیت و ویژگی این تکنیک نیاز است.

بر اساس مطالعات صورت گرفته چنین نتیجه‌گیری شده است که کودکان با سن کمتر، ممکن است تغییرات متفاوت و بالقوه بیشتری را در CSA حین شیمی‌درمانی در مقایسه با کودکان بزرگ‌تر تجربه کنند، لذا انجام تحقیقات بیشتر با در نظر گرفتن دامنه‌های مختلف سنی و مقایسه تغییرات آن ضروری به نظر می‌رسد.

از محدودیت‌های این مطالعه می‌توان به این موارد اشاره نمود: چون سونوگرافی برای همه‌ی بیماران انجام نشد؛ این موضوع می‌تواند بر تعمیم‌پذیری نتایج اثر بگذارد. همچنین به‌دلیل عدم رضایت خانواده‌ها، آزمون نوار عصب و عضله (EMG/NCS) انجام نشد و امکان مقایسه مستقیم NMUS با روش استاندارد نوروفیزیولوژیک فراهم نشد. همچنین حجم نمونه محدود بود و مطالعه در یک مرکز انجام شد.

## نتیجه‌گیری

در این مطالعه ۷۳/۳ درصد کودکان دارای علایم نوروپاتی یافته غیرنرمال در سونوگرافی عصبی- عضلانی داشتند، لذا این تکنیک می‌تواند به عنوان ابزار ایمن و دقیق در تشخیص نوروپاتی محیطی در کودکان تحت شیمی‌درمانی به کار رود.

## تشکر و قدردانی

این مقاله منتج از طرح تحقیقاتی می‌باشد که در دانشگاه جندی‌شاپور اهواز به تصویب رسیده و بدون حمایت مالی به انجام رسیده است. بدین‌وسیله از زحمات پرسنل آزمایشگاه بیمارستان شهید بقایی ۲ تقدیر و تشکر می‌شود.

## References

1. World Health Organization. International Agency for Research on Cancer. J Cachexia Sarcopenia Muscle 2019; 12(2): 22-9.
2. Amirkhah R, Naderi-Meshkin H, Mirahmadi M, Allahyari A, Sharifi HR. Cancer statistics in Iran: Towards finding priority for prevention and treatment. Tehran Cancer Press 2017; 3(2): 27-38.
3. Vivas-Rosales IJ, Garcia-Saavedra L, Martin-Trejo JA, Mejia-Arangure JM, Victorio-Garcia NP, Herrera-Landero A, et al. Chemotherapy-induced peripheral neuropathy in a subpopulation of Mexican pediatric patients with acute lymphoblastic leukemia. Iran J Pediatr 2017; 27(5): e11844.
4. Kaatsch P. Epidemiology of childhood cancer. Cancer Treat Rev 2010; 36(4): 277-85.
5. Kandula T, Park SB, Cohn RJ, Krishnan AV, Farrar MA. Pediatric chemotherapy-induced peripheral neuropathy: A systematic review of current knowledge. Cancer Treat Rev 2016; 50: 118-28.
6. Windebank AJ, Grisold W. Chemotherapy-induced neuropathy. J Peripher Nerv Syst 2008; 13(1): 27-46.
7. Smolik S, Arland L, Hensley MA, Schissel D, Shepperd B, Thomas K, Rodgers C. Assessment tools for peripheral neuropathy in pediatric oncology: A systematic review from the Children's Oncology Group. J Pediatr Oncol Nurs 2018;35(4): 267-75.
8. Ramchandren S, Leonard M, Mody RJ, Donohue JE, Moyer J, Hutchinson R, Gurney JG. Peripheral neuropathy in survivors of childhood acute lymphoblastic leukemia. J Peripher Nerv Syst 2009; 14(3): 184-9.
9. Azoulay D, Giryes S, Nasser R, Sharon R, Horowitz NA. Prediction of chemotherapy-induced peripheral neuropathy in patients with lymphoma and myeloma:

The roles of brain-derived neurotropic factor protein levels and a gene polymorphism. J Clin Neurol 2019; 15(4): 511-6.

**10.** Cavaletti G, Frigeni B, Lanzani F, Mattavelli L, Susani E, Alberti P, Cortinovis D, Bidoli P. Chemotherapy-induced peripheral neurotoxicity assessment: A critical revision of the currently available tools. Eur J Cancer 2010; 46(3): 479-94.

**11.** Wiesler ER, Chloros GD, Cartwright MS, Shin HW, Walker FO. Ultrasound in the diagnosis of ulnar neuropathy at the cubital tunnel. J Hand Surg Am 2006; 31(7): 1088-93.

**12.** Lycan TW, Hsu FC, Ahn CS, Thomas A, Walker FO, Sangueza OP, et al. Neuromuscular ultrasound for taxane peripheral neuropathy in breast cancer. Muscle Nerve 2020; 61(5): 587-94.

**13.** Riazi S, Bril V, Perkins BA, Abbas S, Chan VW, Ngo M, et al. Can ultrasound of the tibial nerve detect diabetic peripheral neuropathy? A cross-sectional study. Diabetes Care 2012; 35(12): 2575-9.

DOI: *10.48305/jims.v44.i879.1814*

**Journal of Isfahan Medical School** **Vol. 44, No. 879, 2nd Week, November 2026**

Received: 28.01.2025 Accepted: 11.08.2026 Published: 05.11.2026

# Evaluating the Efficacy of Neuromuscular Ultrasound (NMUS) in Diagnosing Peripheral Neuropathy in Children Undergoing Chemotherapy

Arash Alghasi[1], Samireh Ghafouri[2], Roya Salehi Kahyesh[3], Zeinab Roshandelpour[4], Shiva Razie[5]

**Original Article**

## Abstract

**Background:** Peripheral neuropathy is one of the most common complications of chemotherapy and the most important reason for discontinuing treatment. Neuromuscular ultrasound is a valuable tool in diagnosing peripheral nerve and muscle diseases. The present study aimed to determine the effectiveness of neuromuscular ultrasound in diagnosing peripheral neuropathy in children undergoing chemotherapy.

**Methods:** In this case-control study, 50 children with leukemia who were referred to Baqaei 2 Hospital in Ahvaz and underwent maintenance phase chemotherapy were included in the study. They were divided into two groups of 25, based on clinical symptoms of neuropathy: symptomatic and asymptomatic. Children in both groups underwent evaluation with neuromuscular ultrasound.

**Findings:** Of the 25 symptomatic children, 15 underwent neuromuscular ultrasound, 11 of whom had abnormal findings (73.3%). In the asymptomatic group, 7 children underwent neuromuscular ultrasound, and all of them had normal findings (100%). The most common finding was an increased cross-sectional area of the right and left peroneal nerves and the right tibial nerve. The overall ultrasound findings and the frequency of abnormal results for the right tibial and both peroneal nerves were significantly different between the symptomatic and asymptomatic groups.

**Conclusion:** Children are vulnerable during chemotherapy because their nervous systems are still developing, and these drugs can affect their neuromuscular systems. Therefore, neuromuscular ultrasound can be used as a reliable and accurate tool for diagnosing peripheral neuropathy in children undergoing chemotherapy.

**Keywords:** Peripheral neuropathy, Chemotherapy Induced Peripheral Neuropathy, neuromuscular ultrasound, Leukemia

**Citation:** Alghasi A, Ghafouri S, Salehi Kahyesh R, Roshandelpour Z, Razie Sh. **Evaluating the Efficacy of Neuromuscular Ultrasound (NMUS) in Diagnosing Peripheral Neuropathy in Children Undergoing Chemotherapy.** J Isfahan Med Sch 2026; 44(879): 1814- 22.

1- Associate Professor, Thalassemia and Hemoglobinopathy Research Center, Health Research Institute, Ahvaz Jundishapur University of Medical Sciences, Ahvaz, Iran
2- Associate Professor, Department of Physiology, School of Medicine, Ahvaz Jundishapur University of Medical Sciences, Ahvaz, Iran
3- Assistant Professor, Thalassemia and Hemoglobinopathy Research Center, Health Research Institute, Ahvaz Jundishapur University of Medical Sciences, Ahvaz, Iran
4- Thalassemia and Hemoglobinopathy Research Center, Health Research Institute, Ahvaz Jundishapur University of Medical Sciences, Ahvaz, Iran
5- Assistant Professor, Department of Histology and Anatomy, School of Medicine, Ahvaz Jundishapur University of Medical Sciences, Ahvaz, Iran
**Corresponding Author:** Arash Alghasi, Associate Professor, Thalassemia and Hemoglobinopathy Research Center, Health Research Institute, Ahvaz Jundishapur University of Medical Sciences, Ahvaz, Iran; Email: arashalqasi@yahoo.com