

گزارش یک مورد از Tinea incognito در صورت یک دختر ۹ ساله با سابقه‌ی مصرف استروئید

زهرا تفضلی^۱، سارا صبوری‌راد^۲

گزارش مورد

چکیده

مقدمه: Tinea incognito عفونتی قارچی است که با تظاهراتی متفاوت در نتیجه‌ی مصرف استروئیدها و مهار کننده‌های کلسی نورین ایجاد می‌شود. در این مطالعه، یک مورد از این بیماری گزارش می‌شود.

گزارش مورد: بیمار مورد مطالعه، یک دختر ۹ ساله بود که با شکایت ضایعات خارش‌دار پاپول و پوسچولر قرمز رنگ به صورت گسترده و سابقه‌ی مصرف ۳ ماهه‌ی کلوتازول پروپیونات ۰/۰۵ درصد مراجعه کرده بود. در معاینه، پاپول‌ها، پلاک‌های اریتماتو و پوسچول‌های منتشر بدون پوسته‌ی واضح روی صورت و گردن، بازو و پشت دست بیمار وجود داشت. در بررسی‌های اسمیر و کشت، تشخیص Tinea incognito برای بیمار گذاشته شد. بیمار با کپسول فلوکونازول، شامپوی کتوکونازول و کرم کلوتریمازول به طور کامل درمان شد.

نتیجه‌گیری: مصرف گسترده و نابه‌جای استروئیدها، باعث افزایش روزافزون Tinea incognito می‌شود. در درمان این بیماران، لازم است از داروهای خوراکی ضد قارچ استفاده گردد.

واژگان کلیدی: Tinea incognito؛ استروئید؛ درمان‌توفیت؛ فلوکونازول

ارجاع: تفضلی زهرا، صبوری‌راد سارا. گزارش یک مورد از Tinea incognito در صورت یک دختر ۹ ساله با سابقه‌ی مصرف استروئید. مجله

دانشکده پزشکی اصفهان ۱۳۹۹؛ ۳۸ (۵۶۶): ۱۳۵-۱۳۸

گزارش مورد

بیمار دختر ۹ ساله‌ی سفید پوست، بدون هر گونه بیماری زمینه‌ای با شکایت ضایعات خارش‌دار پاپول و پوسچولر قرمز رنگ به صورت گسترده بر روی صورت بود که به درمانگاه پوست بیمارستان امام رضا (ع) در شهر مشهد مراجعه کرده بود. ضایعات بیمار حدود ۵ ماه پیش از پیشانی بیمار و بین دو ابرو شروع شده بود که با مراجعه به پزشک تحت درمان با پماد کلوتازول پروپیونات ۰/۰۵ درصد و نیز قرص هیدروکسی‌زین ۱۰ میلی‌گرم روزانه به مدت ۳ ماه قرار گرفته بود که به گفته‌ی مادر بیمار، وی پس از مدتی بهبودی نسبی، دچار تشدید علائم شده بود. از حدود ۲۰ روز قبل، ضایعات مشابه بر روی دست بیمار ایجاد شده بود. سابقه‌ی خانوادگی بیمار نکته‌ی خاصی را نشان نمی‌داد. در معاینه‌ی بیمار، پاپول‌ها، پلاک‌های اریتماتو و پوسچول‌های منتشر بدون پوسته‌ی واضح روی صورت و گردن وجود داشت. همچنین، ۲ پلاک اریتماتو بر روی بازوی بیمار و پشت دست بیمار نیز

مقدمه

Tinea incognito یک عفونت درماتوفیتی با تظاهرات غیر طبیعی به دلیل استفاده از استروئیدها و مهار کننده‌های کلسی نورین چه به صورت موضعی و چه به صورت سیستمیک می‌باشد (۱). عفونت درماتوفیتی مشخص به شکل ضایعات حلقوی با حاشیه‌ی اریتماتوی پوسته‌ریزی دهنده و مرکز کم‌رنگ شونده، خود را نشان می‌دهد که در Tinea incognito، این ویژگی دیده نمی‌شود. شکل‌های متفاوتی از این نوع تینتا دیده می‌شود که شامل شبه روزاسه (Rosacea-like)، شبه پسوریازیس (Psoriasiform) و شبه اریتمودرما (Erythroderma-like) از انواع آن است. تأیید تشخیص به وسیله‌ی مشاهده‌ی درماتوفیت‌ها در زیر میکروسکوپ و کشت آن‌ها انجام می‌شود. در این موارد، درمان ضد قارچ سیستمیک نسبت به ضد قارچ‌های موضعی ارجحیت دارد (۲). مطالعه‌ی حاضر، گزارش یک مورد از بیماری Tinea incognito می‌باشد.

۱- دستیار تخصصی، گروه پوست، دانشکده‌ی پزشکی، دانشگاه علوم پزشکی مشهد، مشهد، ایران

۲- استادیار، گروه پوست، دانشکده‌ی پزشکی و مرکز تحقیقات سالک جلدی، دانشگاه علوم پزشکی مشهد، مشهد، ایران

نویسنده‌ی مسؤول: سارا صبوری‌راد؛ استادیار، گروه پوست، دانشکده‌ی پزشکی و مرکز تحقیقات سالک جلدی، دانشگاه علوم پزشکی مشهد، مشهد، ایران

Email: sabouriradsara@gmail.com

(شستشوی سر و صورت و اندام فوقانی به طور یک روز در میان) و کرم کلوتریمازول (روزی دو مرتبه روی صورت و دست) درمان شد. در پی گیری های بعدی که پس از ۳۰ و ۴۵ روز صورت گرفت، به طور کلی ضایعات از بین رفته بود و علائم عود بیماری مشاهده نشد (شکل ۱).

بحث

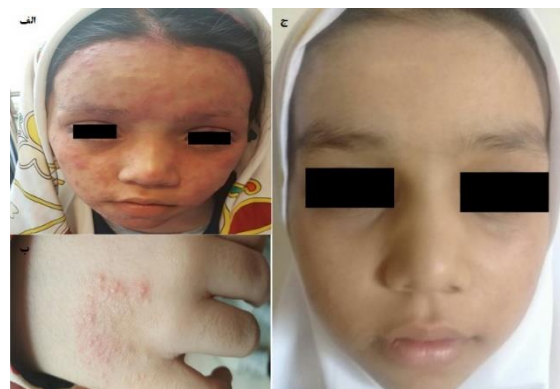استفاده‌ی موضعی از استروئیدها، تظاهر عفونت درماتوفیتی را تغییر می‌دهد و باعث ایجاد انواع مختلفی از *Tinea incognita* می‌شود. پاتوژن *Tinea incognita*، به طور عمده به پاسخ تغییر یافته‌ی سیستم ایمنی به عفونت قارچی، به دلیل مصرف استروئید بستگی دارد و تنها به اثرات فارماکولوژیک آن بر روی قارچ وابسته نیست (۳). هر دو نوع استروئیدهای فلوئورینه و غیر فلوئورینه، ممکن است باعث ایجاد *Tinea incognita* شوند. بخشی از افزایش تعداد موارد *Tinea incognita* ناشی از استفاده‌ی ناصحیح و نامتناسب استروئیدهای موضعی به همراه داروی ضد قارچ، نظیر بتامتازون و کلوتریمازول رخ می‌دهد (۴). به تازگی، موارد معدودی از *Tinea incognita* با مصرف موضعی پیمکرولیموس و تاکرولیموس گزارش شده است. در مطالعه‌ی حاضر نیز مصرف سه ماهه‌ی کلوتازول پروپیونات ۰/۰۵ درصد توسط بیمار مطرح شد که می‌تواند عامل ایجاد این بیماری باشد (۵).

تمام مناطق بدن می‌تواند درگیر عفونت‌های درماتوفیتی شود، اما صورت و بازوها، شایع‌ترین مناطق بدن هستند. در بیمار مورد مطالعه نیز درگیری دست‌ها و صورت وجود داشت (۶).

از لحاظ بالینی، ضایعات در این بیماری حاشیه‌ی کمتر برجسته و پوسته‌ریزی کمتری نسبت به درماتوفیتوز دارند. این ضایعات، تمایل دارند خود را به صورت پوسچولر، خارش‌دار، گسترده و اریتماتو نشان دهند و ممکن است تظاهراتی مشابه سایر بیماری‌ها داشته باشند. تشخیص‌های افتراقی این وضعیت در ضایعات صورت، شامل نورودرماتیت، درماتیت سبورئیک، روزاسه، درماتیت آتوپیک و لوپوس اریتماتوس می‌باشند (۷).

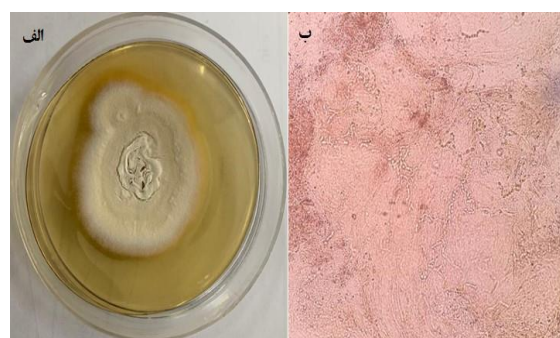
قارچ‌های عامل بیماری، به طور معمول شامل *Trichophyton mentagrophytes*, *Trichophyton rubrum*, *Microsporum canis*, *Epidermophyton floccosum* و *Microsporum gypseum* می‌باشند. این نوع از درماتوفیتوز، اغلب نیازمند درمان سیستمیک با داروهای ضد قارچ خوراکی می‌باشد (۸، ۱). در سایر مطالعات مشاهده شده است که درمان با تربینافین، ایتراکونازول و فلوکونازول نسبت به گریزوفولوین ارجحیت دارد. در مطالعه‌ی حاضر، از فلوکونازول، شامپوی کتوکونازول و کرم کلوتریمازول استفاده شد (۹).

موجود بود (شکل ۱). علاوه بر آن، پوسچول‌های مجزا در بین موهای بیمار و بر روی سر بیمار مشاهده می‌شد. هیچ گونه درگیری مخاطی در شرح حال و معاینه‌ی بیمار وجود نداشت. بیمار، علائم تلازک، پوبارک و آکانتوزیس نیگریکنس را به طور مختصر نشان می‌داد.



شکل ۱. تصویر ضایعات اولیه الف- روی صورت، ب- روی دست بیمار و ج- تصویر بهبودی کامل بیمار پس از ۴۵ روز

آزمایش‌های درخواست شده برای بیمار، حاوی نتایج طبیعی بودند. با توجه به ضایعات بیمار، برای وی جهت بررسی قارچ، اسمیر از ضایعات پوسته‌ریزی دهنده با هیدروکسید پتاسیم (KOH) ۲۰ درصد تهیه شد. بررسی اسمیر در زیر میکروسکوپ، مسیلیوم‌ها و آرتروسپورهای درماتوفیتی را نشان داد (شکل ۲). کشت انجام شده در محیط کشت سابورو دکستروز آگار با اضافه کردن کلرآمفنیکول و سیکلوهگزامید به مدت سه هفته کلونی‌های سفید رنگ پشمی شکل درماتوفیتی با حاشیه‌ی زرد رنگ را نشان داد (شکل ۲).



شکل ۲. الف- محیط کشت و ب- نمای میکروسکوپی از اسمیر ضایعات

برای بیمار، تشخیص *Tinea incognita* شبه روزاسه (Rosacea-like tinea incognita) گذاشته شد و بیمار با کپسول فلوکونازول ۱۰۰ میلی‌گرم (۲ عدد هم‌زمان در یک روز هفته، معادل ۲۰۰ میلی‌گرم در هفته، به مدت ۴ هفته)، شامپو کتوکونازول ۲ درصد

تشکر و قدردانی

از تمام پرسنل درمانگاه پوست دانشگاه علوم پزشکی مشهد که در گردآوری اطلاعات همکاری نمودند، سپاسگزاری می‌گردد.

نتیجه‌گیری

شیوع *Tinea incognita*، به دلیل مصرف نامناسب استروئیدها در سال‌های اخیر افزایش یافته است. درمان خوراکی، یکی از مهم‌ترین اصول در درمان این بیماران می‌باشد.

References

1. Al Hawsawi K, Alshehri S, Al Muawad N, Gaafar R, Alsadi K, Alhajaji M, et al. Tinea incognita: Case report. *Dermatol Open J* 2017; 2(1): 7-9.
2. Lizardo-Castro G, Cerrato-Hernández K, Cruz-Enamorado B. Facial tinea incognita. Case report. *Pediatr Mex* 2019; 40(1): 22-7.
3. Quinones C, Hasbun P, Gubelin W. Tinea incognita due to Trichophyton mentagrophytes: Case report. *Medwave* 2016; 16(10): e6598.
4. Tchernev G, Terziev I. Bullous Tinea incognita in a Bulgarian child: First description in the medical literature! *Open Access Maced J Med Sci* 2018; 6(2): 376-7.
5. Siddaiah N, Erickson Q, Miller G, Elston DM. Tacrolimus-induced tinea incognita. *Cutis* 2004; 73(4): 237-8.
6. Arenas R, Moreno-Coutino G, Vera L, Welsh O. Tinea incognita. *Clin Dermatol* 2010; 28(2): 137-9.
7. Sheth HJ, Rathod SP, Chaudhary RG, Malhotra SD, Patel PR. Tinea incognita with unjustified use of potent Topical Corticosteroids: a case series. *Int J Basic Clin Pharmacol* 2017; 6(8): 2087-90.
8. del Boz J, Crespo V, Rivas-Ruiz F, de Troya M. Tinea incognita in children: 54 cases. *Mycoses* 2011; 54(3): 254-8.
9. Stringer T, Gittler JK, Orlow SJ. Tinea incognita in an urban pediatric population. *Cutis* 2018; 102(5): 370-2.

Tinea Incognito on the Face of a 9-Year-Old Girl with History of Steroid Use

Zahra Tafazzoli¹, Sara Sabouri-Rad²

Case Report

Abstract

Background: Tinea incognito is a fungal infection with bizarre presentation due to the topical use of steroids or calcineurin inhibitors. Herein, we present a case of tinea incognito infection.

Case Report: A 9-year-old girl complaining of pruritic non-scaly erythematous papulopustular lesions and a 3-month history of use of clobetasol propionate 0.05% referred to our dermatology clinic. In the examination, papules, erythematous plaques, and pustules were found diffusely on her face, neck, arm, and dorsum of the hand. The smear and culture of the lesions confirmed the diagnosis of tinea incognito. The patient was treated completely with fluconazole capsules, ketoconazole shampoo, and clotrimazole cream.

Conclusion: Due to widespread and improper use of steroids, the incidence of tinea incognito infection has increased. Oral antifungals can be used safely and effectively in treatment of these patients.

Keywords: Tinea incognito; Steroids; Dermatophyte; Fluconazole

Citation: Tafazzoli Z, Sabouri-Rad S. Tinea Incognito on the Face of a 9-Year-Old Girl with History of Steroid Use. J Isfahan Med Sch 2020; 38(566): 135-8.

1- Resident, Department of Dermatology, School of Medicine, Mashhad University of Medical Sciences, Mashhad, Iran

2- Assistant Professor, Department of Dermatology, School of Medicine AND Cutaneous Leishmaniasis Research Center, Mashhad University of Medical Sciences, Mashhad, Iran

Corresponding Author: Sara Sabouri-Rad, Assistant Professor, Department of Dermatology, School of Medicine AND Cutaneous Leishmaniasis Research Center, Mashhad University of Medical Sciences, Mashhad, Iran

Email: sabouriradsara@gmail.com