

بررسی هیستوپاتولوژیک اثر تجویز داخل صفاقی نانوترکیب پلی آنیلین / منیزیم اکسید در بافت‌های کبد و کلیه‌ی موش‌های صحرایی

محمد رضا حاجی‌نژاد^۱، علیرضا سام‌زاده کرمانی^۲

مقاله پژوهشی

چکیده

مقدمه: مطالعه‌ی حاضر با هدف بررسی اثر تجویز داخل صفاقی نانوترکیب پلی آنیلین / منیزیم اکسید بر هیستوپاتولوژی بافت‌های کبد و کلیه‌ی موش‌های صحرایی انجام شد.

روش‌ها: ۲۸ سر موش صحرایی به صورت تصادفی به چهار گروه تقسیم شدند. گروه شاهد سالم روزانه ۰/۵ میلی‌لیتر سرم فیزیولوژی را به صورت داخل صفاقی دریافت کرد و به گروه‌های تیمار، محلول‌های حاوی ۲، ۴ و ۱ میلی‌گرم / میلی‌لیتر از نانوکامپوزیت Polyaniline-grafted starch/Magnesium oxide برای چهار هفته به صورت داخل صفاقی تزریق شد. سپس، از موش‌ها خون‌گیری و میزان آنزیم‌های کبدی Aspartate aminotransferase (AST) و Alanine aminotransferase (ALT) به‌عنوان شاخص کارکرد کبد و میزان Blood urea nitrogen (BUN) و کراتینین به‌عنوان شاخص کارکرد کلیه سنجش شد. پس از آسان‌کشی موش‌ها، نمونه‌های بافت کبد برای بررسی هیستوپاتولوژیک و نمونه‌های بافت کلیه برای بررسی تغییرات هیستوپاتولوژیک برداشت شد.

یافته‌ها: در گروه تیمار شده با دز ۴ میلی‌گرم نانوکامپوزیت Polyaniline-grafted starch/Magnesium oxide، افزایش معنی‌داری در آنزیم‌های ALT و AST در مقایسه با گروه شاهد سالم مشاهده گردید ($P < 0.05$)، اما میزان BUN و کراتینین اختلاف معنی‌داری را نشان نداد ($P > 0.05$). در بررسی‌های بافت‌شناسی در سیتوپلاسم سلول‌های گروه تیمار شده با دز بالای نانوکامپوزیت Polyaniline-grafted starch/Magnesium oxide تجمع چربی خفیف مشاهده شد. در بررسی بافت‌های کلیه، تورم خفیف توپول پروگزیمال مشاهده شد.

نتیجه‌گیری: به نظر می‌رسد نانوترکیب Polyaniline-grafted starch/Magnesium oxide دارای اثر سمیت کبدی و کلیوی است و بنابراین توصیه می‌شود مصرف این ترکیبات در فرآورده‌های غذایی و لوازم پزشکی کاهش یابد.

واژگان کلیدی: موش صحرایی، منیزیم اکسید، نانوکامپوزیت، کلیه، کبد

ارجاع: حاجی‌نژاد محمد رضا، سام‌زاده کرمانی علیرضا. بررسی هیستوپاتولوژیک اثر تجویز داخل صفاقی نانوترکیب پلی آنیلین / منیزیم اکسید در بافت‌های کبد و کلیه‌ی موش‌های صحرایی. مجله دانشکده پزشکی اصفهان ۱۳۹۸؛ ۳۷ (۵۱۷): ۱۴۴-۱۳۸

مقدمه

نانوکامپوزیت‌های منیزیم اکسید در بسته‌بندی مواد غذایی کاربرد دارد (۴). نانوذرات منیزیم اکسید از راه پوست، دستگاه گوارش و از راه تزریق وارد بدن می‌شوند و به تدریج در بافت‌های بدن تجمع می‌یابند. جذب از راه پوست، بیشتر در فرآورده‌های آرایشی - بهداشتی حاوی نانوذره‌ی منیزیم اکسید اتفاق می‌افتد و در دراز مدت سبب افزایش سمیت این فرآورده‌ها می‌گردد. همچنین، با توجه به کاربرد نانوذرات منیزیم اکسید در بسته‌بندی مواد غذایی، این ترکیبات می‌توانند از راه خوراکی نیز جذب شوند. نتایج تحقیقات اخیر نشان داده است که این ترکیبات، جذب بالایی از راه گوارشی دارند (۵).

نانوذره‌ی منیزیم اکسید، یکی از نانوذرات کاربردی در پزشکی، کشاورزی، ساخت لوازم آرایشی - بهداشتی و صنایع غذایی است. در کشاورزی از نانوذره‌ی منیزیم اکسید برای از بین بردن قارچ‌ها و آفات گیاهی استفاده می‌شود (۱). علاوه بر این، منیزیم اکسید کاربرد گسترده‌ای در مواد بهداشتی - آرایشی و کرم‌های ضد آفتاب و مرطوب کننده دارد (۲). از منیزیم اکسید برای درمان ریفلاکس معده، زخم معده، به‌عنوان ماده‌ی حاجب و همچنین، ماده‌ی ضد سرطان استفاده می‌شود (۳). در صنایع غذایی، نانوذرات منیزیم اکسید و

۱- دانشیار، گروه علوم پایه، دانشکده‌ی دام‌پزشکی، دانشگاه زابل، زابل، ایران

۲- دانشیار، گروه شیمی، دانشکده‌ی علوم، دانشگاه زابل، زابل، ایران

نویسنده‌ی مسؤول: علیرضا سام‌زاده کرمانی

حاوی ۴۰ میلی‌گرم/میلی‌لیتر به موش‌ها تزریق شد و ۴۰ میلی‌گرم/میلی‌لیتر به عنوان Cut off در نظر گرفته شد. سپس، با توجه به بررسی‌های اولیه، ۰/۱ این دز برای بررسی حاضر استفاده شد. در پایان، از موش‌ها نمونه‌گیری شد و سرم خون جداسازی گردید. میزان Aspartate aminotransferase (AST) و Alanine aminotransferase (ALT)، Blood urea nitrogen (BUN) و کراتینین با استفاده از دستگاه اتوالانالیزر (Selectra pro M) و کیت‌های تجاری پارس آزمون سنجش شد. نمونه‌های کبد و کلیه در فرمالین ۱۰ درصد قرار گرفتند و سپس، قالب‌گیری شدند. نمونه‌ها پس از رنگ‌آمیزی هماتوکسیلین-اِئوزین زیر میکروسکوپ نوری (Olympus, Tokyo, Japan) با بزرگ‌نمایی بررسی شدند.

سنتز نانوترکیب پلی آنیلین/منیزیم اکسید

۱) سنتز نانوذرات منیزیم اکسید: در ابتدا، نشاسته با غلظت ۰/۱ درصد به صورت محلول آبی تهیه شد و منیزیم نیترات به آن اضافه گردید تا محلول ۰/۱ مولار آن تهیه شود. محلول ۰/۲ مولار سود به صورت قطره قطره اضافه و به مدت دو ساعت هم زده شد تا رسوب ایجاد شود. مایع رویی سرریز شد و باقی‌مانده سانتیفریوژ گردید. رسوب به دست آمده، به مدت ۴ ساعت در دمای ۳۰۰ درجه‌ی سانتی‌گراد قرار گرفت. در پایان، پودر جامد سفید رنگ به دست آمد که همان نانوذرات منیزیم اکسید (با خلوص ۹۵ درصد) بود.

۲) سنتز پلی آنیلین: ابتدا، نشاسته به محلول استیک اسید ۲ درصد حجمی - حجمی اضافه و یک ساعت هم زده شد. محلول آبی آمونیوم پرسولفات تهیه و به آن قطره قطره آنیلین اضافه گردید و در دمای اتاق به مدت ۱۲ ساعت هم زده شد تا واکنش کامل شود. محلول سبز تیره‌ی حاصل، کوپلیمر نشاسته‌ی پیوند شده با پلی آنیلین است.

۳) سنتز نشاسته/منیزیم اکسید: ابتدا، محلول ۰/۵ درصد وزنی نشاسته در استیک اسید با pH حدود ۳/۵ تهیه شد و نانوذرات منیزیم اکسید به همراه هم زدن به آن اضافه شد و پس از تیره شدن رنگ مخلوط، به مدت ۲۴ ساعت در دمای اتاق هم زده شد.

۴) سنتز نانوترکیب پلی آنیلین/منیزیم اکسید: سوسپانسیون نشاسته/منیزیم اکسید به محلول نشاسته‌ی پیوند شده با پلی آنیلین اضافه شد تا نانوترکیب نشاسته‌ی پیوند شده با پلی آنیلین/منیزیم اکسید تهیه شود و سپس، سانتیفریوژ و در دمای ۴۰ درجه‌ی سانتی‌گراد به مدت ۲۴ ساعت تحت شرایط خلأ خشک شد.

مهم‌ترین روش شناسایی نانوذره و اندازه‌ی آن، روش طیف‌گیری X-ray diffraction (XRD) است که بر این اساس، در مطالعه‌ی حاضر نیز طیف مورد نظر گرفته شد و مطابق با طیف گزارش شده در منابع علمی ارزیابی گردید. اندازه‌ی نانوذرات با معادله‌ی Scherrer تعیین شد که متوسط آن حدود ۴۰ نانومتر به دست آمد.

عدم تعادل بین ورود نانوذرات به بدن و ظرفیت سم‌زدایی بافت‌های کبد و کلیه، می‌تواند به آسیب بافتی منجر شود (۶). با این حال، بعضی نانوذرات اثرات مفیدی مانند اثرات آنتی‌اکسیدانی دارند (۷). در زمینه‌ی اثرات بیولوژیک نانوکامپوزیت اکسید منیزیم، پژوهش‌های کمی انجام شده و مکانیسم‌های اثر آن هنوز به طور کامل شناخته نشده است. در مطالعات قبلی، اثر سمی نانوذرات منیزیم اکسید با استفاده از کشت سلول‌های مختلف مانند سلول‌های کبد، کلیه، روده و ریه بررسی شده است (۸). با این حال، مطالعات اندکی در مورد اثرات زیستی این ترکیبات در موش صحرائی انجام شده و نتایج گاهی متناقض بوده است (۹-۱۰). راه ورود نانوذرات به بدن، نقش بسیار مهمی در توزیع و اثرات بیولوژیک این ترکیبات دارد. نانوذرات منیزیم اکسید در پزشکی به عنوان ماده‌ی حاجب کاربرد دارند و به صورت تزریق وریدی مورد استفاده قرار می‌گیرند. با توجه به کاربرد روزافزون این ترکیبات در پزشکی و صنعت، پژوهش حاضر با هدف بررسی سمیت احتمالی نانوکامپوزیت منیزیم در بافت‌های کبد و کلیه‌ی موش صحرائی پس از تجویز داخل صفاقی انجام شد.

روش‌ها

مطالعه‌ی حاضر، به صورت یک مطالعه‌ی تجربی انجام شد و شیوه‌نامه‌ی آن، بر اساس قوانین بین‌المللی در مورد حیوانات آزمایشگاهی تنظیم و اجرا شد (NIH publication No 85-23). ۲۸ سر موش صحرائی نر نژاد Wistar با وزن تقریبی ۲۰۹-۲۰۰ گرم، از مرکز پرورش حیوانات دانشکده‌ی دام‌پزشکی دانشگاه زابل خریداری شدند. حیوانات مورد مطالعه، در قفس پلی‌کربنات نگهداری شدند. موش‌های آزمایشگاهی در سرتاسر دوره‌ی آزمایش به غذای مخصوص موش (شرکت جوانه‌ی خراسان) و آب آشامیدنی دسترسی داشتند. سنتز نانوکامپوزیت منیزیم اکسید در آزمایشگاه گروه شیمی دانشکده‌ی علوم دانشگاه زابل انجام گرفت. ابتدا، پلیمر پلی آنیلین سنتز شد، نانوذرات منیزیم اکسید نیز به روش شیمیایی مرطوب تهیه و بر روی پلیمر حاصل پوشش داده شدند.

موش‌های گروه شاهد سالم روزانه ۱ میلی‌لیتر سرم فیزیولوژی دریافت کردند و گروه‌های تحت تیمار نانوکامپوزیت اکسید منیزیم را با دزهای ۱، ۲ و ۴ میلی‌گرم/میلی‌لیتر برای چهار هفته روزانه به صورت تزریق داخل صفاقی دریافت کردند. دز محلول‌ها بر اساس پژوهش‌های قبلی و دستورالعمل Organisation for Economic Co-operation and Development (OECD) انتخاب شد (۹، ۱۱)؛ به این صورت که ابتدا بر اساس مطالعات اولیه و دستورالعمل OECD، موش‌های صحرائی دز ۴ میلی‌گرم/میلی‌لیتر را دریافت کردند و در مرحله‌ی بعد، محلول

به عنوان سطح معنی‌داری برای تمام گروه‌ها در نظر گرفته شد.

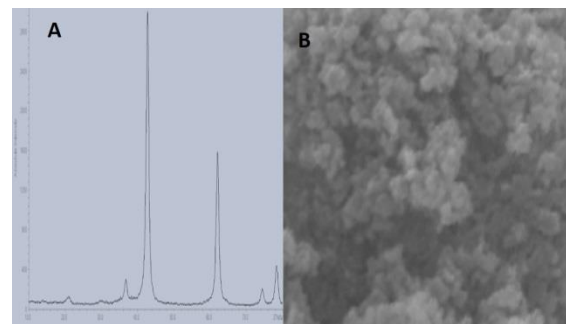
یافته‌ها

تزریق داخل صفاقی نانوکامپوزیت Polyaniline-grafted starch/Magnesium oxide با دز ۱ میلی‌گرم/میلی‌لیتر سطح آنزیم‌های ALT و AST را افزایش داد، اما این افزایش، از نظر آماری معنی‌دار نبود (جدول ۱) ($P > 0/05$). تزریق داخل صفاقی دزهای بالاتر یعنی ۲ و ۴ میلی‌گرم/میلی‌لیتر سبب افزایش سطح ALT سرم در مقایسه با گروه شاهد شد که از نظر آماری، اختلاف معنی‌داری بین گروه‌های تحت تیمار و گروه شاهد سالم وجود داشت (جدول ۱) ($P < 0/05$).

همچنین، میزان آنزیم AST در گروه تحت تیمار با دوز بالای نانوترکیب Polyaniline-grafted starch/Magnesium oxide اختلاف معنی‌داری با گروه شاهد داشت (جدول ۱) ($P < 0/01$). بین گروه تحت تیمار با ۴ میلی‌گرم/میلی‌لیتر و گروه تحت تیمار با ۲ میلی‌گرم/میلی‌لیتر از نظر میزان ALT سرم اختلاف معنی‌داری وجود نداشت (جدول ۱) ($P > 0/05$). میانگین سطح آنزیم AST سرم در گروه‌های دریافت‌کننده نانوکامپوزیت با دزهای ۲ و ۴ میلی‌گرم/کیلوگرم کمتر از گروه شاهد سالم بود، اما در بررسی آماری اختلاف معنی‌داری بین گروه‌های دریافت‌کننده نانوکامپوزیت و گروه شاهد سالم مشاهده نشد (جدول ۱) ($P > 0/05$).

در بررسی مقاطع بافت کبد، تفاوتی بین گروه‌های تحت تیمار با دزهای ۱ و ۲ میلی‌گرم نانوکامپوزیت و گروه شاهد سالم وجود نداشت، اما در دز ۴ میلی‌گرم نانوترکیب پلی‌آنیلین/منیزیم اکسید نکروز و اتساع سینوزوئید کبدی مشاهده شد؛ به طوری که هپاتوسیت‌ها سینوزوئیدهای اطراف را احاطه و فضای آن را بازتر کردند (شکل ۲). در بررسی بافت‌های کلیه، گروه شاهد سالم دارای نفرون‌های طبیعی بودند، اما در گروه‌های تحت تیمار با نانوکامپوزیت، تورم خفیف توبول پروگزیمال مشاهده شد (شکل ۳).

در این فرایند، نانوذره‌های منیزیم اکسید در حضور نشاسته‌ی پایدار کننده تهیه می‌شوند که در مقیاس کوچک خود بیشتر ماندگاری دارند و قرار گرفتن آن‌ها بر سطح نشاسته، سبب حفظ فاصله‌ی ذرات از هم و تأخیر در فرایند به اصطلاح «کلوخه‌ای شدن» نانوذرات می‌گردد. شکل A-۱، نشان دهنده‌ی الگوی شکست پرتوی X مربوط به نانوذرات ساخته شده‌ی منیزیم اکسید است که در آن محور عمودی شدت سیگنال‌ها را نشان می‌دهد و محور افقی زاویه‌ی شکست 2θ را مشخص می‌کند. در طیف بالا، سیگنال‌های تیز موجود در زوایای حدود ۴۳ و ۶۳ درجه مربوط به صفحه‌های ۱۱۰ و ۲۰۰ ساختار بلورین MgO می‌باشند و این نشان دهنده‌ی تشکیل نانوذرات منیزیم اکسید است و نیز تصویر Scanning electron microscope (SEM) مربوط به این نانوذرات در شکل B-۱ آمده است که متوسط اندازه‌ی نانوذرات در ساختار خوشه‌ای آن به خوبی مشهود است (شکل ۱).



شکل ۱. (A): الگوی شکست پرتوی ایکس و (B): تصویر میکروسکوپ الکترونی مربوط به نانوذرات منیزیم اکسید

تجزیه و تحلیل آماری داده‌ها

برای مقایسه‌ی گروه‌های آزمایشی با یکدیگر، از آزمون One-way ANOVA و آزمون Tukey استفاده شد. نتایج به دست آمده به صورت میانگین \pm انحراف معیار نشان داده شدند. $P < 0/05$

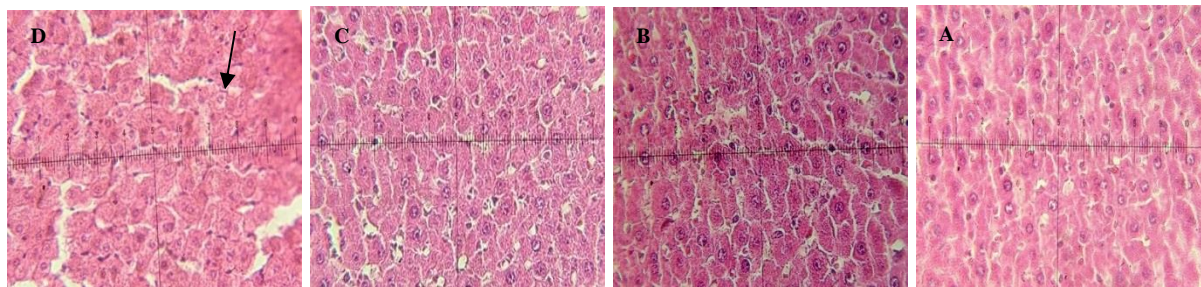
جدول ۱. سطح سرمی (BUN) Blood urea nitrogen، کراتینین و آنزیم‌های کبدی (AST) Aspartate aminotransferase و (ALT) Alanine aminotransferase در گروه‌های تحت تیمار و گروه شاهد سالم

گروه	کوآتینین متغیر	BUN	(U/I) ALT	(U/I) AST
شاهد سالم	$3/0 \pm 0/8$	$23/1 \pm 4/4$	$46/7 \pm 8/0$	$69/7 \pm 8/8$
نانوکامپوزیت (میلی‌گرم/میلی‌لیتر)	۱	$25/0 \pm 5/9$	$60/5 \pm 9/7$	$64/7 \pm 7/1$
	۲	$21/1 \pm 5/6$	$60/7 \pm 11/6$	$73/0 \pm 11/2$
	۴	$25/4 \pm 6/7$	$66/0 \pm 14/5$	$78/4 \pm 6/6$

* اختلاف معنی‌دار با گروه شاهد سالم ($P < 0/05$); ** اختلاف معنی‌دار با گروه شاهد سالم ($P < 0/01$)

ALT: Alanine aminotransferase; AST: Aspartate aminotransferase; BUN: Blood urea nitrogen

داده‌ها به صورت میانگین \pm انحراف معیار گزارش گردیده است.

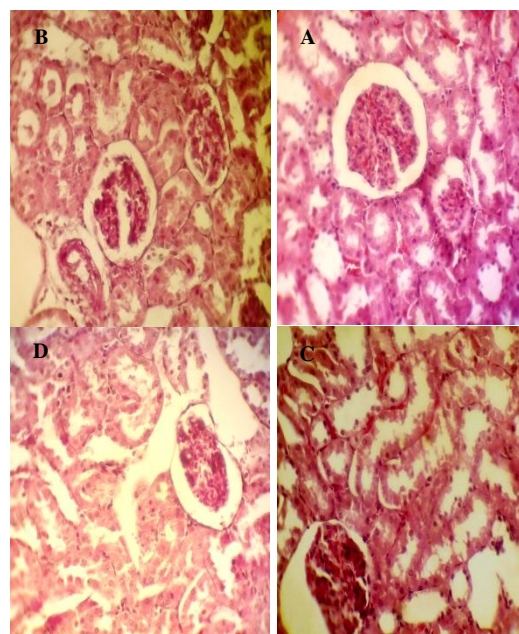


شکل ۲. (A): مقطع بافت کبد گروه شاهد، (B): ۱ میلی گرم/میلی لیتر، (C): ۲ میلی گرم/میلی لیتر و (D): ۴ میلی گرم/میلی لیتر. رنگ آمیزی هماتوکسیلین/انوزین، نشان دهنده‌ی تجمع چربی در هپاتوسیت‌ها می‌باشد (۴۰×).

کبدی شوند. با مقایسه‌ی نتایج مطالعه‌ی حاضر با بررسی‌های پیشین، می‌توان نتیجه‌گیری کرد که روش تجویز و دز نانوذرات، می‌تواند روی اثرات بیولوژیک نانوذرات منیزیم اکسید تأثیرگذار باشد. نانوذرات اکسید با دارا بودن اندازه‌ی کوچک می‌توانند در مقادیر کم از اندوتلیوم مویرگ‌های خونی عبور کنند و وارد گردش خون سیاهرگی شوند. نانوترکیب پلی آنیلین/منیزیم اکسید در مقایسه با نانوذرات اندازه‌ی بزرگ‌تری دارند که جذب آن‌ها را از اندوتلیوم دشوارتر می‌کند، اما به دلیل حلالیت بالاتر در آب، در مایعات بدن بیشتر توزیع می‌شود و پس از بلعیده شدن به وسیله‌ی ماکروفاژهای رتیکولو اندوتلیال، وارد کبد می‌شود (۱۳).

مطالعات قبلی، نشان دهنده‌ی کارایی بالای نانوکامپوزیت‌ها به عنوان حامل دارو در داروسازی، تصویربرداری تشخیصی و مهندسی پزشکی می‌باشد (۱۴). اندازه‌گیری سطح سرمی آنزیم‌های کبدی، روش مطمئن و ارزان قیمت برای ارزیابی آسیب بافتی و نکروز کبدی به شمار می‌آید. آنزیم‌های کبدی در سلول‌های کبدی یافت می‌شوند و سطح سرمی آن‌ها پس از نکروز سلول‌های کبدی، مصرف داروها، مواجهه با سموم، کمبود اکسیژن و بیماری هپاتیت افزایش می‌یابد (۱۵). نتایج بررسی حاضر نشان داد نانوترکیب‌های پلی آنیلین/منیزیم اکسید در دزهای بالا، دارای اثرات سمی روی بافت کبد هستند. در یک بررسی، تجویز داخل صفاقی نانوذرات منیزیم اکسید به موش‌های سوری باردار از نژاد Naval Medical Research Institute (NMRI) سبب افزایش وابسته به دز آنزیم‌های کبدی و افزایش نکروز هپاتوسیت‌ها و تجمع چربی در سیتوپلاسم سلول‌های کبدی شد (۱۶).

در مطالعه‌ی حاضر، میزان آنزیم‌های کبدی با افزایش دز نانوذرات افزایش یافت، اما این افزایش، از نظر آماری معنی‌دار نبود. در بررسی‌های هیستوپاتولوژیک، با افزایش دز نانوذره میزان تجمع چربی و نکروز هپاتوسیت‌ها در کبد موش افزایش یافت. نتایج بافت‌شناسی مطالعه‌ی حاضر، با نتایج مطالعه‌ی مظاهری و همکاران در مورد سمیت نانوذرات منیزیم اکسید با اندازه‌ی ۱۵ نانومتر مطابقت نداشت (۱۷). همچنین، با یافته‌های پژوهش خانوکی و فضیلتی که



شکل ۳. (A): مقطع بافت کلیه‌ی گروه شاهد، (B): ۱ میلی گرم/میلی لیتر، (C): ۲ میلی گرم/میلی لیتر و (D): ۴ میلی گرم/میلی لیتر. رنگ آمیزی هماتوکسیلین/انوزین، نشان دهنده‌ی تورم توپول پروگزیمال می‌باشد (۴۰×).

بحث

با وجود کاربرد روزافزون نانوذره‌ی منیزیم اکسید، اطلاعات کمی در مورد اثرات بیولوژیک این ترکیبات وجود دارد. در مطالعه‌ی حاضر، تجویز دز بالای نانوترکیب پلی آنیلین/منیزیم اکسید، سبب افزایش سطح سرمی آنزیم‌های کبدی ALT و AST شد. افزایش سطح سرمی آنزیم‌های کبدی، نشان دهنده‌ی اثرات سمی نانوکامپوزیت منیزیم اکسید می‌باشد. در بررسی‌های قبلی، تجویز داخل صفاقی منیزیم اکسید، سبب بهبود پروفایل لیپیدی و گلوکز خون در Rat‌های مبتلا به دیابت شد که با نتایج مطالعه‌ی حاضر هم‌خوانی نداشت (۱۲).

نتایج بررسی حاضر، با نتایج مطالعه‌ی Gelli و همکاران همسو بود؛ چرا که مطالعه‌ی آنان نیز نشان داد که نانوذرات منیزیم اکسید می‌توانند از راه استنشاقی جذب و سبب افزایش سطح آنزیم‌های

زیست‌فراهمی بیشتری نسبت به سایر روش‌های تجویز نانوذرات مانند روش استنشاقی دارد. در مطالعات قبلی، تزریق داخل صفاقی نانوذرات فلزی سبب تغییر پارامترهای آنتی‌اکسیدان در سرم و بافت کبد شد (۲۰).

در مطالعه‌ی حاضر، در گروه دریافت‌کننده‌ی دز بالای نانوترکیب Polyaniline-grafted starch/Magnesium oxide علائم آسیب کبدی مشاهده شد، اما در بررسی اسلایدهای بافت کبد، تفاوت معنی‌داری بین گروه‌های مورد مطالعه مشاهده نشد. توصیه می‌شود در مطالعات آینده، اثر دزهای بالاتر نانوکامپوزیت منیزیم بر بافت کلیه بررسی گردد. پیشنهاد می‌شود در بررسی‌های آینده، اثرات نانوکامپوزیت‌ها در موش‌های صحرایی دچار آسیب کبدی و کلیوی القایی مطالعه شود.

نتیجه‌گیری نهایی این که نانوکامپوزیت اکسید منیزیم دارای اثرات سمی بر بافت کبد می‌باشد.

تشکر و قدردانی

هزینه‌ی اجرای این مطالعه از محل گرنت پژوهشی معاونت پژوهشی دانشگاه زابل (به شماره‌ی UOZ-GR-9517-8) تأمین شد. بدین وسیله از تمام کسانی که در اجرای این مطالعه همکاری داشتند، سپاسگزاری می‌گردد.

حاکمی از تغییرات هیستوپاتولوژیک بافت‌های کبد و کلیه پس از تجویز نانوذرات منیزیم اکسید است، هم‌خوانی دارد (۱۸).

در بررسی مقاطع بافتی کلیه، تورم خفیف توپول پروگزیمال مشاهده شد و تغییرات هیستوپاتولوژیک بافت کلیه، با افزایش دز نانوذره افزایش یافت. بر خلاف انتظار، سطح سرمی BUN و کراتینین در گروه‌های تحت تیمار با نانوکامپوزیت منیزیم اکسید تفاوت معنی‌داری با گروه شاهد نداشت که نشان می‌دهد تغییرات بافتی به حدی نبوده است که سبب تغییر سطح نشانگرهای سرمی شود و بنابراین، در مطالعات آینده پیشنهاد می‌شود که اثر دزهای بالاتر این ماده بررسی گردد.

نتایج بررسی حاضر نشان داد کبد و کلیه به میزان بسیار زیادی تحت تأثیر اثرات سمی نانوذرات منیزیم اکسید قرار می‌گیرند. نتایج بررسی حاضر با نتایج مطالعه‌ی Shaikh و همکاران هم‌خوانی داشت؛ چرا که نتایج پژوهش آن‌ها نیز نشان داد که نانوذرات منیزیم اکسید، به خوبی در کبد و کلیه توزیع می‌شوند و این اندام‌ها، تحت تأثیر اثرات توکسیک نانوذره‌ی منیزیم اکسید قرار می‌گیرند (۱۹). نانوذرات سنتز شده با استفاده از اکسید فلزات مختلف می‌توانند وارد بافت کلیه شوند و با دفع از طریق ادرار، قابلیت زیست‌فراهمی را افزایش دهند. در پژوهش حاضر، اثر تزریق درون صفاقی نانوترکیب پلی‌آنیلین/منیزیم اکسید مورد بررسی قرار گرفت. تزریق داخل صفاقی

References

- Cai L, Chen J, Liu Z, Wang H, Yang H, Ding W. Magnesium oxide nanoparticles: effective agricultural antibacterial agent against *Ralstonia solanacearum*. *Front Microbiol* 2018; 9: 790.
- Falcaro P, Ricco R, Yazdi A, Imaz I, Furukawa S, Maspoche D, et al. Application of metal and metal oxide nanoparticles@MOFs. *Coord Chem Rev* 2016; 307: 237-54.
- Akram mW, Fakhar-e-Alam M, Butt AR, Munir T, Ali A, Alimgeer KS, et al. Magnesium oxide in nanodimension: model for MRI and multimodal therapy. *J Nanomater* 2018; 2018: 4210920.
- de Silva RT, Mantilaka MMMG, Ratnayake SP, Amaratunga GAJ, de Silva KMN. Nano-MgO reinforced chitosan nanocomposites for high performance packaging applications with improved mechanical, thermal and barrier properties. *Carbohydr Polym* 2017; 157: 739-47.
- Mangalampalli B, Dumala N, Perumalla VR, Grover P. Genotoxicity, biochemical, and biodistribution studies of magnesium oxide nano and microparticles in albino wistar rats after 28-day repeated oral exposure. *Environ Toxicol* 2018; 33(4): 396-410.
- Nogi M, Yano H. Transparent nanocomposites based on cellulose produced by bacteria offer potential innovation in the electronics device industry. *Adv Mater* 2008; 20(10): 1849-52.
- Canli EG, Ila HB, Canli M. Response of the antioxidant enzymes of rats following oral administration of metal-oxide nanoparticles (Al₂O₃, CuO, TiO₂). *Environ Sci Pollut Res Int* 2019; 26(1): 938-45.
- Mahmoud A, Ezgi O, Merve A, Ozhan G. In vitro toxicological assessment of magnesium oxide nanoparticle exposure in several mammalian cell types. *Int J Toxicol* 2016; 35(4): 429-37.
- Kiranmai G, Reddy AR. Antioxidant status in MgO nanoparticle-exposed rats. *Toxicol Ind Health* 2013; 29(10): 897-903.
- Jahangiri L, Kesmati M, Najafzadeh H. Evaluation of analgesic and anti-inflammatory effect of nanoparticles of magnesium oxide in mice with and without ketamine. *Eur Rev Med Pharmacol Sci* 2013; 17(20): 2706-10.
- Organization for Economic Co-operation and Development(OECD). OECD 423: OECD Guideline for Testing of Chemicals- Acute Oral Toxicity - Acute Toxic Class Method [Online]. [cited 2001 Dec 17]; Available from: URL: https://ntp.niehs.nih.gov/iccvm/suppdocs/feddocs/oecd/oecd_gl423.pdf
- Naghsh N, Kazemi S. Effect of nano-magnesium oxide on glucose concentration and lipid profile in diabetic laboratory mice. *Iran J Pharm Sci* 2014;

- 10(3): 63-8.
13. Gelli K, Porika M, Anreddy RNR. Assessment of pulmonary toxicity of MgO nanoparticles in rats. *Environ Toxicol* 2015; 30(3): 308-14.
14. Ghadi A, Mahjoub S, Tabandeh F, Talebnia F. Synthesis and optimization of chitosan nanoparticles: Potential applications in nanomedicine and biomedical engineering. *Caspian J Intern Med* 2014; 5(3): 156-61.
15. Jacobsen NR, Stoeger T, van den Brule S, Saber AT, Beyerle A, Vietti G, et al. Acute and subacute pulmonary toxicity and mortality in mice after intratracheal instillation of ZnO nanoparticles in three laboratories. *Food Chem Toxicol* 2015; 85: 84-95.
16. Seyedalipour S, Fattahi R, Khanbabaee R, Abdollahpour R. The effect of MgO nanoparticles on histopathological and biomarker changes of liver injuries (ALT, ALP, and AST) in pregnant NMRI Mice. *Journal of Advances in Medical and Biomedical Research* 2016; 24(102): 44-56. [In Persian].
17. Mazaheri N, Karimi A, Salavati H, Rezaei Zarchi S, Khalilian S, Rezaei Ranjbar Sardari R. Investigating the effect of intraperitoneal injection of magnesium oxide nanoparticles on the liver and kidney function of rat in vivo. *J Shahid Sadoughi Univ Med Sci* 2014; 22(4): 1430-8. [In Persian].
18. Khanooki TA, Fazilati M. The toxicity effect of magnesium oxide nanoparticles. *Adv Environ Biol* 2014; 8(10): 969-73.
19. Shaikh SM, K Shyama SK, Desai PV. Absorption, LD50 and effects of CoO, MgO and PbONanoparticles on mice "Mus musculus". *IOSR J Environ Sci Toxicol Food Technol* 2015; 9(2): 32-8.
20. Rahdar A, Aliahmad M, Hajinezhad MR, Samani M. Xanthan gum-stabilized nano-ceria: Green chemistry based synthesis, characterization, study of biochemical alterations induced by intraperitoneal doses of nanoparticles in rat. *J Mol Struct* 2018; 1173: 166-72.

Histopathological Investigation of the Intraperitoneal Injection of Starch-Graft-Polyaniline/Magnesium Oxide (Chitosan/MgO) Nanocomposites on Liver and Kidney of Rats

Mohammadreza Hajinezhad¹, Alireza Samzadeh-Kermani²

Original Article

Abstract

Background: At the present study, we assessed the effects of intraperitoneal injections of nanocomposite of Starch-Graft-Polyaniline/Magnesium Oxide (Chitosan/MgO) on liver and kidney of male rats.

Methods: 28 male rats were randomly allocated into four equal groups. The control group received 0.5 ml normal saline daily via intraperitoneal injection, and the treatment groups received daily intraperitoneal injections of Chitosan/MgO nanocomposites (1, 2, and 4 mg/ml) for four weeks. At the end of the experiment, the serum samples were taken to determine serum aspartate aminotransferase (AST) and alanine aminotransferase (ALT) as serum liver markers, and serum blood urea nitrogen (BUN) and creatine as serum kidney biomarkers. After euthanasia, liver and kidney samples were taken to assess histological changes.

Findings: The group receiving 4 mg/ml of Chitosan/MgO nanocomposite had a significantly higher liver enzyme levels compared to the control group ($P < 0.05$); however, serum BUN and creatine levels did not change compared with the control group ($P > 0.05$). In kidney histological analysis, mild proximal swelling was observed in treatment groups. Liver sections of the group receiving 4 mg/ml showed mild fatty changes.

Conclusion: It seems that Chitosan/MgO nanocomposite had hepatotoxic and nephrotoxic effects; so, their applications in food industry and medicine should be limited.

Keywords: Liver, Magnesium oxide, Nanocomposites, Kidney, Rats

Citation: Hajinezhad M, Samzadeh-Kermani A. **Histopathological Investigation of the Intraperitoneal Injection of Starch-Graft-Polyaniline/Magnesium Oxide (Chitosan/MgO) Nanocomposites on Liver and Kidney of Rats.** J Isfahan Med Sch 2019; 37(517): 138-44.

1- Associate Professor, Department of Basic Science, School of Veterinary Medicine, University of Zabol, Zabol, Iran

2- Associate Professor, Department of Chemistry, School of Basic Science, University of Zabol, Zabol, Iran

Corresponding Author: Alireza Samzadeh-Kermani, Email: arsamzadeh@uoz.ac.ir