

مقایسه‌ی کانتورینگ مبتنی بر تصاویر MRI/CT و کانتورینگ مبتنی بر تصاویر CT در درمان سرطان رکتوم به روش توموتراپی ماریپیچی

برانوش رحمانی^۱، داریوش شهبازی گهرویی^۲، مهناز رعایایی^۳

مقاله پژوهشی

چکیده

مقدمه: به دلیل محدودیت‌های تصویربرداری سی‌تی (CT scan)، استفاده از تصویربرداری تشدید مغناطیسی (MRI (Magnetic resonance imaging) به عنوان یک روش مکمل در فرایند طراحی درمان امری ضروری می‌باشد. این مطالعه با هدف مقایسه‌ی کانتورینگ و طراحی درمان مبتنی بر تصاویر MRI/CT با کانتورینگ و طراحی درمان مبتنی بر تصاویر CT در درمان سرطان رکتوم به روش توموتراپی ماریپیچی (Helical tomotherapy)، انجام شد.

روش‌ها: در این مطالعه‌ی آینده‌نگر، ۱۲ بیمار مبتلا به سرطان رکتوم تحت تصویربرداری MRI تشخیصی قرار گرفتند و CT شبیه‌سازی نیز در فاصله‌ی یک روزه تهیه شد. فرایند کانتورینگ برای هر بیمار و بر اساس هر دو روش انجام گردید. پس از آن، دوز ۴۵ Gy به حجم هدف در طراحی (Planning target volume) PTV، تحویل داده شد. در نهایت، اندازه‌ی حجم‌های درمان و پارامترهای $D_{70\%}$ ، CI، HI، V_{45} ، D_{mean} از سیستم طراحی درمان استخراج و مقایسه شدند.

یافته‌ها: روش کانتورینگ مبتنی بر CT در مقایسه با روش مبتنی بر MRI/CT میانگین‌های بالاتری را برای مقدار حجم‌های درمان نشان داد. همچنین در طرح‌های مبتنی بر CT نسبت به طرح‌های مبتنی بر MRI/CT، میانگین $D_{70\%}$ و V_{45} ، CI، HI به صورت معنی‌دار پایین‌تر و میانگین HI به صورت معنی‌دار بالاتر بود.

نتیجه‌گیری: نتایج این مطالعه نشان داد که کانتورینگ مبتنی بر تصاویر MRI/CT می‌تواند اندازه‌ی حجم‌های درمان را نسبت به کانتورینگ مبتنی بر CT، کوچک‌تر تخمین بزند. همچنین، طرح‌های درمانی مبتنی بر تصاویر MRI/CT می‌تواند پوشش دوز مناسب‌تری را برای PTV فراهم کند.

واژگان کلیدی: سرطان رکتوم؛ توموتراپی ماریپیچی؛ تصویربرداری تشدید مغناطیسی؛ توموگرافی کامپیوتری

ارجاع: رحمانی برانوش، شهبازی گهرویی داریوش، رعایایی مهناز. مقایسه‌ی کانتورینگ مبتنی بر تصاویر MRI/CT و کانتورینگ مبتنی بر تصاویر CT در درمان سرطان رکتوم به روش توموتراپی ماریپیچی. مجله دانشکده پزشکی اصفهان ۱۴۰۲؛ ۴۱ (۷۰۸): ۸۹-۹۵

مقدمه

در طول چند سال اخیر، آمار ابتلا به سرطان رکتوم به طور چشمگیری در سراسر جهان افزایش یافته است (۱). سرطان رکتوم، دهمین سرطان کشنده در جهان می‌باشد و تعداد موارد جدید سرطان رکتوم در سال ۲۰۲۰ حدود ۷۳۲۲۱۰ نفر برآورد شده است (۲).

امروزه استفاده از پرتودرمانی در درمان سرطان رکتوم به طور گسترده پذیرفته شده است. چندین مطالعه‌ی بالینی نشان داده‌اند که این روش دارای مزایایی از جمله کاهش خطر عود موضعی و بهبود بقای کلی بیمار می‌باشد (۳). با این حال، این روش ممکن است

دارای عوارضی همچون نکروز بافت‌های سالم باشد (۴). بنابراین استفاده از روش‌های مدرن پرتودرمانی (Radiotherapy) می‌تواند به کاهش عوارض جانبی کمک کند. توموتراپی ماریپیچی (Helical tomotherapy) یکی از نمونه‌های خاص این تجهیزات پرتودرمانی مدرن است که می‌تواند توزیع دوز را در حجم‌های هدف بهبود بخشد و دوز تابش را در اندام‌های در معرض خطر OARs (Organs at risks) به حداقل برساند (۵).

در درمان تومورهای رکتوم، هدف اولیه‌ی دستیابی به دوز تابشی کافی به بافت هدف و کاهش دوز اندام‌های در معرض خطر مانند

۱- دانشجوی کارشناسی ارشد، گروه فیزیک پزشکی، دانشکده‌ی پزشکی، دانشگاه علوم پزشکی اصفهان، اصفهان، ایران

۲- استاد، گروه فیزیک پزشکی، دانشکده‌ی پزشکی، دانشگاه علوم پزشکی اصفهان، اصفهان، ایران

۳- دانشیار، گروه رادیوانکولوژی، دانشکده‌ی پزشکی، دانشگاه علوم پزشکی اصفهان، اصفهان، ایران

نویسنده‌ی مسؤول: داریوش شهبازی گهرویی: استاد، گروه فیزیک پزشکی، دانشکده‌ی پزشکی، دانشگاه علوم پزشکی اصفهان، اصفهان، ایران

Email: shahbazi@med.mui.ac.ir

اهمیت بالایی برخوردار باشد. بنابراین در این مطالعه از تصاویر MRI که در موقعیت تشخیصی تهیه شده‌اند، برای عمل ترکیب تصاویر استفاده شده است. همچنین روش درمانی استفاده شده در این مطالعه، روش توموتراپی ماریپیچی می‌باشد که در مطالعات پیشین در این زمینه، این روش مورد بررسی قرار نگرفته است که این موضوع خود اهمیت این مطالعه را دو چندان می‌کند.

در این مطالعه، از تصاویر MRI/CT و تصاویر CT برای تعیین حجم‌های هدف در درمان تومورهای رکتوم با استفاده از توموتراپی ماریپیچی، استفاده شد و همچنین پارامترهای استخراج شده از نرم‌افزار طراحی درمان در دو روش مقایسه گردید. هدف از انجام این مطالعه، مقایسه‌ی کانتورینگ و طراحی درمان مبتنی بر تصاویر MRI/CT با کانتورینگ و طراحی درمان مبتنی بر تصاویر CT و همچنین ارزیابی تأثیر تصاویر MRI/CT بر اندازه‌ی حجم درمان و دوز رسیده به بافت هدف، می‌باشد.

روش‌ها

برای این مطالعه، ۱۲ بیمار مبتلا به سرطان رکتوم به صورت تصادفی شامل ۷ مرد و ۵ زن با میانگین سنی ۶۰ سال در محدوده‌ی ۸۱-۳۰ سال پس از تأیید کمیته‌ی اخلاق دانشگاه علوم پزشکی اصفهان (IR.MUI.MED.REC.1401.052)، انتخاب شدند. در این مطالعه‌ی آینده‌نگر، بیماران در فاصله‌ی زمانی اردیبهشت ماه تا آذرماه سال ۱۴۰۱ برای انجام پرتودرمانی به بخش رادیوانکولوژی بیمارستان سیدالشهدا ارجاع شده بودند. همچنین مرحله و گرید بیماری در تمامی بیماران انتخابی (T1-4 N+) بوده است.

در ابتدا همه‌ی بیماران تحت CT شبیه‌سازی و MRI تشخیصی قرار گرفتند. تصاویر سی‌تی‌اسکن با استفاده از دستگاه Germany, Siemens SOMATOM با و بدون تزریق کنتراست به دست آمد. بیماران با پروتکل مئانه پر و در وضعیت خوابیده به شکم اسکن شدند و تمام اسکن‌ها در ضخامت برش ۳ میلی‌متر تهیه شد. اسکن‌های MRI بسر روی اسکنر زیمنس MAGNETOM, Germany با قدرت ۱/۵ تسلا به دست آمد و پروتکل تصویربرداری مشابه با سی‌تی‌اسکن بود. همچنین فاصله‌ی بین دو اسکن برای همه‌ی بیماران یک روز بود. در مرحله‌ی بعد، تصاویر بدست آمده از هر بیمار برای انجام عمل ترکیب تصاویر (Image fusion)، به سیستم طراحی درمان (Accuray Precision v2.0.1.1) دستگاه توموتراپی USA, Radixact-X9 منتقل شد. ترکیب تصاویر با استفاده از الگوریتم Deformable fusion algorithm (۱۳) و توسط فیزیست، انجام گردید (شکل ۱).

پس از تأیید تصاویر ترکیب شده توسط پزشک متخصص

مئانه، رودی کوچک و سر استخوان ران است. یکی از مراحل که جهت دستیابی به این هدف نقش مهمی را ایفا می‌کند، عمل کانتورینگ (Contouring) می‌باشد که در طی آن پزشکان با استفاده از تصاویر و آزمایشات تهیه شده از بیمار، به تعیین دقیق حجم‌های درمان و اندام‌های در معرض خطر می‌پردازند. بنابراین، تعیین دقیق حجم‌های درمان شامل: حجم ریشه‌ی تومور (Gross tumor volume) GTV، حجم هدف بالینی (Clinical tumor volume) CTV و حجم هدف طراحی (Planning target volume) PTV امری ضروری است (۶). به طور کلی، عمل کانتورینگ و طراحی درمان (Treatment planning) در تومورهای رکتوم بر اساس تصاویر توموگرافی کامپیوتری (CT) است. با این حال، استفاده از تصاویر CT برای تعیین حجم درمان در اندام‌های لگنی دارای محدودیت‌هایی است. این محدودیت‌ها شامل: کنتراست ضعیف بین بافت‌های نرم، مصنوعات تصویری (Artifacts) به وجود آمده توسط ساختارهای استخوانی بزرگ یا پروتزهای فلزی و اثرات حجم جزئی (Partial volume effects) است (۷).

اخیراً تصویربرداری تشدید مغناطیسی (Magnetic resonance imaging) MRI با بهبود کنتراست بافت نرم، کاهش مصنوعات ساختارهای استخوانی بزرگ و بهبود وضوح کنتراست، به عنوان یک روش تکمیلی برای تصویربرداری CT عمل می‌کند (۸). تصاویر MRI برای پزشکان دید بهتری نسبت به تصاویر CT از نظر وسعت تومور و درگیری گره‌های لنفی در بافت‌های نرم فراهم می‌کنند. بنابراین، امروزه از تصاویر ترکیب شده MRI/CT برای تعیین بهتر حجم درمان استفاده می‌شود (۹).

نتایج چند مطالعه نشان داده است که حجم‌های درمان استخراج شده از تصاویر MRI/CT نسبت به تصاویر CT دارای اندازه‌ی کوچکتری هستند (۹، ۱۰). علاوه بر آن، چندین مطالعه GTV و CTV کوچکتر را بر اساس تصاویر MRI/CT گزارش کرده‌اند که می‌تواند دوز تابشی تحویلی را به OARs تحت تأثیر قرار دهد (۱۱، ۱۲). Bird و همکاران نشان دادند که تصاویر MRI/CT با محاسبه‌ی GTV کوچکتر در تومورهای آنورکتال باعث کاهش دوز تحویلی به OARs می‌شود (۱۱).

اسکن MRI را می‌توان در موقعیت درمان (Treatment position) یا موقعیت تشخیصی به دست آورد. روش ارجح برای استفاده از تصاویر MRI/CT در طراحی درمان، ترکیب MRI به دست آمده در موقعیت درمان است. با این حال، بسیاری از مراکز درمانی دارای اسکنر MRI برای اسکن بیمار در موقعیت درمان نیستند. بنابراین استفاده از تصاویر MRI تشخیصی برای ترکیب با تصاویر CT در مراکز درمانی، امری رایج می‌باشد؛ با توجه به این موضوع، ارزیابی تأثیر این تصاویر بر فرایندهای کانتورینگ و طراحی درمان می‌توان از

و PTV نیز انجام گردید. برای ارزیابی توزیع دوز رسیده به بافت هدف نیز، پارامترهای دوزیمتری D_{mean} (میانگین دوز رسیده به حجم هدف) $D_{95\%}$ (دوزی که میزان ۹۸ درصد حجم بافت مورد نظر را پوشش می‌دهد) و V_{45} (درصدی از حجم بافت مورد نظر که دوز ۴۵ Gy را دریافت می‌کند) برای PTV با استفاده از داده‌های نمودار توزیع دوز-حجم (DVH) محاسبه شد. همچنین شاخص‌های انطباق HI (Homogeneity index) و همگنی CI (Conformity index) با توجه به معادلات ۱ و ۲ برای PTV، محاسبه شد (۱۵، ۱۶).

$$CI: \frac{V_{45 \text{ Gy}}}{V_{PTV}} \quad (1)$$

$$HI: \frac{I_{max}}{RI} \quad (2)$$

V_{45Gy} حجم PTV است که دوز تابشی ۴۵ Gy را دریافت می‌کند، V_{PTV} حجم PTV، I_{max} ایزودوز حداکثر در هدف و RI ایزودوز مرجع است.

برای تمام متغیرهای حجمی و دوزیمتری، آزمون بررسی نرمال بودن داده‌ها انجام شد. از آنجایی که هیچ یک از پارامترها توزیع نرمال را نشان ندادند، برای مقایسه‌ی متغیرها از آزمون‌های Wilcoxon استفاده شد. تجزیه و تحلیل آماری با استفاده از نرم‌افزار SPSS نسخه‌ی ۲۲ (version 22, IBM Corporation, Armonk, NY) انجام شد و $P < 0/05$ از نظر آماری معنی‌دار بود.

یافته‌ها

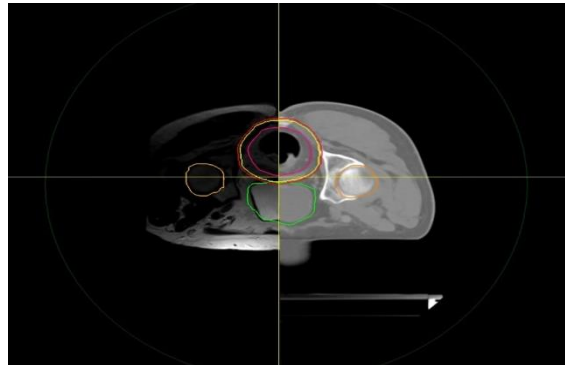
با توجه به هر دو روش تعیین حجم، جدول ۱ میانگین حجم‌های GTV، CT و PTV را نشان می‌دهند. در GTV_{CT} میانگین مقدار به طور قابل توجهی بالاتر از $GTV_{MRI/CT}$ بود ($145/00 \pm 243/00$ در مقابل $131/00 \pm 219/02$ ، $P < 0/001$). علاوه بر این، میانگین مقادیر CTV_{CT} و PTV_{CT} (به ترتیب $263/00 \pm 675/00$ و $504/00 \pm 241/00$) در مقابل میانگین مقادیر $CTV_{MRI/CT}$ و $PTV_{MRI/CT}$ (به ترتیب $263/00 \pm 675/00$ و $249/00 \pm 461/00$) به صورت معنی‌دار بالاتر بود (به ترتیب، $P < 0/001$ و $P = 0/019$) (شکل ۲).

جدول ۱. مقایسه‌ی حجم‌های درمان

| P | درمان | | حجم |
|---------|-------------------------------------|---------------------------------|-----|
| | MRI/CT انحراف معیار ± میانگین | CT انحراف معیار ± میانگین | |
| < 0/001 | 219/02 ± 131/00 | 243/00 ± 145/00 | GTV |
| < 0/001 | 461/00 ± 249/00 | 504/00 ± 241/00 | CTV |
| 0/019 | 602/00 ± 266/03 | 675/00 ± 263/00 | PTV |

حجم ریشه‌ی تومور (Gross tumor volume) GTV، حجم هدف بالینی (Clinical tumor volume) CT، حجم هدف در طراحی (Planning target volume) PTV

رادیوانکولوژی، عمل کانتورینگ بر اساس دستورالعمل‌های RTOG صورت گرفت. عمل کانتورینگ برای هر بیمار دوبار و در فاصله‌ی یک هفته، انجام شد. به دلیل اینکه فرایند کانتورینگ برای تمامی بیماران توسط یک پزشک انجام شد، جهت کاهش احتمال تأثیر یک روش کانتورینگ بر روش دیگر، کانتورینگ ابتدا بر روی تصاویر CT و در هفته‌ی بعد بر روی تصاویر MRI/CT صورت گرفت.



شکل ۱. ترکیب تصاویر CT و MRI با استفاده از الگوریتم DEFORMABLE

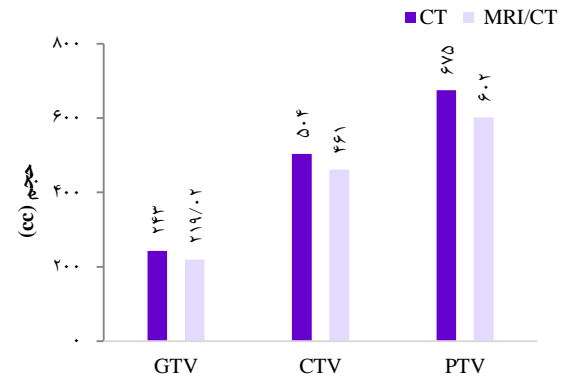
در عمل کانتورینگ، حجم‌های درمان شامل GTV، CTV و PTV و همچنین ارگان‌های در معرض خطر مانند روده کوچک، مثانه و سر استخوان‌های ران، تعیین شد.

پس از انجام فرایند کانتورینگ، طراحی درمان با دوز تجویزی ۴۵ Gy برای PTV در ۲۵ جلسه درمانی، برای تمامی بیماران انجام شد. سپس محدودیت‌های دوز-حجم برای تمام اندام‌های در معرض خطر بر اساس دستورالعمل‌های RTOG اعمال شد (۱۴). طبق این دستورالعمل‌ها، بیش از ۹۸ درصد PTV با بیش از ۹۳ درصد دوز تجویزی پوشش داده شد؛ همچنین برای اندام‌های در معرض خطر محدودیت دوز به صورت: سی‌سی $180 < \text{روده کوچک } V_{30}$ ، ۴۰ درصد دوز تجویزی V_{40} ، ۴۰ درصد دوز تجویزی V_{40} ، ۷۴۰ در طرح‌های درمان اعمال شد و در نهایت بهترین توزیع دوز محاسبه گردید. طرح‌ها با استفاده از عرض میدان (Field width) ۵ سانتی‌متر، گام (Pitch) $0/28$ تا $0/43$ و ضریب مدولاسیون (Modulation factor) ۲ تا ۳ طراحی شدند. همه طرح‌های نهایی توسط فیزیست و انکولوژیست بررسی شد و پس از تأیید، نمودار توزیع دوز-حجم (Dose-volume histogram) DVH برای تمامی حجم‌های درمان استخراج شد. برای مقایسه‌ی حجمی کانتورها، حجم‌های GTV_{CT} (GTV تعیین شده با تصاویر CT) و $GTV_{MRI/CT}$ (GTV تعیین شده با تصاویر MRI/CT) توسط نرم‌افزار طراحی درمان محاسبه شد. این مقایسه برای حجم‌های CTV

انجام داد، زیرا اطلاعات چگالی الکترون را ارائه نمی‌دهد، در نتیجه، استفاده از CT شبیه‌سازی امری ضروری است. اسکن MRI را می‌توان در موقعیت (Position) درمان یا موقعیت تشخیصی به دست آورد. روش ارجح برای استفاده از تصاویر MRI/CT در طراحی درمان، ثبت MRI به دست آمده در موقعیت درمان است. با این حال، بسیاری از مراکز درمانی دارای اسکنر MRI برای اسکن بیمار در موقعیت درمان نیستند. در این مطالعه از الگوریتم DEFORMABLE برای ترکیب تصاویر MRI تشخیصی با CT شبیه‌سازی استفاده شد (شکل ۱). حجم‌های هدف تعیین شده مبتنی بر تصاویر MRI/CT و تصاویر CT مقایسه شدند و سپس دوز تحویل شده به هدف، مورد تجزیه و تحلیل قرار گرفت. در مطالعه‌ای که توسط White و همکاران انجام شد، میانگین حجم تومورهای رکتوم در تصاویر MRI کوچک‌تر از آنچه در CT بود، محاسبه گردید (۱۸).

تخمین دقیق‌تر حجم‌های هدف می‌تواند منجر به تحویل دوز مناسب‌تر به بافت هدف شود. با این حال، نتایج مطالعات ممکن است با توجه به نوع تکنیک پرتودرمانی استفاده شده، متفاوت باشد. بر اساس جستجوی نویسندگان، مطالعه‌ای برای ارزیابی کانتورینگ مبتنی بر تصاویر MRI/CT در بیماران مبتلا به سرطان رکتوم برای طرح‌های درمان توموترایی ماریجی انجام نشده است. در نتیجه، طرح‌های درمان توموترایی برای مقایسه‌ی هر دو روش کانتورینگ در مطالعه‌ی حاضر مورد تجزیه و تحلیل قرار گرفت.

طبق نتایج این مطالعه، GTV، CTV و PTV‌های ترسیم شده مبتنی بر CT شبیه‌سازی، به طور قابل توجهی بزرگتر از حجم‌هایی بود که مبتنی بر تصاویر MRI/CT ترسیم شده بودند. مطالعه‌ی حاضر نشان داد، همانطور که در مطالعات قبلی بیان شد (۱۰، ۱۹)، CT به طور قابل توجهی حجم هدف در سرطان رکتوم را بیش از حد برآورد می‌کند (جدول ۱). این موضوع ممکن است به دلیل کنتراست ضعیف بافت نرم در CT باشد، که منجر به تعریف حجم‌های بزرگ‌تر در تلاش برای پوشش کامل منطقه‌ی درگیر تومور می‌شود.



شکل ۲. مقایسه‌ی میانگین حجم‌های درمان مبتنی بر CT و MRI/CT

حجم ریشه‌ی تومور (GTV (Gross tumor volume), حجم هدف بالینی (CTV (Clinical tumor volume), حجم هدف در طراحی (PTV (Planning target volume)

جدول ۲، نتایج پارامترهای $D_{45\%}$ ، V_{45} ، D_{mean} و CI و HI را برای طرح‌های مبتنی بر CT و طرح‌های مبتنی بر MRI/CT نشان می‌دهد. مشخص شد که میانگین مقدار HI در طرح‌های مبتنی بر CT به‌طور معنی‌داری بیشتر از طرح‌های مبتنی بر MRI/CT بود ($P = 0/05$). علاوه بر این، مقدار میانگین برای پارامترهای CI و D_{mean} در PTV_{CT} به طور قابل توجهی کمتر از $PTV_{MRI/CT}$ بود. همچنین در پارامترهای $D_{45\%}$ و V_{45} ، طرح‌های مبتنی بر تصاویر MRI/CT میانگین بالاتری نسبت به طرح‌های مبتنی بر تصاویر CT، نشان دادند که این اختلاف از نظر آماری معنی‌دار بود (به ترتیب، $P = 0/002$ و $P = 0/019$).

بحث

با توجه به محدودیت‌های CT، در سال‌های اخیر، استفاده از تصویربرداری MRI برای طراحی درمان رایج‌تر شده است. کنتراست بهتر بافت نرم، کاهش آرتیفکت‌های ساختارهای استخوانی بزرگ و وضوح کنتراست بهتر، برخی از مزایای MRI نسبت به CT است (۱۷). با این حال، محاسبات دوزیمتری را نمی‌توان بر روی تصویر MRI

جدول ۲. مقایسه‌ی متغیرهای دوزیمتری

| P | MRI/CT | CT | متغیر | ارگان |
|-----------|----------------------------|----------------------------|-----------------|-------|
| | انحراف معیار \pm میانگین | انحراف معیار \pm میانگین | | |
| $< 0/001$ | $462/00 \pm 99/00$ | $4613/00 \pm 79/00$ | Dmean (Gy) | PTV |
| $0/019$ | $4468/09 \pm 35/21$ | $4419/33 \pm 62/59$ | $D_{45\%}$ (Gy) | |
| $0/002$ | $99/09 \pm 0/69$ | $97/76 \pm 0/88$ | V_{45} (%) | |
| $0/005$ | $1/06 \pm 0/02$ | $1/08 \pm 0/03$ | HI | |
| $0/042$ | $92/00 \pm 8/00$ | $90/00 \pm 11/00$ | CI (%) | |

حجم هدف در طراحی (PTV (Planning target volume), Dmean (میانگین دوز رسیده به حجم هدف)، شاخص انطباق (CI (Conformity index), شاخص همگنی HI (Homogeneity index)

یافته‌ها نشان داد که ممکن است بتوان طراحی‌های ایمن‌تری را با استفاده از ترکیب تصاویر MRI تشخیصی با تصاویر شبیه‌سازی CT نسبت به طرح‌های مبتنی بر CT تعریف کرد. توجه به این نکته ضروری است که مطالعه‌ی ما دارای محدودیت‌هایی می‌باشد. اولین محدودیت، تعداد کم بیماران بود که پیشنهاد می‌شود مطالعات بعدی در این زمینه بر روی تعداد بیشتری از بیماران انجام شود. دوم اینکه فاصله‌ی یک روزه بین سی‌تی‌اسکن و ام‌آرآی ممکن است باعث تغییر در حجم تومور شود. علاوه بر آن، در این مطالعه کانتورینگ بیماران توسط یک رادیوانکولوژیست انجام شد که بهتر است توسط دو یا چند متخصص به طور جداگانه انجام شود.

نتیجه‌گیری

نتایج این مطالعه نشان داد که در فرایند پرتودرمانی به وسیله‌ی توموتراپی ماریچی، کانتورینگ مبتنی بر تصاویر MRI/CT می‌تواند حجم هدف کوچک‌تری را در مقایسه با کانتورینگ مبتنی بر CT تخمین بزند. علاوه بر این، طرح‌های درمان تنظیم شده بر اساس تصاویر MRI/CT می‌تواند پوشش دوز مناسب‌تری را برای بافت هدف ایجاد کند.

تشکر و قدردانی

این مطالعه، برگرفته از پایان‌نامه‌ی کارشناسی ارشد به شماره طرح ۳۴۰۱۲۹ و کد اخلاق IR.MUI.MED.REC.1401.052 می‌باشد که توسط دانشگاه علوم پزشکی اصفهان مورد حمایت مالی قرار گرفت. بدین وسیله، از تمامی کارکنان بخش پرتودرمانی بیمارستان سیدالشهدا اصفهان و همچنین مرکز تصویربرداری جم اصفهان بابت همکاری‌های لازم جهت انجام این طرح سپاسگزاری می‌گردد.

تعیین صحیح حجم‌های هدف برای دستیابی به توزیع بهتر دوز در حجم درمان و کاهش دوز به OAR ضروری است. در نتیجه، می‌توان انتظار داشت که دوز به دست آمده توسط OAR به دلیل حجم کمتر PTV در طرح‌های درمان مبتنی بر MRI/CT کاهش یابد. مطالعه‌ی حاضر همچنین روش‌های کانتورینگ مبتنی بر CT و مبتنی بر MRI/CT را بر اساس پارامترهای دوزیمتری مقایسه کرد. نتایج نشان داد که پارامترهای HI و CI به طور قابل‌توجهی در $PTV_{MRI/CT}$ در مقایسه با PTV_{CT} بهبود یافته‌اند. علاوه بر این، $D_{95\%}$ ، V_{50} و D_{mean} در $PTV_{MRI/CT}$ به طور قابل‌توجهی بالاتر از PTV_{CT} بود اگرچه دوز تجویزی برای همه‌ی طرح‌های درمان یکسان بود (جدول ۲). به نظر می‌رسد افزایش در پارامترهای دوزیمتری می‌تواند با بهبود پارامترهای HI و CI مرتبط باشد. افزایش مقدار پارامترهای $D_{95\%}$ ، V_{50} و D_{mean} در PTV می‌تواند باعث کاهش خطر عود مجدد در محل تومور شود؛ که این موضوع می‌تواند ضرورتی برای انجام مطالعات پیش‌رو باشد. پیشنهاد می‌شود که مطالعات بعدی به بررسی تأثیر رادیوبیولوژیک تصاویر MRI/CT بر روی فرایند درمان بپردازند.

با توجه به نتایج، روش کانتورینگ مبتنی بر MRI/CT نتایج بهتری نسبت به برنامه‌ریزی مبتنی بر CT از نظر انطباق دوز و همگنی دوز در PTV بدست می‌آورد. در مطالعه‌ی Bird و همکاران مشخص شد که تصاویر MRI ترکیب شده با تصاویر CT علاوه بر کاهش حجم‌های درمان، باعث کاهش دوز رسیده به ارگان‌های در معرض خطر بشود. این مطالعه می‌تواند نتایج مطالعه‌ی ما را مبنی بر بهبود فرایند طراحی درمان به واسطه‌ی MRI تشخیصی، مورد تأیید قرار دهد (۱۱).

References

1. Siegel RL, Miller KD, Goding Sauer A, Fedewa SA, Butterly LF, Anderson JC, et al. Colorectal cancer statistics, 2020. *CA Cancer J Clin* 2020; 70(3): 145-64.
2. Sung H, Ferlay J, Siegel RL, Laversanne M, Soerjomataram I, Jemal A, et al. Global Cancer Statistics 2020: GLOBOCAN Estimates of Incidence and Mortality Worldwide for 36 Cancers in 185 Countries. *CA Cancer J Clin* 2021; 71(3): 209-49.
3. Kye BH, Cho HM. Coloproctology Overview of Radiation Therapy for Treating Rectal Cancer. *Ann Coloproctol* 2014; 30(4): 165-74.
4. Joye I, Haustermans K. Early and late toxicity of radiotherapy for rectal cancer. *Recent Results Cancer Res* 2014; 203: 189-201.
5. Yu M, Jang HS, Jeon DM, Cheon GS, Lee HC, Chung MJ, et al. Dosimetric evaluation of Tomotherapy and four-box field conformal radiotherapy in locally advanced rectal cancer. *Radiat Oncol J* 2013; 31(4): 252-9.
6. Roeder F, Meldolesi E, Gerum S, Valentini V, Rödel C. Recent advances in (chemo-) radiation therapy for rectal cancer: a comprehensive review. *Radiat Oncol* 2020; 15(1): 262.
7. Kuran S, Ozin Y, Nessar G, Turhan N, Sasmaz N. Is endorectal ultrasound still useful for staging rectal cancer. *Eur Rev Med Pharmacol Sci* 2014; 18(19): 2857-62.
8. Metcalfe P, Liney GP, Holloway L, Walker A, Barton M, Delaney GP, et al. The potential for an enhanced role for MRI in radiation-therapy treatment planning. *Technol Cancer Res Treat* 2013; 12(5): 429-46.
9. Đan I, Petrović B, Erak M, Nikolić I, Lučić S. Radiotherapy treatment planning: benefits of CT-MR image registration and fusion in tumor volume delineation. *Vojnosanit Pregl* 2013; 70(8): 735-9.
10. Tan J, Joon DL, Fitt G, Wada M, Joon ML, Mercuri A, et al. The utility of multimodality imaging with

- CT and MRI in defining rectal tumour volumes for radiotherapy treatment planning : a pilot study. *J Med Imaging Radiat Oncol* 2010; 54(6): 562-8.
11. Bird D, Nix MG, Mccallum H, Teo M, Gilbert A, Casanova N, et al. The benefit of MR-only radiotherapy treatment planning for anal and rectal cancers : A planning study. *J Appl Clin Med Phys* 2021; 22(11): 41-53.
 12. Gwynne S, Mukherjee S, Webster R, Spezi E, Staffurth J, Coles B, et al. Imaging for target volume delineation in rectal cancer radiotherapy - a systematic review. *Clin Oncol (R Coll Radiol)* 2012; 24(1): 52-63.
 13. Oh S, Kim S. Deformable image registration in radiation therapy. *Radiat Oncol J* 2017; 35(2): 101-11.
 14. Myerson RJ, Garofalo MC, El Naqa I, Abrams RA, Apte A, Bosch WR, et al. Elective clinical target volumes for conformal therapy in anorectal cancer: a radiation therapy oncology group consensus panel contouring atlas. *Int J Radiat Oncol Biol Phys* 2009; 74(3): 824-30.
 15. Shaw E, Kline R, Gillin M, Souhami L, Hirschfeld A, Dinapoli R, et al. Radiation Therapy Oncology Group: radiosurgery quality assurance guidelines. *Int J Radiat Oncol Biol Phys* 1993; 27(5): 1231-9.
 16. Feuvret L, Noël G, Mazon JJ, Bey P. Conformity index: A review. *Int J Radiat Oncol Biol Phys* 2006; 64(2): 333-42.
 17. Wang YY, Zhe H. Clinical application of multimodality imaging in radiotherapy treatment planning for rectal cancer. *Cancer Imaging* 2013; 13(4): 495-501.
 18. White I, Hunt A, Bird T, Settatee S, Soliman H, Mcquaid D, et al. Interobserver variability in target volume delineation for CT/MRI simulation and MRI-guided adaptive radiotherapy in rectal cancer. *Br J Radiol* 2021; 94(1128): 20210350.
 19. O'Neill BDP, Salerno G, Thomas K, Tait DM, Brown G. MR vs CT imaging: Low rectal cancer tumour delineation for three-dimensional conformal radiotherapy. *Br J Radiol* 2009; 82(978): 509-13.

Comparison of Fused MRI/CT-Based Contouring and CT-Based Contouring in Helical Tomotherapy for Rectal Cancer

Baranoosh Rahmani¹, Daryoush Shahbazi-Gahrouei², Mahnaz Roayaei³

Original Article

Abstract

Background: Due to the limitations of CT imaging, it is necessary to use magnetic resonance imaging (MRI) as a complementary method in the treatment planning process. This study aimed to compare contouring and treatment planning based on MRI/CT images with contouring and treatment planning based on CT images in the treatment of rectal cancer using helical tomotherapy.

Methods: In this prospective study, 12 patients with rectal cancer underwent MRI diagnostic imaging and CT imaging was also performed at an interval of one day. The contouring process was performed for each patient based on both methods. After that, a dose of 45 Gy was delivered to the planning target volume (PTV). Finally, the size of the treatment volumes and the parameters Dmean, V₄₅, HI, CI, and D_{98%} were extracted and compared from the treatment planning system.

Findings: CT-based contouring method compared to MRI/CT-based method showed higher averages for treatment volumes. In addition, in CT-based plans compared to MRI/CT-based plans, the average CI, V₄₅, and D_{98%} were significantly lower and the average HI was significantly higher.

Conclusion: The results of this study show that contouring based on MRI/CT images can estimate the size of treatment volumes smaller than contouring based on CT. Also, treatment plans based on MRI/CT images can provide more appropriate dose coverage for PTV.

Keywords: Rectal cancer; Helical tomotherapy; Magnetic resonance imaging; Computed tomography

Citation: Rahmani B, Shahbazi-Gahrouei D, Roayaei M. **Comparison of Fused MRI/CT-Based Contouring and CT-Based Contouring in Helical Tomotherapy for Rectal Cancer.** J Isfahan Med Sch 2023; 41(708): 89-95.

1- MSc Student, Department of Medical Physics, School of Medicine, Isfahan University of Medical Sciences, Isfahan, Iran

2- Professor, Department of Medical Physics, School of Medicine, Isfahan University of Medical Sciences, Isfahan, Iran

3- Associate Professor, Department of Radiation Oncology, School of Medicine, Isfahan University of Medical Sciences, Isfahan, Iran

Corresponding Author: Daryoush Shahbazi-Gahrouei, Professor, Department of Medical Physics, School of Medicine, Isfahan University of Medical Sciences, Isfahan, Iran; Email: shahbazi@med.mui.ac.ir