

بررسی مقایسه‌ای اثر متیل سلولز ۲/۵ درصد و کلرور سدیم ۵ درصد در درمان ادم قرنیه بعد از عمل جراحی کاتاراکت به روش فیکو

حمید فشارکی^۱، سید علی اکبر مرتضوی^۱، فرهاد سهرابی^۲

مقاله پژوهشی

چکیده

مقدمه: هدف از انجام این مطالعه، مقایسه‌ی تأثیر کلرور سدیم ۵ درصد و متیل سلولز ۲/۵ درصد در درمان ادم قرنیه بعد از عمل جراحی کاتاراکت به روش فیکو امولسیفیکاسیون بود.

روش‌ها: طی یک مطالعه‌ی کارآزمایی بالینی، ۷۰ چشم تحت عمل جراحی فیکو امولسیفیکاسیون که بعد از عمل دچار ادم قرنیه شدند، در دو گروه ۳۵ تایی توزیع شدند. ضخامت قرنیه در مرکز و در فاصله‌ی ۲/۵ میلی‌متری از تمپورال سمت انسیزویون فیکو، قبل از عمل اندازه‌گیری شد. در گروه اول، قطره‌ی کلرور سدیم ۵ درصد و در گروه دوم قطره‌ی متیل سلولز ۲/۵ درصد هر سه ساعت تجویز شد و در روزهای اول، چهارم، هشتم، پانزدهم و سی‌ام بعد از عمل، ضخامت قرنیه در دو محل دوباره اندازه‌گیری و مقایسه گردید.

یافته‌ها: اختلاف معنی‌داری در کاهش ضخامت قرنیه بین دو گروه متیل سلولز و کلرور سدیم مشاهده نگردید، اما سرعت کاهش ادم در دو گروه متفاوت بود؛ به طوری که در روز چهارم بعد از درمان، کاهش ادم قرنیه در گروه کلرور سدیم به مقدار ۵/۰۰ درصد و در گروه متیل سلولز به میزان ۱۲/۱۹ درصد بود و دو گروه، اختلاف معنی‌داری داشتند ($P < 0/001$).

نتیجه‌گیری: استفاده از قطره‌ی متیل سلولز در درمان ادم قرنیه بعد از عمل جراحی کاتاراکت، منجر به کاهش ادم قرنیه در مدت زمان کوتاه‌تر نسبت به قطره‌ی کلرور سدیم ۵ درصد می‌گردد و بنابراین، استفاده از آن مشروط به عدم وجود تداخل دارو و عوارض، جهت درمان ادم قرنیه توصیه می‌گردد.

واژگان کلیدی: ادم قرنیه، فیکو امولسیفیکاسیون، متیل سلولز، کلرور سدیم

ارجاع: فشارکی حمید، مرتضوی سید علی اکبر، سهرابی فرهاد. بررسی مقایسه‌ای اثر متیل سلولز ۲/۵ درصد و کلرور سدیم ۵ درصد در درمان ادم

قرنیه بعد از عمل جراحی کاتاراکت به روش فیکو. مجله دانشکده پزشکی اصفهان ۱۳۹۵؛ ۳۴ (۳۹۲): ۸۶۵-۸۷۰

مقدمه

کدورت کریستالین لنز یا کاتاراکت، یکی از شایع‌ترین علل نابینایی در افراد مسن است که چند علتی است و همچنان به صورت کامل شناخته نشده است. با افزایش سن، بر وزن و ضخامت عدسی افزوده می‌شود و پروتئین‌های لنز دچار تغییراتی می‌گردند (۱).

کاتاراکت سنی به سه گروه اصلی تقسیم می‌شود که شامل کاتاراکت نوکلئر، کورتیکال و ساب کپسولار خلفی می‌باشد. تنها درمان بیماری کاتاراکت، جراحی است که به دو روش داخل کپسولی و خارج کپسولی انجام می‌گیرد. روش داخل کپسولی، برداشتن کامل عدسی همراه با کپسول است و امروزه به ندرت انجام می‌شود و در مقایسه با

روش خارج کپسولی، با عوارض بیشتری همراه است (۲). عمل جراحی خارج کپسولی به روش فیکو امولسیفیکاسیون، شایع‌ترین و متداول‌ترین راه درمان کاتاراکت است که با روش قدیمی متفاوت می‌باشد و در آن لنز به صورت کامل خارج می‌گردد و برای خروج لنز، نیاز به انسزویون بزرگ‌تری است. در روش فیکو امولسیفیکاسیون، امواج اولتراسوند برای قطعه قطعه کردن لنز به کار گرفته می‌شود که حاصل آن به دلیل کوچک بودن اندازه‌ی برش، عوارض مربوط به آن کاهش می‌یابد و بیمار بازتوانی سریع‌تری خواهد داشت (۱). جراحی کاتاراکت، همانند سایر جراحی‌ها، دارای عوارضی است که یکی از این عوارض ادم قرنیه بعد از عمل کاتاراکت است. ادم

۱- دانشیار، گروه چشم‌پزشکی، دانشکده‌ی پزشکی، دانشگاه علوم پزشکی اصفهان، اصفهان، ایران

۲- دستیار، گروه چشم‌پزشکی، دانشکده‌ی پزشکی، دانشگاه علوم پزشکی اصفهان، اصفهان، ایران

نویسنده‌ی مسؤؤل: فرهاد سهرابی

۵ درصد یا متیل سلولز ۲/۵ درصد قرار گرفت و بیماران بعدی، به طور متناوب در دو گروه توزیع شدند تا حجم نمونه به تعداد لازم رسید.

روش کار بدین صورت بود که پس از اخذ مجوز از کمیته‌ی اخلاق پزشکی دانشگاه علوم پزشکی اصفهان و انجام هماهنگی‌های لازم، بیماران مراجعه کننده به بیمارستان فیض جهت انجام عمل کاتاراکت قبل از عمل، به لحاظ بالینی ارزیابی شدند و از آن‌ها آزمایش High-resolution optical coherence tomography (HROCT) (ریدلبرگ ساخت کشور آلمان) به عمل آمد و ضخامت مرکز و ۲/۵ میلی‌متری از لیمبوس تمپورال سمت انسزویون فیکو سنجیده شد. HROCT قادر است تماس با قرنیه‌ی بیمار، ضخامت آن را مشخص نماید. نحوه‌ی گرفتن عکس به این صورت بود که پس از توجه بیمار و بستن پیشانی‌بند، دوربین به سمت چشم او حرکت می‌کرد تا جایی که تصویر Optical coherence tomography (OCT) در مرز قرنیه ظاهر شود. اگر فاصله‌ی دوربین با چشم بیمار زیاد باشد، به دلیل عدم فوکوس، این نقطه در OCT دیده نمی‌شود.

تمام بیماران با روش تمپورال عمل شدند و روز پس از عمل، دوباره HROCT انجام شد و افرادی که ضخامت قرنیه‌ی آن‌ها به میزان ۵۰ میکرون یا بیشتر افزایش یافته بود، به روش پیش گفته، در یکی از دو گروه مورد مطالعه توزیع شدند.

گروه اول، کلرور سدیم ۵ درصد (سینا دارو، ایران) که به صورت ویال‌های ۱۵ میلی‌لیتری بود، دریافت نمودند و گروه دوم با متیل سلولز ۲/۵ درصد (عالی پیام، ایران) که به شکل ویال‌های ۱۵ میلی‌لیتری بود، درمان شدند. دارو در هر دو گروه، هر سه ساعت در طول ساعات بیداری استفاده شد و در روزهای چهارم، هشتم، پانزدهم و سی‌ام پس از عمل، بار دیگر HROCT برای هر دو گروه انجام شد.

داده‌های به دست آمده، در پایان وارد نرم‌افزار SPSS نسخه‌ی ۲۳ (version 23, SPSS Inc., Chicago, IL) شد و با آزمون‌های آماری χ^2 (جهت مقایسه‌ی داده‌های کیفی)، آزمون t (جهت مقایسه داده‌های کمی بین دو گروه) و آزمون Repeated measures ANOVA. مورد تجزیه و تحلیل قرار گرفت.

یافته‌ها

در این مطالعه، ۷۰ چشم تحت عمل مبتلا به ورم قرنیه مورد مطالعه و بررسی قرار گرفتند. در جدول ۱، توزیع متغیرهای دموگرافیک بیماران دو گروه آمده است. میانگین سن دو گروه دریافت کننده‌ی کلرور سدیم و متیل سلولز طبق آزمون t، اختلاف معنی‌داری نداشت ($P = ۰/۰۶۰$). در گروه کلرور سدیم ۱۵ نفر (۴۲/۹ درصد) و در گروه متیل سلولز ۱۴ نفر (۴۰/۰ درصد) مرد بودند. طبق آزمون χ^2 اختلاف معنی‌داری بین دو گروه دیده نشد ($P = ۰/۸۱۰$). چشم تحت

قرنیه، می‌تواند بلافاصله بعد از عمل اتفاق بیفتند که به دلیل مجموعه‌ای از دلایل می‌باشد، مانند ترومای مکانیکی، جراحی طول کشیده، صدمه به دلیل مواد شیمیایی، التهاب و استفاده از قدر بالای اولتراسوند که می‌تواند باعث اختلال در عملکرد سلول‌های اندوتل و افزایش ضخامت قرنیه را به دنبال داشته باشد (۶، ۷-۱).

در درمان ادم قرنیه بعد از عمل جراحی کاتاراکت، محلول‌های هایپرتونیک مانند کلرور سدیم ۵ درصد می‌تواند علائم را در یک بیمار با ادم متوسط بهبود بخشد. این دارو با جذب آب به دلیل خاصیت هایپرتونیک، باعث کاهش ادم و رضایت بیماران می‌گردد (۵-۸، ۲). همچنین، متیل سلولز به دلیل جاذب آب بودن و خاصیت کشش سطحی، می‌تواند به عنوان یک عامل کاهش دهنده‌ی ادم مطرح شود. یکی از خواص این ماده، نگهداری آب است که با ظرفیت بالای جذب آب، می‌تواند باعث حفظ سطح اپیتیک شود و این خاصیت، موجب می‌گردد که حالت چروک و دلمه پیدا نکند (۷-۶). در عین حال، مطالعه‌ای که تأثیر کلرور سدیم ۵ درصد و متیل سلولز ۲/۵ درصد را در درمان ادم قرنیه بررسی کرده باشد، یافت نشد. از این رو، مطالعه‌ی حاضر با هدف مقایسه‌ی تأثیر متیل سلولز ۲/۵ درصد با کلرور سدیم ۵ درصد در درمان ادم قرنیه بعد از عمل کاتاراکت انجام شد.

روش‌ها

این مطالعه، یک مطالعه‌ی کارآزمایی بالینی است که در سال ۱۳۹۴ در مرکز آموزشی- درمانی فیض اصفهان به انجام رسید. جامعه‌ی آماری مورد مطالعه، بیماران مبتلا به کاتاراکت سنی مراجعه کننده به درمانگاه چشم‌پزشکی این مرکز در سال ۱۳۹۴ بودند.

معیارهای ورود به مطالعه شامل ابتلا به کاتاراکت سنی بالای ۶۰ سال، عدم وجود اعمال جراحی قبلی، عدم وجود سابقه‌ی گلوکوم و فشار داخل چشمی کمتر از ۲۱، عدم ابتلا به بیماری فوکس و موافقت بیمار برای شرکت در مطالعه بود. همچنین، مقرر گردید بیمارانی که در روزهای بعد از عمل جهت معاینه و تعیین ادم قرنیه مراجعه نمی‌کنند، از مطالعه خارج شوند.

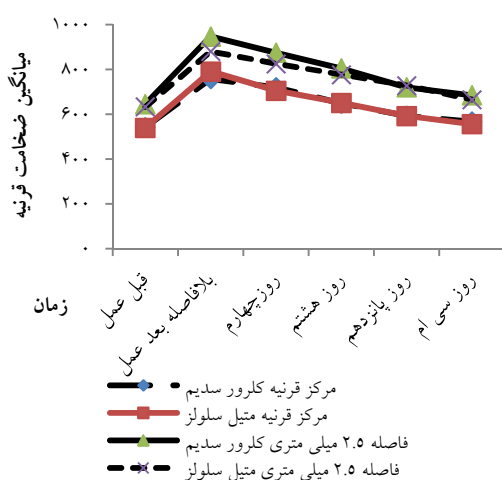
حجم نمونه‌ی مورد نیاز مطالعه با استفاده از فرمول برآورد حجم نمونه جهت مقایسه‌ی دو میانگین و با در نظر گرفتن سطح اطمینان ۹۵ درصد، توان آزمون ۸۰ درصد، به تعداد ۳۴ چشم در هر گروه برآورد گردید که جهت اطمینان بیشتر، ۳۵ چشم در هر گروه مورد مطالعه قرار گرفتند.

روش تصادفی‌سازی نمونه‌ها بدین صورت بود که اولین نفری که از روز شروع مطالعه به دلیل ادم چشم‌گیر قرنیه‌ی ناشی از عمل کاتاراکت به روش فیکو امولسیفیکاسیون مراجعه نمود، به روش قرعه‌کشی در یکی از دو گروه دریافت کننده‌ی قطره‌ی کلرور سدیم

جدول ۱. توزیع متغیرهای دموگرافیک و عمومی در دو گروه

متغیر	گروه	کلرور سدیم	متیل سلولز	مقدار P
سن (سال) (میانگین \pm انحراف معیار)		66/1 \pm 10/1	70/7 \pm 10/6	0/060
جنسیت	مرد	15 (42/9)	14 (40/0)	0/810
[تعداد (درصد)]	زن	20 (57/1)	21 (60/0)	
چشم تحت عمل	راست	18 (51/4)	20 (57/1)	0/630
[تعداد (درصد)]	چپ	17 (48/6)	15 (42/9)	

نشده. در شکل ۱، میانگین ضخامت قرنیه از قبل عمل تا روز سی‌ام در دو گروه آمده است.



شکل ۱. میانگین ضخامت مرکزی قرنیه از قبل از عمل تا ۳۰ روز بعد از عمل در دو گروه

عمل در ۱۸ نفر (۵۱/۴ درصد) از گروه کلرور سدیم و ۲۰ نفر (۵۷/۱ درصد) از گروه متیل سلولز چشم راست بود و اختلاف معنی‌داری بین دو گروه دیده نشد ($P = 0/630$).

در جدول ۲، میانگین و انحراف معیار ضخامت قرنیه در مرکز و در فاصله‌ی ۲/۵ میلی‌متری از لیمبوس تمپورال سمت انسزیون فیکو از قبل از عمل تا ۳۰ روز بعد از عمل آمده است. بر حسب آزمون t، میانگین ضخامت قرنیه در مرکز و در فاصله‌ی ۲/۵ میلی‌متری لیمبوس تمپورال سمت انسزیون فیکو، در هیچ یک از زمان‌های مورد بررسی، اختلاف معنی‌داری نداشت، اما ضخامت قرنیه در مرکز و در فاصله‌ی ۲/۵ میلی‌متری از لیمبوس تمپورال سمت انسزیون فیکو در هر دو گروه، بعد از عمل افزایش و سپس، به مرور زمان کاهش یافت و در روز سی‌ام به حدود مقادیر قبل از عمل رسید.

انجام آزمون Repeated measures ANOVA نیز نشان داد که ضخامت قرنیه در طی دوره‌ی درمان در هر دو گروه دریافت‌کننده‌ی کلرور سدیم و متیل سلولز، روند کاهشی معنی‌داری داشت، اما مقدار کاهش در دو گروه مشابه بود و تفاوت معنی‌داری بین دو گروه دیده

جدول ۲. میانگین و انحراف معیار ضخامت قرنیه از قبل از عمل تا ۳۰ روز بعد از عمل در دو گروه

زمان	ضخامت قرنیه در مرکز			ضخامت قرنیه در فاصله‌ی ۲/۵ میلی‌متری از لیمبوس تمپورال سمت انسزیون فیکو		
	کلرور سدیم	متیل سلولز	مقدار *P	کلرور سدیم	متیل سلولز	مقدار *P
قبل از عمل	541/8 \pm 64/8	539/3 \pm 33/6	0/840	645/4 \pm 44/1	632/8 \pm 63/8	0/340
بعد از عمل	757/1 \pm 134/2	790/7 \pm 126/6	0/290	946/5 \pm 145/1	950/7 \pm 105/8	0/890
روز چهارم	720/3 \pm 162/8	704/8 \pm 87/4	0/350	874/7 \pm 122/4	857/2 \pm 90/6	0/500
روز هشتم	648/0 \pm 92/3	650/7 \pm 90/4	0/900	804/4 \pm 100/1	776/3 \pm 138/8	0/340
روز پانزدهم	592/9 \pm 57/2	592/1 \pm 48/7	0/950	720/1 \pm 66/5	728/0 \pm 55/6	0/590
روز سی‌ام	567/1 \pm 46/1	555/5 \pm 33/4	0/230	684/5 \pm 51/9	664/7 \pm 46/1	0/100
مقدار **P	< 0/001	< 0/001	0/510***	< 0/001	< 0/001	0/420***

* اختلاف میانگین دو گروه در هر زمان بر حسب آزمون t

** میانگین تغییرات درون هر گروه بر حسب آزمون Repeated measures ANOVA

*** میانگین تغییرات بین دو گروه بر حسب آزمون Repeated measures ANOVA

پیش‌گیری و درمان این عارضه می‌باشد، اما مطالعات نشان داده است که کلرور سدیم هایپرتونیک، تأثیر نسبی در درمان ادم قرنیه متعاقب عمل جراحی کاتاراکت دارد.

با توجه به خواص فیزیکیوشیمیایی متیل سلولز و کم عارضه بودن آن، به نظر می‌رسد استفاده از این ماده بتواند تأثیر بیشتری در درمان این عارضه داشته باشد.

برابر نتایج مطالعه‌ی حاضر، هر چند هر دو داروی متیل سلولز و کلرور سدیم در کاهش ادم قرنیه تأثیر مشابهی داشتند، اما سرعت کاهش ادم در دو گروه متفاوت بود؛ به طوری که این کاهش در روز چهارم در گروه متیل سلولز بیشتر بود. همچنین، ضخامت قرنیه در فاصله‌ی ۲/۵ میلی‌متری لیمبوس تمپورال سمت انسزیون فیکو نیز در روز چهارم در گروه متیل سلولز کاهش بیشتری داشت؛ هر چند که درصد کاهش اختلاف معنی‌داری نداشت. از این رو، می‌توان نتیجه‌گیری نمود که استفاده از متیل سلولز با کاهش ادم در زمان کوتاه‌تری همراه می‌باشد. به عبارت دیگر، در روز چهارم بعد از عمل، درصد کاهش ادم قرنیه در گروه متیل سلولز ۱۲/۱۹ درصد، اما در گروه کلرور سدیم، ۰/۵۰ درصد بود.

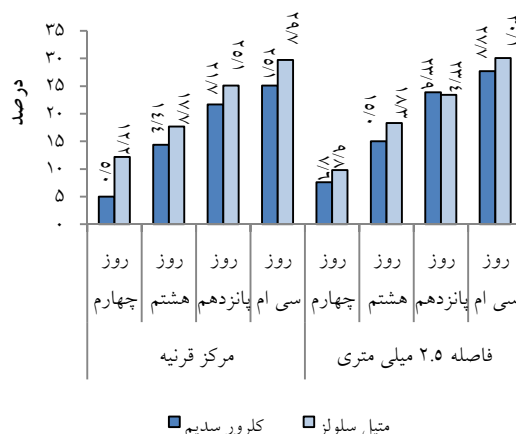
قابل ذکر است کاهش زود هنگام ادم قرنیه، باعث اثرات مثبت روحی- روانی برای بیمار و شفافیت قرنیه باعث ارزیابی دقیق‌تری از رآکسیون اتاق قدامی در صورت شروع اندوفتالمیت دارد (۱).

با توجه به خواص فیزیکیوشیمیایی متیل سلولز و کم عارضه بودن آن، استفاده از این ماده در سایر اعمال جراحی چشمی مورد بررسی قرار گرفته است. به عنوان مثال، در مطالعه‌ی Kiss و همکاران، ۹۰ چشم تحت عمل جراحی کاتاراکت به روش فیکو امولسیفیکاسیون در دو گروه ۴۵ تایی توزیع شدند. جهت پیش‌گیری از ادم قرنیه در گروه اول از ژل متیل سلولز + محلول رینگر و در گروه دوم، محلول سدیم کوندروئیتین سولفات + سدیم هیالورنات استفاده شد و بیماران تا ۳ ماه بعد از عمل تحت پی‌گیری قرار گرفتند؛ تفاوت معنی‌داری بین دو گروه از نظر تعداد سلول‌های اندوتلیال دیده نشد. استفاده از این دارو به اندازه‌ی کوندروئیتین سولفات و سدیم هیالورنات مؤثر بوده است (۷).

در مطالعه‌ی Lin و Boehnke، استفاده از متیل سلولز تأثیر معنی‌داری در بهبود زخم قرنیه نسبت به گروه شاهد داشت (۸). در مطالعه‌ی کنگری و همکاران از دانشگاه شهید بهشتی، اثرات متیل سلولز ساخت ایران و یک شرکت فرانسوی در درمان سندرم چشم خشک به عنوان قطره‌ی اشک مصنوعی مقایسه شد که تأثیر دو دارو مشابه بود (۹).

Mahsud و همکاران، اثر متیل سلولز و هیالورنات سدیم در افزایش فشار داخل چشمی بعد از عمل کاتاراکت مقایسه و مشاهده

در شکل ۲، درصد کاهش ادم قرنیه از روز چهارم تا سی‌ام نسبت به روز اول (آغاز مداخله) آمده است. بر این اساس، در روز چهارم بعد از درمان، کاهش ادم قرنیه در گروه کلرور سدیم به مقدار ۵/۰۰ درصد و در گروه متیل سلولز به میزان ۱۲/۱۹ درصد بود و اختلاف معنی‌داری میان دو گروه وجود داشت ($P < 0/001$). مقدار کاهش ادم قرنیه در روزهای هشتم، پانزدهم و سی‌ام نیز در گروه متیل سلولز بیشتر از کلرور سدیم بود، اما اختلاف دو گروه معنی‌دار نبود (به ترتیب $P = 0/140$ ، $P = 0/100$ و $P = 0/700$). برابر شکل ۴، درصد کاهش ادم قرنیه در فاصله‌ی ۲/۵ میلی‌متری از لیمبوس تمپورال سمت انسزیون فیکو نیز در تمامی زمان‌ها در گروه متیل سلولز بیشتر بود، اما این اختلاف معنی‌دار نبود (به ترتیب $P = 0/610$ ، $P = 0/530$ ، $P = 0/200$ و $P = 0/330$).



شکل ۲. درصد فراوانی کاهش ادم مرکزی قرنیه از روز چهارم تا سی‌ام پس از درمان در دو گروه

بحث

ورم قرنیه بعد از عمل جراحی کاتاراکت، یکی از مشکلات شایع بعد از این عمل جراحی است که علاوه بر اذیت و آزار بیمار، ممکن است منجر به بروز عوارضی همچون عفونت محل عمل و کاهش بینایی بیمار گردد (۱).

ادم، بیشتر به دلیل ترکیبی از مکانیسم‌ها ایجاد می‌شود، مانند ترومای مکانیک، جراحی طول کشیده، التهاب و افزایش فشار داخل چشمی که باعث اختلال حاد سلول‌های اندوتلیال و افزایش ضخامت قرنیه می‌گردد. به عنوان یک قانون، اگر پریفر قرنیه شفاف باشد، ادم آن با گذشت زمان بهبود می‌یابد و اگر ادم قرنیه بیش از سه ماه طول بکشد، به طور معمول بهبود نخواهد یافت و به عمل جراحی نیاز خواهد داشت (۱-۳).

تدابیر مختلفی برای درمان این عارضه ارائه شده است که استفاده از محلول‌های هایپرتونیک مانند کلرور سدیم، روش متداول جهت

این رو، استفاده از آن مشروط به عدم وجود تداخل دارو و عوارض، جهت درمان ادم قرنیه توصیه می‌گردد.

تشکر و قدردانی

مقاله‌ی حاضر حاصل پایان‌نامه دکتری تخصصی در رشته‌ی چشم‌پزشکی است که با شماره‌ی ۳۹۴۰۵۵ در حوزه‌ی معاونت پژوهش و فناوری دانشکده‌ی پزشکی دانشگاه علوم پزشکی اصفهان تصویب شد و با حمایت‌های ایشان به انجام رسید. از این‌رو، نویسندگان مقاله از ایشان سپاسگزاری می‌نمایند.

کردند که افزایش فشار داخل چشمی در دو گروه متفاوت نبود (۱۰). در مطالعه‌ی Prabhasawat و همکاران، اثر متیل سلولز با هیالورنات سدیم در تخفیف علائم خارج چشمی مانند احساس جسم خارجی و غیره در بیماران گلوکومی مورد مقایسه قرار گرفت که هر دو دارو، باعث کاهش معنی‌دار در این علائم شدند، اما تفاوت دو دارو معنی‌دار نبود (۱۱). نتیجه‌گیری کلی که می‌توان از این مطالعه داشت، این است که استفاده از قطره‌ی متیل سلولز نسبت به قطره‌ی کلرور سدیم ۵ درصد، منجر به کاهش سریع‌تر ادم بعد از عمل جراحی کاتاراکت می‌باشد؛ از

References

1. American Academy of Ophthalmology. Lens and cataract. San Francisco, CA: American Academy of Ophthalmology; 2009. p. 93-128.
2. Steinert RF. Cataract surgery. Philadelphia, PA: Elsevier Health Sciences; 2010. p. 507-12.
3. Congdon N, Vingerling JR, Klein BE, West S, Friedman DS, Kempen J, et al. Prevalence of cataract and pseudophakia/aphakia among adults in the United States. Arch Ophthalmol 2004; 122(4): 487-94.
4. Taravella M, Sheppard JD. Postoperative corneal edema treatment & management [Online]. [cited 2004]; Available from: URL: <http://emedicine.medscape.com/article/1193218-treatment>
5. de Silva DJ, Olver JM. Hydroxypropyl methylcellulose (HPMC) lubricant facilitates insertion of porous spherical orbital implants. Ophthal Plast Reconstr Surg 2005; 21(4): 301-2.
6. Tao A, Chen Z, Shao Y, Wang J, Zhao Y, Lu P, et al. Phacoemulsification induced transient swelling of corneal Descemet's Endothelium Complex imaged with ultra-high resolution optical coherence tomography. PLoS One 2013; 8(11): e80986.
7. Kiss B, Findl O, Menapace R, Petternel V, Wirtitsch M, Lorang T, et al. Corneal endothelial cell protection with a dispersive viscoelastic material and an irrigating solution during phacoemulsification: low-cost versus expensive combination. J Cataract Refract Surg 2003; 29(4): 733-40.
8. Lin CP, Boehnke M. Influences of methylcellulose on corneal epithelial wound healing. J Ocul Pharmacol Ther 1999; 15(1): 59-63.
9. Kangari H, Abedini-Talemi A, Akbarzadeh-Bagheban A, Rahmani S. Comparison of Two Marketed Hydroxypropyl Methylcellulose (HPMC) Based Artificial Tear Drops in Young Patients with DES. Novel Biomed 2015; 3(4): 193-9.
10. Mahsud H, Iqbal S, Khalid K, Khan MD, Ullah H. Comparison of sodium hyaluronate and hydroxyl propyl methylcellulose on intraocular pressure after cataract surgery. Gomal J Med Sci 2015; 13(1): 73-6.
11. Prabhasawat P, Ruangvaravate N, Tesavibul N, Thewthong M. Effect of 0.3% hydroxypropyl methylcellulose/dextran versus 0.18% sodium hyaluronate in the treatment of ocular surface disease in glaucoma patients: a randomized, double-blind, and controlled Study. J Ocul Pharmacol Ther 2015; 31(6): 323-9.

Comparative Study on the Effects of Methyl Cellulose 2.5 Percent and Sodium Chloride 5 Percent in the Treatment of Corneal Edema after Cataract Surgery

Hamid Fesharaki¹, Seyed Aliakbar Mortazavi¹, Farhad Sohrabi²

Original Article

Abstract

Background: The aim of this study was to compare the effect of sodium chloride 5 percent and methyl cellulose 2.5 percent in the treatment of corneal edema after cataract surgery using phacoemulsification method.

Methods: In a clinical trial study, 70 patients with corneal edema underwent phacoemulsification surgery. They were randomly divided in two groups of 35 patients. Sodium chloride 5 percent drop in the first group and methyl cellulose 2.5 drop in the second group were administered every three hours and corneal thickness was measured before and 1, 4, 8, 15 and 30 days after surgery and compared in the two groups.

Findings: No statistical difference between the two groups was found regarding decrease in corneal edema, but speed of decreasing was faster in methylcellulose group. At 4th day after the surgery, the amount of edema decreasing in sodium chloride group was 5.00 percent as well as 12.19 percent in methyl cellulose group and the difference between the two groups was significant ($P < 0.001$).

Conclusion: Using of methyl cellulose 2.5 percent in treatment of corneal edema after cataract surgery with phacoemulsification method can decrease edema in shorter time than sodium chloride. So we recommend using of methyl cellulose if not contraindicated otherwise.

Keywords: Corneal edema, Phacoemulsification, Methyl cellulose, Sodium chloride

Citation: Fesharaki H, Mortazavi SA, Sohrabi F. **Comparative Study on the Effects of Methyl Cellulose 2.5 Percent and Sodium Chloride 5 Percent in the Treatment of Corneal Edema after Cataract Surgery.** J Isfahan Med Sch 2016; 34(392): 865-70.

1- Associate Professor, Department of Ophthalmology, School of Medicine, Isfahan University of Medical Sciences, Isfahan, Iran

2- Resident, Department of Ophthalmology, School of Medicine, Isfahan University of Medical Sciences, Isfahan, Iran

Corresponding Author: Farhad Sohrabi, Email: drfarhadsohrabi@yahoo.com