

کیست درموئید: گزارش مورد

دکتر سید محمد باقر رضیئی^۱، دکتر سعادت میرصدرایی^۲، نازنین اورعی ناسوتی^۳، آرمین الهی فر^۳

خلاصه

مقدمه: کیست‌های درموئید از شایع‌ترین ضایعات تکاملی شکل گرفته در دوران جنینی هستند. این کیست‌ها در هر نقطه‌ای می‌توانند وجود داشته باشند، اما به طور شایع در خط وسط بدن دیده می‌شوند. از جمله مناطق غیر معمول گزارش شده تاکتون، ناحیه‌ی تمپورال به ویژه پشت گوش و حتی در گوش میانی بر روی شیپور استنشاق است که البته بسیار نادر می‌باشد.

گزارش مورد: ما در این جا بیماری را با کیست درموئید پشت گوش معرفی می‌کنیم که علاوه بر ظهور در یک ناحیه‌ی غیر شایع، دچار افزایش تدریجی و نامعمول در اندازه‌ی توده طی چندین سال نیز بوده است. **واژگان کلیدی:** کیست درموئید، ناحیه‌ی تمپورال، پشت گوش.

مقدمه

کیست‌های درموئید یکی از شایع‌ترین ضایعات تکاملی دوران جنینی در خط وسط بدن هستند که به طور معمول به شکل توده‌ای با قوام نرم بر روی پوست ظاهر می‌شوند و با تکنیک‌های ساده‌ی جراحی قابل حذف می‌باشند (۱). این ضایعات به طور معمول در صورت و به ویژه در اطراف اربیت و استرنوم ظاهر می‌شوند (۱-۲).

از جمله نواحی غیر معمول این ضایعات در سر و گردن می‌توان به پشت گوش، نواحی ماستوئید و گوش میانی اشاره کرد که با ضایعاتی که به داخل حفره‌ی مجسمه راه دارند در تشخیص افتراقی قرار می‌گیرند (۱).

در این جا موردی نادر از قرار گیری کیست درموئید در پشت گوش و بزرگ شدن غیر معمول آن به واسطه‌ی رشد تدریجی طی چندین سال مورد بحث

و بررسی قرار می‌گیرد.

روش‌ها

بیمار آقای ۶۴ ساله بود که با شکایت از توده‌ی بزرگ پشت گوش چپ به کلینیک گوش و حلق و بینی مراجعه نموده بود. در بررسی اولیه توده‌ای متحرک، بدون درد، با قوام نرم و کیستیک و با ابعاد $3 \times 4 \times 7$ سانتی متر در ناحیه‌ی پشت گوش چپ بیمار و بدون شواهدی از عفونت یا فیستول مشاهده شد (شکل ۱).

بیمار اظهار نمود که این ضایعه از جوانی با اندازه‌ای کوچک در آن ناحیه وجود داشت و به آهستگی رشد نموده بود و بیمار به علت افزایش اندازه‌ی آن و ایجاد ناهنجاری در ظاهر جهت برداشت آن مراجعه نمود. بیمار هیچ گونه سابقه‌ای از مشکلات و علائم عصبی و همچنین سابقه‌ای از عفونت ضایعه نداد. جهت بررسی دقیق تر سی تی اسکن مغزی از وی گرفته شد که در آن

^۱ دانشیار، گروه جراحی گوش، حلق و بینی، دانشکده‌ی پزشکی، دانشگاه علوم پزشکی مشهد، مشهد، ایران.

^۲ استاد، گروه آسیب‌شناسی، دانشکده‌ی پزشکی، دانشگاه علوم پزشکی مشهد، مشهد، ایران.

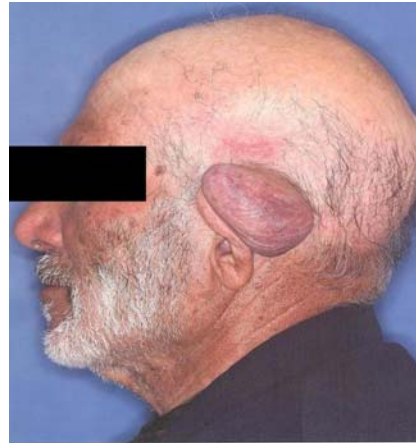^۳ دانشجوی پزشکی، دانشکده‌ی پزشکی، دانشگاه آزاد اسلامی - واحد مشهد، مشهد، ایران.

نویسنده‌ی مسؤول: دکتر سید محمد باقر رضیئی

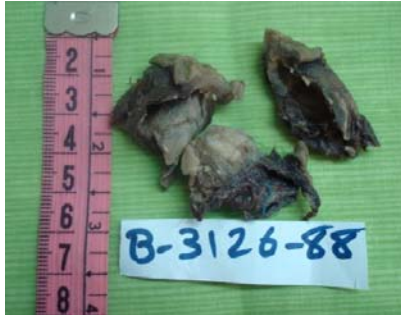Email: mohammad.raziiee@yahoo.ca

کرم رنگ گزارش شد که در بررسی میکروسکوپی دارای پوشش اسکواموس مطبق پوشیده از بافت جوانه‌ای و بقایای ساقه‌ی مو به همراه واکنش آماسی گرانوماتوز با سلول‌های ژانت جسم خارجی مشهود بود (اشکال ۳-۵).

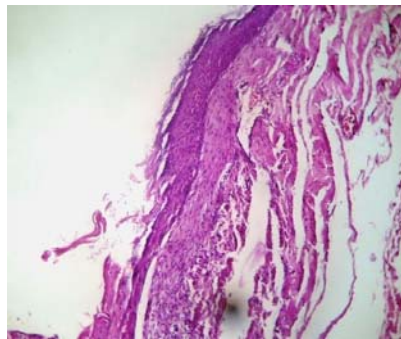
ضایعه‌ای در ناحیه‌ی پشت گوش سمت چپ با قوام چربی بدون هیچ گونه ارتباط با سیستم اعصاب مرکزی و یا اعضای مجاور و نیز بدون بافت عروقی گزارش گردید (شکل ۲).



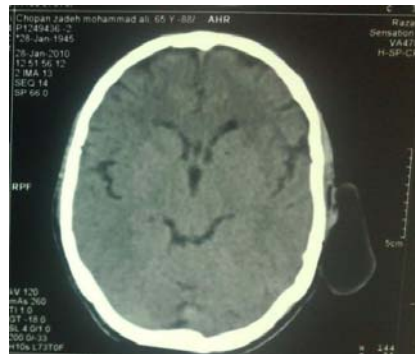شکل ۱. نمای ظاهری توده



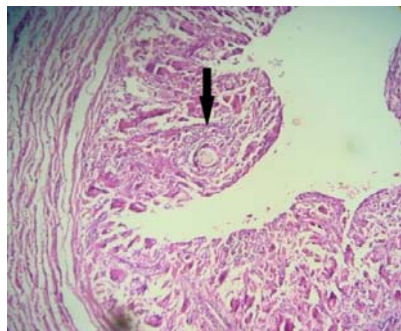
شکل ۳. نمای ماکروسکوپی ضایعه پس از عمل



شکل ۴. نمای میکروسکوپی ضایعه که دیواره‌ی کراتینه‌ی اسکوامو مشهود است (بزرگ‌نمایی ۱۰ در ۱۰، رنگ‌آمیزی H & E).



شکل ۲. نمای سی‌تی اسکن از ضایعه قبل از عمل



شکل ۵. دیواره‌ی کیست همراه با واکنش گرانولوماتوز و فولیکول مو (فلش) (بزرگ‌نمایی ۱۰ در ۱۰، رنگ‌آمیزی H&E) بیمار با تشخیص نهایی کیست درموئید مرخص گردید و در پی‌گیری‌های بعد از عمل عارضه‌ی خاصی مشاهده نشد.

در آزمایشات نیز لکوسیتوز و یا شواهدی از عفونت وجود نداشت. بیمار در تاریخ ۱۳۸۸/۱۱/۱۷ تحت عمل جراحی برداشت توده قرار گرفت. در حین عمل توده‌ای با قوام نرم و محتوی ماده‌ای خمیری شکل بدون اجزای عروقی و یا نفوذ به بافت‌های مجاور به طور کامل خارج شد. در آسیب‌شناسی یک کیست با قوام خمیری به ابعاد $۶ \times ۴ \times ۳$ سانتی‌متر و ضخامت جداری $۰/۱$ تا $۰/۳$ سانتی‌متر حاوی مو و مواد خمیری

بحث

به طور کلی ضایعات کیستیک نواحی سر و گردن را می‌توان بر اساس محتویات به انواع گوناگونی تقسیم‌بندی کرد که شایع‌ترین آن‌ها کیست‌های احتباسی ناشی از تکامل غیرطبیعی لایه‌های جنینی می‌باشد (۱).

کیست‌های درموئید به عنوان ضایعات پوستی که اندازه‌ی آن‌ها از ۰/۵ تا ۴ سانتی‌متر متغیر است، در دوران جنینی از احاطه شدن سلول‌های اپی‌تلیال در محل صفحات اتصال جنینی ایجاد می‌شوند (۳). در بررسی میکروسکوپی این کیست‌ها از نظر بافت شناسی شامل دیواره‌ای متشکل از سلول‌های اپی‌تلیال و محتوی ضمایم اپی‌درمی و درمی مختلف نظیر فولیکول مو، غدد سباسه و بافت پیوندی هستند (۳-۴، ۱).

طبق بررسی‌های انجام شده، ۸۰ درصد این کیست‌ها از نوع اپیدرمال، ۱۰ درصد پیلار و تنها ۳ درصد موارد را کیست‌های درموئید تشکیل می‌دهند (۵). بروز کیست‌های درموئید بسیار اندک و ۳/۵ مورد در ۱۰۰۰ تولد است و در مردان و زنان شیوع یکسانی دارد (۵-۶). این کیست‌ها در نواحی مختلف بدن از جمله سر و گردن، تیروئید، استرنوم، نواحی پرینه و ساکرال پراکنده هستند (۷). Gourin و Sofferan حدود ۷ درصد کل کیست‌های درموئید را محدود به نواحی سر و گردن دانستند که اغلب آن‌ها در کناره‌ی فوقانی خارجی اوربیت و بر روی بینی در خط وسط متمرکز هستند. این کیست‌ها در ناحیه‌ی تمپورال نظیر پشت گوش، گوش میانی و حتی بر روی شیپور استاش نیز دیده می‌شوند که البته بسیار نادر هستند (۸).

این ضایعات خوش‌خیم هستند، اما در برخی نواحی می‌توانند با ایجاد انسداد (بزرگ شدن اندازه، عفونی شدن) موجب افزایش ناخوشی شوند (۸، ۱).

از سایر عوارض کیست‌های درموئید می‌توان به ارتباطات داخل مغزی آن اشاره کرد که این ویژگی به خصوص در موارد قرارگیری کیست در خط وسط بدن یا نواحی اکسیپیتال شیوع بیشتری دارد (۹، ۱).

De Souza و همکاران در یک مطالعه‌ی مروری، گزارش تنها ۸ مورد کیست درموئید در ناحیه‌ی پشت گوش را در مقالات مختلف تا دسامبر ۲۰۰۳ عنوان کردند (۷). طی بررسی‌های انجام شده در ایران نیز تا کنون کیست درموئید پشت گوش (Postauricular) در هیچ نقطه‌ای گزارش نشده است.

در مشاهدات ماکروسکوپی این کیست‌های متحرک، قوام نرم و خمیری داشته‌اند و از لحاظ میکروسکوپی بر اساس آن چه پیش‌تر ذکر شد، می‌تواند حاوی ضمایم پوستی نظیر فولیکول مو، غدد سباسه و آپوکرین باشد که همین محتویات وجه افتراق آن از ضایعات مشابه می‌باشد؛ به طوری که در کیست‌های اپیدرموئید فقط ترکیبات کراتوهایالن اپیتلیال اسکوامو، در کلستاتوم مشتقات اکتودرمی و در تراتوما هر سه لایه‌ی جنینی (اکتو- مزو- اندودرم) مشاهده می‌شود (۷-۸، ۵).

در تشخیص افتراقی با سایر توده‌ها می‌توان به لیپوم‌ها (قوام کیستیک و بسیار نرم)، توده‌های توپر و تومورها نظیر فیبروسارکوم و رابدومیوسارکوم (رشد سریع و ناگهانی) و همانژیوم‌ها (ظاهر ارغوانی تا آبی رنگ) اشاره کرد (۷).

نکته‌ی مهم از لحاظ بالینی در چنین ضایعاتی اطمینان از عدم گسترش یا ارتباطات اینتراکرانیا (به فضاهای مغزی) می‌باشد که در صورت شک به این گونه موارد انجام توموگرافی کامپیوتری کمک کننده است (۵).

درمان قطعی، جراحی و برداشت کامل کیست همراه

نتیجه گیری

با توجه به تظاهرات کیست های درموئید در نواحی نامعمول نظیر پشت گوش و سایر مناطق خارج از خط وسط بدن، آگاهی پزشکان به خصوص جراحان عمومی و پلاستیک از این نقاط، افتراق آن ها از ضایعاتی که در محل های مشابه به CNS راه دارند، استفاده از تکنیک های تصویر برداری و همچنین مد نظر قرار دادن رشد تدریجی و بیش از اندازه ی این کیست ها جهت برنامه ریزی های تشخیصی و درمانی آینده و کاهش هزینه های احتمالی مهم و ضروری است.

با حذف کامل دیواره ی آن است که از احتمال عود آن در آینده تا حد قابل توجهی می کاهد (۵، ۳-۲)، اما چنانچه این کیست ها دچار عفونت نیز شده باشند ابتدا یک دوره ی درمان آنتی بیوتیکی و ۱ تا ۲ ماه بعد انجام جراحی توصیه شده است (۵). روش های جایگزین جراحی شامل به کارگیری تکنیک هایی مانند استفاده از لیزر و الکتروسرجری و یا تزریق استروئید داخل ضایعه در مقالات بسیاری مطرح شده است که البته احتمال برگشت ضایعه را در مقایسه با جراحی به مراتب افزایش می دهند (۵).

References

1. Moss C. Mosaicism and linear lesion. In: Bologna JL, Jorizzo JL, Rapini RP, Editors. *Dermatology*. 2nd ed. Philadelphia: Mosby; 2007. p. 886.
2. Davis WE, Templer JW, Renner GJ. Postauricular epidermoid cysts: treatment with electric current. *Laryngoscope* 1984; 94(1): 124.
3. Atherton DJ, Moss C. Naevi and other developmental defects. In: Burns ET, Breathnach S, Cox N, Editors. *Rook's textbook of dermatology*. 7th ed. New York: Wiley-Blackwell; 2004. p. 15-98.
4. Lazar AJF. The Skin. In: Kumar V, Abbas AK, Aster J, Editors. *Robbins & Cotran Pathologic Basis of Disease*. 8th ed. Philadelphia: Saunders; 2009. p. 1176.
5. Golden BA, Zide MF. Cutaneous cysts of the head and neck. *J Oral Maxillofac Surg* 2005; 63(11): 1613-9.
6. Akgüner M, Karaca C, Kurtoglu B, Menderes A, Karatas O. Postauricular dermoid cyst: a case report. *European Journal of Plastic Surgery* 1996; 19(6): 332.
7. De Souza BA, Dey C, Carver N. A rare case of dermoid cyst behind the ear. *Plast Reconstr Surg* 2003; 112(7): 1972.
8. Gourin CG, Sofferan RA. Dermoid of the eustachian tube. *Otolaryngol Head Neck Surg* 1999; 120(5): 772-5.
9. Rosai J. Congenital abnormalities. In: Rosai J, Ackerman LV, Editors. *Rosai and Ackerman's surgical pathology*. 9th ed. Philadelphia: Mosby; 2004. p. 2469.

Postauricular Dermoid Cyst: A Case Report

Mohammad Bagher Raziee MD¹, Saadat Mirsadraee MD², Nazanin Oraee Nasooti³,
Armin Elahifar³

Abstract

Background: Dermoid cyst is one the most common developmental lesions in the embryonic period. The cyst can exist anywhere but commonly is seen in the midline of the body. One of the uncommon areas dermoie cysts are seen is temporal area (postauricular skin, the middle ear or, even rare on the Eustachian tube).

Case Report: In this study, a rare case of a dermoid cyst located behind the ear with abnormal gradual growth in several years is reported.

Keywords: Dermoid cysts, Temporal, Postauricular.

¹ Associate Professor, Department of Otolaryngology, School of Medicine, Mashhad University of Medical Sciences, Mashhad, Iran.

² Professor, Department of Pathology, School of Medicine, Mashhad University of Medical Sciences, Mashhad, Iran.

³ Student of Medicine, School of Medicine, Mashhad Branch, Islamic Azad University, Mashhad, Iran.

Corresponding Author: Mohammad Bagher Raziee MD, Email: mohammad.raziee@yahoo.ca