

گزارش موردی: استئوکندروم استخوان اسکافوئید

دکتر محمد جاودان*، دکتر مهدی مطیعی فرد*، دکتر مهدی تیموری**

* استادیار گروه ارتوپدی، دانشکده پزشکی، دانشگاه علوم پزشکی اصفهان، اصفهان، ایران.
** رزیدنت گروه ارتوپدی، دانشکده پزشکی، دانشگاه علوم پزشکی اصفهان، اصفهان، ایران.

تاریخ دریافت: ۸۸/۱/۱۵

تاریخ پذیرش: ۸۸/۵/۶

چکیده

معرفی بیمار: بیماری با استئوکندروم استخوان اسکافوئید (EXOSTOSIS) با درد مچ دست و توده دردناک معرفی می‌شود. در این بیمار توده با نتیجه‌ای عالی برداشته شد.

واژگان کلیدی: استئوکندروم، آگزوستوز، استخوان اسکافوئید

تعداد صفحات: ۵

تعداد جدول‌ها: -

تعداد نمودارها: -

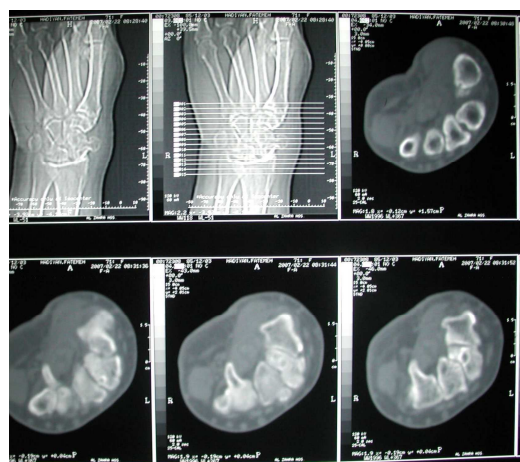
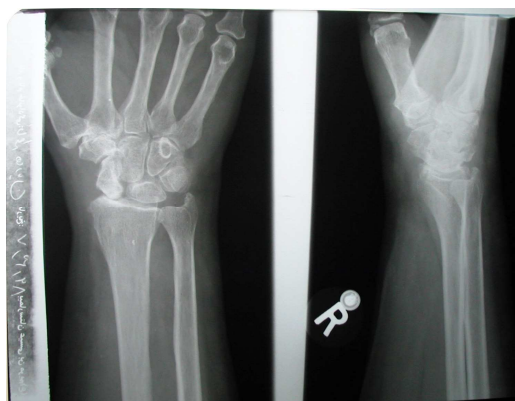تعداد منابع: ۱۰

آدرس نویسنده مسئول: دکتر مهدی تیموری، رزیدنت گروه ارتوپدی، دانشکده پزشکی، دانشگاه علوم پزشکی اصفهان، اصفهان، ایران.
E-mail: dr.teimouri@yahoo.com

مقدمه

دورسورادیال میچ دست راست بود. هیچ گونه شرح حال قبلی از تروما در بیمار وجود نداشت. در معاینه‌ی بالینی، توده‌ی دردناک واضحی در Anatomical snuffbox میچ دست راست وجود داشت. دامنه‌ی حرکتی هر دو میچ دست 40° اکستانسیون، 35° فلکسیون، 0° انحراف رادیال و 30° انحراف اولنار بود. فکلسیون میچ دست همراه با نیرو باعث افزایش درد بیمار می‌گردید.

رادیوگرافی و سی‌تی اسکن یک بیرون زدگی استخوانی را در نمای دورسورادیال استخوان اسکافوئید نشان داد. هیچ کدام از دیگر استخوان‌های دست و میچ درگیر نبودند. هیچ گونه بررسی تکنیکی دیگری انجام نشد.



شکل ۱. رادیوگرافی و سی‌تی اسکن میچ دست بیمار

استئوکندروما یک تومور استخوانی شایع است؛ این تومور از پرپوست استخوان منشأ می‌گیرد و احتمال می‌رود بیشتر یک مالفورماسیون تکاملی باشد تا یک تومور استخوانی حقیقی (۱). این تومور در اثر استخوان سازی داخل غضروفی پیشرونده ایجاد شده، به طور معمول بر خلاف تومورهای حقیقی رشدش پس از بلوغ اسکلتی متوقف می‌شود. امکان ایجاد آن در هر استخوانی وجود دارد ولی اغلب در متافیز استخوان‌های بلند نزدیک فیز ایجاد می‌شود. شایعترین محل این تومورها در دیستال استخوان فمور، پروگزیمال تیبیا و پروگزیمال هومروس است (۲).

این تومور اغلب بدون علامت است ولی گاهی باعث ایجاد درد در اثر فشار بر روی عناصر مجاور می‌گردد. بیشتر به صورت منفرد دیده می‌شود و به طور معمول انواع متعدد آن ارثی می‌باشند. تغییر به بدخیمی به ندرت در آن دیده می‌شود و انسیدانس تغییر به بدخیمی برای بیماران مبتلا به استئوکندروم منفرد 1% و برای نوع متعدد 5% تخمین زده شده است (۳).

برداشتن تومور به وسیله‌ی جراحی در صورت بروز علائم توصیه می‌شود. عود پس از برداشتن تومور نادر است و به خصوص در ضایعات بدون پایه دیده می‌شود و ناشی از برداشتن ناقص تومور می‌باشد (۴).

در این مقاله، موردی از استئوکندروم علامت‌دار استخوان اسکافوئید همراه با یک توده‌ی دردناک و تندر در سمت دورسورادیال میچ دست راست را گزارش می‌کنیم که این بیمار با برداشتن توده، با نتیجه عالی درمان شد.

گزارش مورد

بیمار خانمی ۶۲ ساله و راست دست با شرح حال ۶ ماهه از یک توده‌ی دردناک و تندر در سمت

استئوکندروم دو طرفه‌ی اسکافوئید در مقالات پیشین گزارش شده است (۱۰-۹). در ۳ گزارش از این موارد، بیماران در دهه‌ی اول زندگی و در دو گزارش دیگر، در دهه‌ی دوم زندگی بوده‌اند که نسبت به گزارش ما در سن پایین‌تری قرار داشته‌اند. توجیه خاصی برای سن بالای بیمار مورد مطالعه‌ی ما وجود ندارد.

در تمامی بیماران گزارش شده‌ی قبلی مانند مطالعه‌ی ما، سابقه‌ای از بیماری در افراد خانواده وجود نداشته و ریسک فاکتور مشخصی برای ایجاد استئوکندروم اسکافوئید بیان نشده است.

وجود برآمدگی استخوانی (آگزوستوز)، دامنه‌ی حرکت طبیعی اسکافوئید را در هنگام حرکت مچ دست محدود می‌کند و در نهایت منجر به پاره شدن لیگامان اسکافولونیت می‌شود (۷). در مطالعه‌ی ما این لیگامان دست نخورده بود.

درمان در تمام گزارش‌های پیشین Enbloc resection بدون مبادرت به ترمیم فاصله (گپ) اسکافولونیت بوده است. در این بیمار ۶۲ ساله برداشتن توده با نتیجه‌ی عالی انجام شد.

اگرچه استئوکندروم اسکافوئید نادر می‌باشد ولی در بیمارانی که به علت درد و محدودیت حرکت مچ دست مراجعه می‌کنند بدون در نظر گرفتن سن بیمار، باید به عنوان یک تشخیص افتراقی مد نظر باشد.

در نتیجه‌ی افزایش درد و کاهش دامنه‌ی حرکتی، درمان جراحی پیشنهاد شد. بیمار تحت عمل برداشتن توده از طریق برش دورسال قرار گرفت. این تومور با غضروف پوشیده شده و لیگامان اسکافولونیت نیز دست نخورده بود. غضروف روی استخوان اسکافوئید، سر استخوان کاپیتیت و نیز رادیوس دچار فرسایش نشده بود. بررسی بافت‌شناسی استئوکندرومی با کلاه غضروفی را نشان داد.

درد به طور کامل ناپدید شد و بیمار بسیار راضی بود. او ۷۵° اکستانسیون و ۵۵° فلکسیون و ۳۰° انحراف اولنارورادیال به دست آورد.

بحث

استئوکندروم یک برجستگی استخوانی پوشیده شده با یک کلاه غضروفی و یکی از تومورهای بسیار شایع سیستم اسکلتی است؛ این تومورها به طور معمول قبل از بلوغ اسکلتی دیده می‌شود (۲).

در این مقاله، یک مورد استئوکندروم استخوان بدون آسیب لیگامان اسکافولونیت با سن ۶۲ سال گزارش شده است.

استئوکندروم منفرد، در دست غیر معمول است و وقتی خود را نشان می‌دهد، اغلب انگشتان یا متاکارپها را تحت تأثیر قرار می‌دهد (۴). تاکنون ۴ مورد استئوکندروم یک طرفه‌ی اسکافوئید (۵-۸) و ۲ مورد

References

1. Biermann JS. Common benign lesions of bone in children and adolescents. *J Pediatr Orthop* 2002; 22(2): 268-73.
2. Chin KR, Kharrazi FD, Miller BS, Mankin HJ, Gebhardt MC. Osteochondromas of the distal aspect of the tibia or fibula. Natural history and treatment. *J Bone Joint Surg Am* 2000; 82(9): 1269-78.
3. Siebenrock KA, Ganz R. Osteochondroma of the femoral neck. *Clin Orthop Relat Res* 2002; (394): 211-8.
4. Bottner F, Rodl R, Kordish I, Winklemann W, Gosheger G, Lindner N. Surgical treatment of

- symptomatic osteochondroma. A three- to eight-year follow-up study. *J Bone Joint Surg Br* 2003; 85(8): 1161-5.
5. Medlar RC, Sprague HH. Osteochondroma of the carpal scaphoid. *J Hand Surg Am* 1979; 4(2): 150-1.
 6. Barfred T. Scaphoid osteochondroma. *J Hand Surg Br* 1997; 22(6): 825-6.
 7. Stahl S, Rayek S. Scaphoid osteochondroma with scapholunate dissociation--a case report. *Hand Surg* 2000; 5(1): 73-5.
 8. Van Alphen JC, Te Slaa RL, Eulderink F, Obermann WR. Solitary osteochondroma of the scaphoid: a case report. *J Hand Surg Am* 1996; 21(3): 423-5.
 9. Harris NJ, Bell MJ. Bilateral scaphoid exostoses. *J Hand Surg Br* 1995; 20(6): 745.
 10. De Smet L, Degreef I. Bilateral osteochondroma of the scaphoid causing scapholunate dissociation: a case report. *Chir Main* 2007; 26(3): 141-2.

Received: 4.4.2009
Accepted: 28.7.2009

Scaphoid Osteochondroma: a Case Report

Mohammad Javdan, MD^{*}, Mehdi Motiffard MD^{*},
Mehdi Teimouri MD^{**}

^{*} Assistant Professor, Department of Orthopedic Surgery, Isfahan University of Medical Sciences, Isfahan, Iran.

^{**} Resident, Department of Orthopedic Surgery, Isfahan University of Medical Sciences, Isfahan, Iran.

Case Report:

Abstract

A case with scaphoid osteochondroma (exostosis) with wrist pain and tender mass. In this case, mass resection was performed with excellent outcome.

Key words:

Osteochondroma; Exostosis; Scaphoid.

Page count:

5

Tables:

-

Figures:

-

References:

10

Address of Correspondence:

Mehdi Teimouri, Resident, Department of Orthopedic Surgery, Isfahan University of Medical Sciences, Isfahan, Iran.

E-mail: dr.teimouri@yahoo.com