

بررسی اثرات ضد التهابی نئوستیگمین در مدل التهابی حاد Air Pouch در موش صحرایی نر

ایمان حاج‌حسن^۱، پروین قدیمی^۲، مسلم نجفی^۳، لیلا روشنگر^۴، طاهره اعتراف اسکویی^۵

مقاله پژوهشی

چکیده

مقدمه: این مطالعه، با هدف بررسی اثرات نئوستیگمین بر روی شاخص‌های التهابی و تغییرات هیستوپاتولوژی بافت گرانولوماتوز انجام شد.

روش‌ها: مدل Air pouch در شش گروه از موش‌های صحرایی نر نژاد Wistar ایجاد شد. در ناحیه‌ی پشتی حیوان بی‌هوش شده، هوای استریل (۱۰ و ۲۰ میلی‌لیتر) به ترتیب در روزهای اول و سوم تزریق شد. جهت القای التهاب، در روز ششم ۲ میلی‌لیتر کارائزین (۱ درصد) به داخل Pouch تزریق شد. هم‌زمان با کارائزین، نرمال سالین به عنوان شاهد و نئوستیگمین با دزهای ۳۵، ۷۰، ۱۴۰، ۲۰۰ و ۳۱۰ میکروگرم بر کیلوگرم به داخل صفاق تزریق شد. بعد از ۶ ساعت، موش‌ها کشته شدند و مایع داخل Pouch برای تعیین حجم آگزودا و شمارش لکوسیتی جمع‌آوری شد. بافت گرانولوما خارج شد و پس از تعیین وزن، خصوصیات هیستوپاتولوژیک آن مورد بررسی قرار گرفت.

یافته‌ها: دز ۷۰ میکروگرم بر کیلوگرم نئوستیگمین میزان تجمع لکوسیتی ($P < 0/050$)، حجم آگزودا ($P < 0/001$) و وزن بافت گرانولوماتوز ($P < 0/001$) را در مقایسه با گروه شاهد کارائزین، با تفاوت معنی‌داری کاهش داد. در عین حال، دز ۲۰۰ میکروگرم بر کیلوگرم دارو باعث افزایش مقادیر شاخص‌های التهابی پیش‌گفته گردید ($P < 0/050$). نتایج مطالعات هیستوپاتولوژیک بافت گرانولوماتوز نشان داد که دزهای بالاتر نئوستیگمین اثرات ضد التهابی بیشتری در مقایسه با گروه شاهد ایجاد می‌کنند.

نتیجه‌گیری: با وجود اثرات متفاوت نئوستیگمین در مدل التهابی Air pouch، در مجموع دزهای پایین نئوستیگمین اثرات ضد التهابی بیشتری بر روی شاخص‌های التهاب محیطی نشان دادند. با توجه به مکانیسم‌های متنوع پیشنهادی، احتمال می‌رود این اثرات به واسطه‌ی عملکرد مجموعه‌ای از اثرات تنظیمی نئوستیگمین بر سیستم ایمنی ایجاد می‌شود.

واژگان کلیدی: نئوستیگمین، التهاب، کارائزین، موش صحرایی

ارجاع: حاج‌حسن ایمان، قدیمی پروین، نجفی مسلم، روشنگر لیلا، اعتراف اسکویی طاهره. بررسی اثرات ضد التهابی نئوستیگمین در مدل التهابی حاد

Air Pouch در موش صحرایی نر. مجله دانشکده پزشکی اصفهان ۱۳۹۸؛ ۳۷ (۵۴۳): ۱۰۹۹-۱۰۹۲

مقدمه

نتایج مطالعات حاکی از آن است که ارتباط دو طرفه‌ای بین سیستم عصبی و سیستم ایمنی وجود دارد؛ به طوری که سیستم عصبی در تعیین نوع پاسخ سیستم ایمنی به آنتی‌ژن‌ها نقش دارد و به طور متقابل، سایتوکاین‌های سیستم ایمنی نیز بر روی رشته‌های اعصاب محیطی تأثیر می‌گذارند. اعصاب اتونوم به میزان زیادی در کورتکس تیموس پراکنده می‌باشند. علاوه بر این، در سطح سلول‌های T، B و

ماکروفاژها، گیرنده‌های مربوط به اعصاب اتونوم وجود دارد (۱). کاتکول آمین‌ها با اتصال به گیرنده‌های بتا آدرنرژیک در سطح ماکروفاژها و مونوسیت‌ها اعمال اثر می‌کنند. گیرنده‌های بتا آدرنرژیک با اتصال به GTP-binding protein باعث فعال‌سازی پروتئین کیناز A می‌شوند. با تحریک این آنزیم، کاتکول آمین‌ها تولید سایتوکاین‌های پیش‌التهابی از جمله Tumor necrosis factor-alpha (TNF- α) را کاهش و ترشح سایتوکاین‌های ضد التهابی نظیر اینترلوکین ۱۰

۱- داروساز، گروه فارماکولوژی و سم‌شناسی، دانشکده‌ی داروسازی، دانشگاه علوم پزشکی تبریز، تبریز، ایران

۲- گروه فارماکولوژی و سم‌شناسی، دانشکده‌ی داروسازی، دانشگاه علوم پزشکی تبریز، تبریز، ایران

۳- استاد، گروه فارماکولوژی و سم‌شناسی، دانشکده‌ی داروسازی، دانشگاه علوم پزشکی تبریز، تبریز، ایران

۴- استاد، مرکز تحقیقات سلول‌های بنیادی، دانشگاه علوم پزشکی تبریز، تبریز، ایران

۵- دانشیار، گروه فارماکولوژی و سم‌شناسی، دانشکده‌ی داروسازی، دانشگاه علوم پزشکی تبریز، تبریز

نویسنده‌ی مسؤؤل: طاهره اعتراف اسکویی

Email: eteraf_t@yahoo.com

تنظیم التهاب مربوط به اعصاب محیطی و سایر اختلالات مربوط به سیستم ایمنی می‌شود. اگر چه اثر ضد التهابی نئوستیگمین در مدل تجربی القایی توسط لیپو پلی ساکارید باکتریایی گزارش شده است (۱۱)، اما با توجه به تعامل دو طرفه‌ی سیستم عصبی و سیستم ایمنی، مطالعه‌ی حاضر با هدف ارزیابی اثر نئوستیگمین بر شاخص‌های التهابی در مدل التهاب حاد Air pouch با استفاده از کارازنین و تقلید از التهاب مفصل در موش صحرایی نر انجام شد.

روش‌ها

حیوان آزمایشگاهی: موش‌های صحرایی نر نژاد Wistar در محدوده‌ی وزنی ۲۵۰-۱۸۰ گرم به طور تصادفی انتخاب شدند. حیوانات، دسترسی آزاد به آب و غذا داشتند و در حیوانخانه‌ی دانشکده‌ی داروسازی تبریز در دمای ۲۵ درجه‌ی سانتی‌گراد و رطوبت $10 \pm 5\%$ درصد و با چرخه‌ی نوری ۱۲ ساعت روشنایی و ۱۲ ساعت تاریکی نگهداری شدند و مطابق مقررات مصوب کمیته‌ی اخلاق دانشگاه علوم پزشکی تبریز (با کد اخلاق IR.TBZMED.REC.1395.1189) مورد استفاده قرار گرفتند.

ایجاد مدل التهابی Air pouch مدل التهابی Air pouch با استفاده از روش Duarte و همکاران، با اندکی تغییر ایجاد شد (۸). موهای ناحیه‌ی پشتی حیوان که با دی‌اتیل اتر به طور سطحی بیهوش شده بودند، با ریش تراش برقی (Moser, Germany) تراشیده شد. ۲۰ میلی‌لیتر هوای استریل به صورت زیر پوستی در ناحیه‌ی پشتی حیوان تزریق گردید. ۳ روز بعد، ۱۰ میلی‌لیتر هوای استریل به همان ناحیه در حیوان بیهوش تزریق گردید. سوسپانسیون ۱ درصد کارازنین لامبدا (Sigma, Germany) در نرمال‌سالیین تهیه شد. جهت استریل کردن کارازنین، سوسپانسیون به دست آمده به مدت ۱۵ دقیقه در دمای ۱۲۱ درجه‌ی سانتی‌گراد اتوکلاو (ایران طب زعیب، ایران) شد. روز ششم، ۲ میلی‌لیتر از سوسپانسیون به دست آمده، بعد از سرد شدن جهت القای التهاب، به داخل کیسه‌ی پشتی حیوان (Pouch) تزریق شد.

موش‌ها در شش گروه مورد مطالعه قرار گرفتند و هر گروه شامل ۶ موش صحرایی بود. موش‌های گروه شاهد کارازنین را به طور داخل Pouch و هم‌زمان نرمال سالیین را به طور داخل صفاقی دریافت کردند. گروه‌های مورد که کارازنین را به طور داخل Pouch و نئوستیگمین را (با دزهای ۰، ۷۰، ۱۴۰، ۲۰۰ و ۳۱۰ میکروگرم بر کیلوگرم) هم‌زمان با تزریق کارازنین، به داخل صفاقی دریافت کردند. لازم به توضیح است که استریل کردن هوا و سایر موادی که به طور داخل Pouch تزریق می‌شد، توسط صافی میلی‌پور ۰/۲۲ میکرون (Sigma, Germany) که به سر سرنگ نصب شده بود، عملی گردید.

IL-10 یا Interleukin-10 را افزایش می‌دهند و بدین ترتیب، مانع مهاجرت لکوسیت‌ها به محل التهاب می‌شوند (۲). از طرفی، TNF- α نقش بارزی در آبشار سایتوکاین‌هایی که منجر به التهاب و تخریب مفصل در آرتریت روماتوئید می‌شوند، ایفا می‌کند و مهار TNF- α باعث بهبود آرتریت ایجاد شده به صورت آزمایشگاهی می‌گردد (۳). مطالعات نشان داده‌اند که سیستم عصبی پاراسمپاتیک از طریق مسیر ضد التهابی کولینرژیک (Cholinergic anti-inflammatory pathway) یا CAP با سیستم ایمنی در تعامل می‌باشد (۴) و عملکرد منحصر به فرد عصب واگ در قوس رفلکس ضد التهابی در بسیاری از مطالعات تجربی یافت شده است (۵).

آرتریت روماتوئید، یکی از شایع‌ترین تظاهرات خود ایمنی (شیوع ۰/۲۵-۰/۵۰ درصد) است که به دلیل ماهیت التهابی مزمن آن، باعث درد، ناتوانی و تخریب مفصل می‌شود و در طولانی مدت، مشکلات زیادی را در افراد مبتلا ایجاد می‌کند. این بیماری، به طور عمده در دهه‌ی چهارم یا پنجم زندگی آشکار می‌شود و در زنان نسبت به مردان بیشتر رخ می‌دهد (۶). در مفاصل روماتوئیدی، عدم تعادل بین فعالیت سایتوکاین‌های پیش‌التهابی و ضد التهابی باعث القای خود ایمنی و التهاب مزمن می‌شود و در نتیجه، آسیب‌های مفصلی به وجود می‌آیند (۷).

مدل‌های متنوع التهاب حاد و مزمن، به دلیل ویژگی‌های پیچیده‌ی بیماری‌های التهابی در حال گسترش است. مدل التهابی Air pouch، تقلیدی از التهاب سینوویال و آرتریت روماتوئید می‌باشد که با تزریق زیرجلدی هوا در ناحیه‌ی پشتی جوندگان ایجاد می‌شود. این روش، باعث تکثیر سلول‌هایی می‌شود که بر روی سطح حفره به صورت طبقه طبقه قرار می‌گیرد و پس از ۶ روز، ساختار شبیه سینوویال را تشکیل می‌دهند. این مدل، به دلیل توانایی بررسی بیوشیمیایی آگزودای التهابی و سلول‌های دخیل در التهاب، همراه با مطالعات بافت‌شناسی و آنژیوژنز، دارای مزایای بیشتری نسبت به سایر مدل‌های التهاب می‌باشد. از آن جایی که بررسی التهاب و نمونه‌گیری در محیط سینوویال مفصل زانو کار دشواری است، می‌توان از این مدل بهره گرفت (۸).

استیل کولین، باعث مهار ترشح TNF، IL-1، IL-6، IL-18 و ناشی از لیپو پلی ساکارید که فعال‌کننده‌ی اولیه‌ی ماکروفاژهای انسانی است، می‌شود (۹). نئوستیگمین، از دسته‌ی داروهای مقلد پاراسمپاتیکی است که دارای ساختار کارباماتی است و توانایی عبور از سد خونی- مغزی را ندارد. مکانیسم اصلی عملکرد نئوستیگمین، مهار آنزیم Acetylcholine esterase (Ach-E) و افزایش غلظت استیل کولین در محل سیناپس می‌باشد (۱۰). خصوصیت عدم عبور کاربامات‌ها از سد خونی- مغزی باعث اختصاصی بودن آن‌ها برای

بررسی شاخص‌های التهابی

الف- حجم آگزودا: شش ساعت بعد از تزریق کارائین، موش‌ها با دز بالای ماده‌ی بی‌هوشی دی‌اتیل اتر کشته شدند و ۳ میلی‌لیتر Phosphate buffered saline (PBS) با pH معادل ۷/۴ به داخل Pouch تزریق و جهت مخلوط شدن با آگزودای التهابی، حفره به مدت ۳۰ ثانیه به آرامی ماساژ داده شد. حدود ۰/۵ سانتی‌متر از Pouch بریده شد و با استفاده از سر سوزن، آگزودای التهابی خارج گردید و حجم آن اندازه‌گیری شد.

ب- تجمع لکوسیتی: جهت جلوگیری از لخته شدن آگزودای به دست آمده، به داخل لوله‌ی آزمایش حاوی Ethylenediaminetetraacetic acid (EDTA)، مقداری از آگزودا ریخته شد و با بافر فسفات رقیق گردید. شمارش لکوسیتی آگزودای رقیق شده با استفاده از میکروسکوپ نوری (Olympus, Japan) و توسط لام نئوبار انجام گرفت.

ج- وزن بافت گرانولوماتوز: پوست بیرونی بافت گرانولوماتوز، بعد از خارج کردن آگزودای التهابی ترشح شده، بریده شد و کیسه‌ی Pouch از نسوج اطراف آن جدا گردید و در نهایت، بافت جدا شده به صورت کامل با استفاده از پارچه‌ای بدون پرز خشک شد و با ترازو توزین گردید (۱۲).

د- تغییرات هیستوپاتولوژی بافت گرانولوماتوز: به منظور بررسی تغییرات هیستوپاتولوژی بافت گرانولوماتوز، نمونه‌های بافتی در فرمالین ۱۰ درصد قرار داده شد. از هر نمونه‌ی بافتی، برشی با ابعاد ۲ × ۲ میلی‌متر مربع تهیه گردید و سپس، نمونه‌ها در یک دیسک فلزی قرار داده شد و به دستگاه اتونکتیکون (Scilab, UK) انتقال داده شدند. پس از ثابت‌سازی (Fixation) و دهیدراتاسیون نمونه‌های بافتی، ابتدا گزیلول ریخته شد. سپس، نمونه‌ها در پارافین مذاب قرار داده و آماده‌ی قالب‌گیری شدند. پس از قالب‌گیری نمونه‌های بافتی، نمونه با استفاده از دستگاه میکروتوم (Liets, Germany) به قطر ۵-۶ میکرون برش داده و بر روی لام شیشه‌ای کشیده و جهت دپارافیناسیون در سبد مخصوص به مدت ۲۴ ساعت در Oven با دمای ۶۵ درجه‌ی سانتی‌گراد قرار داده شد. پس از طی این مراحل، لام‌ها برای رنگ‌آمیزی آماده شدند. در رنگ‌آمیزی هماتوکسیلین-اوتوزین، ابتدا لام‌ها در سه ظرف حاوی گزیلول به مدت ۵ دقیقه قرار داده شدند. سپس، در دو ظرف حاوی الکل مطلق و در دو ظرف دیگر حاوی الکل ۸۰ و ۹۵ درجه شستشو داده شد و بعد از آن، لام‌ها با آب شسته و در محلول هماتوکسیلین قرار داده شدند تا هسته‌ها به رنگ بنفش درآیند. پس از شستن با آب، در محلول اسید الکل یک درصد یک بار فرو برده شد تا رنگ‌های اضافی گرفته شود. پس از شستن دوباره‌ی لام‌ها با آب، در محلول کربنات لیتیم اشباع قرار داده

شدند تا رنگ هماتوکسیلین ثابت گردد و پس از شستشو با آب، سیتوپلاسم سلول‌ها با ائوزین رنگ‌آمیزی گردید. سپس، با الکل‌های ۸۰ و ۹۵ درجه و دو ظرف الکل مطلق، عمل آب‌گیری انجام شد و به مدت ۳-۲ دقیقه در دو ظرف گزیلول خالص قرار داده شدند و پس از آن، با استفاده از چسب انتیلان و میکرولامل ۵ به ۲۴ روی بافت پوشانده شد و یک ساعت در دمای آزمایشگاه قرار داده شد تا چسب آن خشک شود. لام‌های تهیه شده، به کمک میکروسکوپ نوری ارزیابی شدند (۱۳).

تجزیه و تحلیل آماری داده‌ها: نتایج به صورت میانگین \pm خطای استاندارد برای هر گروه نشان داده شده است. داده‌ها در نرم‌افزار SPSS نسخه ۱۶ (version 16, SPSS Inc., Chicago,) وارد شد و برای تجزیه و تحلیل آماری آن‌ها از آزمون One-way ANOVA و آزمون تعقیبی (LSD) Least significant difference استفاده شد. در مقایسه‌ی داده‌ها، $P < 0/050$ به عنوان سطح معنی‌داری در نظر گرفته شد.

یافته‌ها

بررسی اثر نئوستیگمین بر شاخص‌های التهابی: نتایج نشان داد که ۶ ساعت بعد از القای التهاب در گروه شاهد، $0/1 \pm 5/1$ میلی‌لیتر آگزودا به داخل Pouch ترشح پیدا کرد که این حجم در گروه نئوستیگمین با دز ۷۰ میکروگرم بر کیلوگرم، ۱۵/۴ درصد کاهش داشت ($P < 0/001$). حجم آگزودای مترشحه در گروه‌های دیگر، نه تنها کاهش معنی‌داری نسبت به گروه شاهد نشان نداد، بلکه دز ۲۰۰ میکروگرم بر کیلوگرم دارو، حجم آگزودا را نسبت به گروه شاهد و دز ۷۰ میکروگرم بر کیلوگرم، به ترتیب ۵ و ۲۴ درصد ($P < 0/001$) افزایش داد (شکل ۱-الف).

بر اساس نتایج این مطالعه، نئوستیگمین با دز ۷۰ میکروگرم بر کیلوگرم، توانست تعداد تام لکوسیت‌ها را نسبت به گروه شاهد ۲۹/۵ درصد ($P < 0/050$) کاهش دهد؛ در حالی که دز ۲۰۰ میکروگرم بر کیلوگرم، نسبت به گروه شاهد و گروه ۷۰ میکروگرم بر کیلوگرم، به ترتیب ۳۷ درصد ($P < 0/050$) و ۹۲ درصد ($P < 0/001$) اثر افزایشی نشان داد (شکل ۱-ب).

همان‌طور که در شکل ۱-ج مشاهده می‌شود، وزن بافت گرانولوماتوز با دز ۷۰ میکروگرم بر کیلوگرم، ۳۲/۷ درصد ($P < 0/001$) نسبت به گروه شاهد ($0/06 \pm 2/26$ گرم)، کاهش یافت. مشابه دو شاخص التهابی قبل، وزن بافت گرانولوماتوز نیز با دز ۲۰۰ میکروگرم بر کیلوگرم نسبت به گروه شاهد و گروه ۷۰ میکروگرم بر کیلوگرم، به ترتیب ۲۸ درصد ($P < 0/050$) و ۸۹/۵ درصد ($P < 0/001$) افزایش نشان داد. نتایج این مطالعه، نشان

نیز کاسته شده بود. سلول‌های التهابی از نوع لنفوسیت و ماکروفاژ در بافت گرانولوماتوز موش‌های صحرایی که نئوستیگمین به میزان ۲۰۰ میکروگرم بر کیلوگرم دریافت کرده بودند، قابل مشاهده بود؛ به نظر می‌رسد از حالت التهاب حاد در حال ورود به مرحله‌ی التهاب مزمن بوده است. از تعداد جوانه‌های عروقی و خونریزی میان بافتی، به طور کامل کاسته شده بود. با توجه به نمای میکروسکوپی بافت گرانولوماتوز موش‌های صحرایی دریافت کننده‌ی نئوستیگمین به میزان ۳۱۰ میکروگرم بر کیلوگرم، مشخص است که از شدت التهاب به خوبی کاسته شده و ادم دیده نمی‌شد. هر چند ماکروفاژها در بافت همبند قابل مشاهده بودند، اما از تعداد سلول‌های التهابی به طور واضحی کاسته شده بود. تعداد زیادی جوانه‌ی عروقی نیز در بافت بینابینی مشاهده می‌شد.

بحث

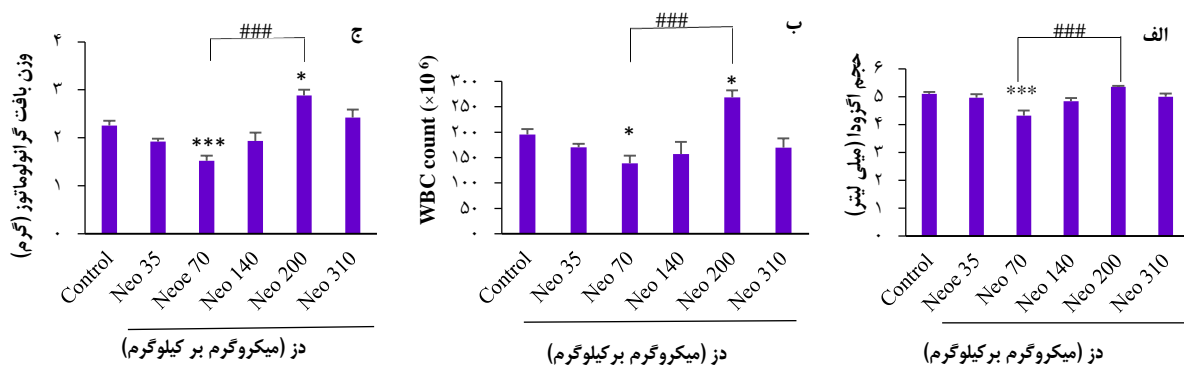
التهاب، واکنش بافت‌های زنده‌ی پر از عروق به آسیب‌های موضعی و عوامل بیماری‌زایی است که شامل یک سری از تغییرات در بستر عروق ترمینال، خون و بافت همبند با هدف از بین بردن عامل مخرب و ترمیم بافت آسیب دیده می‌باشد که با تولید واسطه‌های التهابی و حرکت مایع و لکوسیت‌ها از خون به بافت‌های خارج عروقی، همراه است و به دو حالت التهاب حاد و مزمن بروز می‌کند (۱۴). برخی مدیاتورهای التهابی مانند TNF- α ، باعث افزایش بیان و میزان L-selectin می‌شود که به نوبه خود باعث افزایش چسبندگی لکوسیت‌ها به دیواره‌ی عروق و افزایش مهاجرت آن‌ها به موضع التهاب می‌گردد (۱۵).

داد که دزهای ۱۴۰ و ۳۱۰ میکروگرم بر کیلوگرم بر هیچ یک از شاخص‌های التهابی اثر معنی‌داری نداشتند.

بررسی اثر نئوستیگمین بر تغییرات هیستوپاتولوژی بافت

گرانولوماتوز: همان‌طور که در شکل ۲ دیده می‌شود، در گروه شاهد، حضور التهاب شدید در بافت همبند همراه با سلول‌های التهابی و ماکروفاژهای فراوان قابل رؤیت است. ادم بینابینی، حد فاصل سلول‌های بافت همبند همراه با تعداد زیادی Giant cell (سلول غول‌پیکر)، خونریزی و سلول‌های خونی، از جمله گلبول‌های قرمز در بافت بینابینی قابل مشاهده است. تجویز نئوستیگمین با دز ۳۵ میکروگرم بر کیلوگرم، باعث شد که از شدت حضور سلول‌های التهابی نسبت به گروه شاهد کاسته شود، اما کماکان ادم بافتی همراه با تعداد زیاد ماکروفاژ، لنفوسیت و نوتروفیل قابل مشاهده بود و تعداد زیادی گلبول قرمز در بافت بینابینی دیده شد.

مطالعه‌ی هیستوپاتولوژی گروه نئوستیگمین ۷۰ میکروگرم بر کیلوگرم، نشان داد که از شدت ادم بافتی کاسته شده است؛ اگر چه سلول‌های التهابی و ماکروفاژها کمتر شدند، اما همچنان در بافت همبند بینابینی قابل مشاهده بودند. آثار فیروز بافتی در این گروه قابل مشاهده بود و بر میزان تراکم الیاف کلاژن افزوده شده بود. در بافت گرانولوماتوز موش‌های صحرایی که نئوستیگمین را به میزان ۱۴۰ میکروگرم بر کیلوگرم دریافت کرده بودند، آثار خونریزی و گلبول‌های قرمز میان بافتی حذف شده بود و مشاهده نمی‌شد. سلول‌های التهابی، به طور عمده از نوع لنفوسیت بودند و کماکان ماکروفاژها به فراوانی قابل مشاهده بودند و از ادم بینابینی



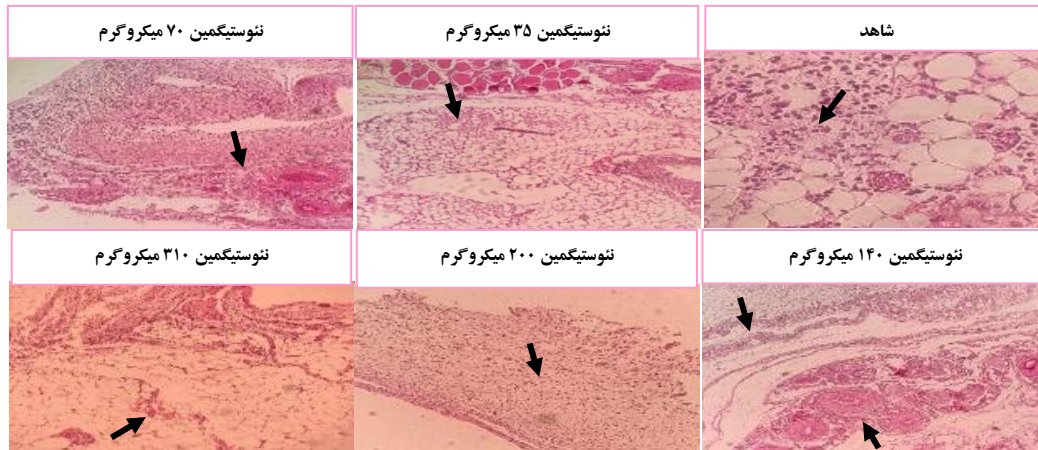
شکل ۱. اثر نئوستیگمین بر حجم آگزودا (الف)، تجمع لکوسیتی (ب) و وزن بافت گرانولوماتوز (ج) شش ساعت پس از القای التهاب در موش صحرایی نر در مدل

التهابی Air pouch

داده‌ها به صورت میانگین \pm انحراف معیار می‌باشند.

$P < 0.05$ ، $P < 0.01$ ، $P < 0.001$ وجود تفاوت معنی‌دار با گروه شاهد کارآزمین؛ $### P < 0.001$ وجود تفاوت معنی‌دار با گروه ۷۰ میکروگرم بر کیلوگرم

Neostigmine: Neo



شکل ۲. اثر نئوستیگمین بر تغییرات هیستوپاتولوژی بافت گرانولوماتوز ۶ ساعت پس از القای التهاب در موش صحرایی نر در مدل التهابی **Air pouch**. بزرگنمایی ۴۰ برابر. شاهد) التهاب شدید همراه با ادم و خونریزی (فلش): نئوستیگمین ۳۵ میکروگرم) ادم بافتی هنوز قابل مشاهده است؛ نئوستیگمین ۷۰ میکروگرم) از شدت ادم کاسته شده و تراکم الیاف کلاژن کمتر شده است (فلش): نئوستیگمین ۱۴۰ میکروگرم) ادم کاهش قابل مشاهده داشته است، اما هنوز ماکروفاز و لنفوسیت قابل مشاهده است؛ نئوستیگمین ۲۰۰ میکروگرم) حضور بافت گرانولوماتوز و کاهش واضح ادم بافتی؛ نئوستیگمین ۳۱۰ میکروگرم) کاهش واضح ادم بافتی و حضور جوانه‌های عروقی (فلش).

می‌یابد و آگزودا در داخل Pouch تجمع می‌یابد (۲۰). در این مطالعه، میزان حجم آگزودا با تجویز نئوستیگمین کاهش یافت. گزارش شده است که تحریک الکتریکی اعصاب واگ با مکانیسم احتمالی افزایش فعالیت کولینرژیک و کاهش تولید TNF، باعث کاهش التهاب می‌گردد (۵). $TNF-\alpha$ ، القاکننده‌ی قوی ژن نیتریک اکساید سنتاز می‌باشد و همچنین، موجب تجمع نوتروفیل‌ها و لنفوسیت‌های T و بیان مولکول‌های چسبندگی سلولی می‌شود (۲۱). در طی التهاب، فعالیت این آنزیم باعث تولید غلظت بالایی از نیتریک اکساید (NO) می‌شود که در نفوذپذیری عروقی نقش دارد (۲۲).

تجمع فیبروبلاست‌ها و ماکروفازها، سنتز کلاژن و آنژیوژن، از ویژگی‌های مهم بافت گرانولوما می‌باشند (۲۳). در مطالعه‌ی نشان داده شده است که حضور فیبروبلاست‌ها و ماکروفازها در محیط التهاب، موجب تشکیل بافت گرانولوما در موضع التهاب می‌شود (۲۴). در مطالعه‌ی حاضر، بافت گرانولوما تشکیل شده به دنبال ایجاد مدل **Air pouch**، با تزریق داخل صفاقی نئوستیگمین حدود ۳۰-۱۵ درصد بر اساس دوز به کار رفته کاهش وزن نشان داد.

در شرایط **In vitro**، سایتوکاین‌های مشتق شده از ماکروفازها تحت عنوان مونوکاین‌ها که شامل $TNF-\alpha$ و $IL-1$ می‌باشند، در تشکیل بافت گرانولوما از اهمیت به‌سزایی برخوردار هستند؛ به گونه‌ای که این سایتوکاین‌ها را سایتوکاین‌های گرانولوماتوزیک می‌نامند (۲۵). اثر مهارتی سیستم عصبی کولینرژیک بر تولید $TNF-\alpha$ که پیش‌تر به آن اشاره گردید (۴-۵)، شاید یکی از مکانیسم‌های احتمالی کاهش وزن بافت گرانولوما باشد. نتایج مطالعه‌ی

ارتباط و تعامل بین سیستم ایمنی و سیستم عصبی، حاصل وجود اشتراکاتی در نوروپپتیدها و نوروترانسمیترها و برخی سایتوکاین‌ها بین این دو سیستم می‌باشد (۱۶). در این مطالعه، اثر نئوستیگمین بر روی شاخص‌های التهابی در مدل التهابی **Air Pouch** بررسی شد. تعداد لکوسیت‌های موجود در مایع آگزودا تنها با دوز ۷۰ میکروگرم بر کیلوگرم نئوستیگمین کاهش قابل ملاحظه‌ای نشان داد. همسو با نتایج ما، تحقیق Yoon و همکاران نشان داد که تزریق داخل نخاعی نئوستیگمین به طور وابسته به دوز، باعث سرکوب مهاجرت لکوسیت‌ها و دگرآنولاسیون آنزیم میلوپراکسیداز (MPO) شد که این اثر ضد التهابی محیطی نئوستیگمین با واسطه‌ی فعالیت گیرنده‌های موسکارینی M2 نخاعی انجام می‌گیرد و منجر به فعال‌سازی نورون‌های پیش‌گانگلیونی سمپاتیک و در نتیجه، ترشح کاتکول آمین‌های آدرنال می‌شود (۱۷). احتمال می‌رود در این شرایط، گیرنده‌های M2 بر روی ایترنورون‌های مهارکننده (نظیر نورون‌های **GABAergic** یا نورون‌های **Glycinergic**) موجود در نخاع درگیر شده و استیل کولین، منجر به فعال شدن **Spinal sympathetic preganglionic neurons (SPNs)** می‌شود که در نهایت، اثرات ضد التهابی نئوستیگمین ایجاد می‌گردد (۱۸). نشان داده شده است که تزریق داخل نخاعی نئوستیگمین، می‌تواند باعث کنترل واکنش‌های التهابی محیطی از طریق آزادسازی کاتکول آمین‌های نخاعی آدرنال شود که این اثر، با تزریق آنتاگونیست گیرنده‌ی M2 مسدود می‌گردد (۱۹).

به دنبال تزریق کارازین در اثر ترشح مدياتورهای التهابی نظیر هیستامین، پروستاگلاندین‌ها و سروتونین، نفوذپذیری عروقی افزایش

فعالیت سلول‌های سیستم ایمنی در محیط التهاب مرتبط دانست. نتایج این پژوهش، همچنین نشان داد که نئوستیگمین در مدل التهابی حاد Air pouch، از منحنی دز-رسپانس Bell shaped (زنگوله‌ای شکل) تبعیت کرده است؛ به طوری که بیشترین اثر ضد التهابی در دز میانی مشاهده می‌شود و در دزهای بالاتر و پایین‌تر، اثر ضد التهابی نه تنها افزایش پیدا نکرد؛ بلکه حتی در دز ۲۰۰ میکروگرم بر کیلوگرم، هر سه شاخص التهابی افزایش نشان دادند. این نوع اثر، می‌تواند به این دلیل باشد که مکانیسم اثر نئوستیگمین در دزهای مختلف، به احتمال زیاد نظیر هم نمی‌باشد و بر حسب محدوده‌های مختلف دز تجویزی دارو و نوع پارامتر مورد بررسی، برخی از مکانیسم‌ها دخالت بیشتری دارند. منحنی دز-رسپانس زنگوله‌ای شکل، مشابه در مورد داروهای کولینرژیک و به خصوص مهارکننده‌های استیل کولین استراز از جمله نئوستیگمین پیش‌تر نیز گزارش شده است (۲۷).

با این حال، برای تعیین مکانیسم اثر دقیق‌تر نئوستیگمین در التهاب، نیاز به مطالعات بیشتری در آینده وجود دارد. از جمله محدودیت‌های مطالعه‌ی حاضر، ارزیابی نیمه‌کمی یافته‌های هیستولوژیک بود. پیشنهاد می‌شود در مطالعات آینده، این بخش به صورت کمی نیز مورد بررسی قرار گیرد. همچنین، با توجه به این که التهاب مزمن در شرایط بالینی شایع‌تر است و تبعات وسیع‌تری برای بیماران دارد، لازم است در مطالعات بعدی عملکرد نئوستیگمین در شرایط التهاب مزمن نیز بررسی گردد.

نتیجه‌گیری نهایی این که نئوستیگمین با دزهای مختلف، اثرات متفاوتی بر روی شاخص‌های التهاب محیطی در مدل Air pouch در موش صحرایی نر ایجاد نمود؛ به طوری که دزهای پایین آن حجم آگزودا، تجمع لکوسیته و وزن بافت گرانولوماتوز را کاهش دادند، اما دزهای بالاتر، اثرات معکوسی بر جای گذاشتند. در عین حال، نتایج هیستوپاتولوژیک بافت گرانولوماتوز نشان داد که دزهای بالاتر نئوستیگمین، اثرات ضد التهابی قوی‌تری اعمال می‌کنند. با توجه به مکانیسم‌های متنوع پیشنهادی برای نئوستیگمین، احتمال می‌رود این اثرات، به واسطه‌ی عملکرد مجموعه‌ای از اثرات تنظیمی این دارو بر سیستم ایمنی به صورت مستقیم و غیر مستقیم واسطه‌گری می‌شود.

تشکر و قدردانی

این مقاله برگرفته از نتایج پایان‌نامه‌ی دانشجویی دوره‌ی دکتری عمومی داروسازی مصوب دانشکده‌ی داروسازی دانشگاه علوم پزشکی تبریز به شماره‌ی ۳۹۸۴ می‌باشد. نویسندگان مقاله، از معاونت محترم پژوهشی دانشگاه علوم پزشکی تبریز برای حمایت مالی از اجرای آن صمیمانه سپاسگزاری می‌نمایند.

هیستوپاتولوژیک بافت گرانولوماتوز نیز نشان داد که دزهای مختلف نئوستیگمین با ایجاد اثرات ضد التهابی خود، نمای التهابی بافت گرانولوماتوز را در مقایسه با گروه شاهد متأثر می‌سازد.

مسیر CAP عامل نظارتی بر روی پایانه‌های عصبی در خون و ماکروفاژهای حاوی $\alpha 7$ Nicotinic acetylcholine receptor ($\alpha 7$ -nAChR) می‌باشد. CAP مسیر یک طرفه‌ای است که می‌تواند التهاب حاصل از ماکروفاژها یا هر سلول ایمنی دیگری را که دارای گیرنده‌ی $\alpha 7$ -nAChR باشد، کاهش دهد. Ach از پایانه‌ی عصب واگ در گردش خون آزاد می‌شود و روی گیرنده ($\alpha 7$ -nAChR) اثر می‌کند که با باز کردن کانال مرکزی، باعث ورود یون‌های کلسیم به داخل ماکروفاژها می‌شود. افزایش سطح کلسیم، باعث مهار جابه‌جایی Nuclear factor κ -B در هسته و به تبع آن سرکوب تولید سایتوکاین‌های التهابی می‌شود (۴).

فیبرهای اوران عصب واگ، سیگنال‌های عصبی التهابی محیطی را به مغز منتقل می‌کنند. شواهد اخیر نشان می‌دهد که یک مکانیسم پاراسمپاتیک برای مهار آزادسازی TNF و کنترل التهاب وجود دارد. این مکانیسم، توسط مسیر CAP انجام می‌گیرد. Ach، باعث مهار ترشح TNF، IL-1، IL-6 و IL-18 ناشی از اندوتوکسین (لیپو پلی‌ساکارید) می‌شود. علاوه بر نقش Ach به عنوان یک انتقال دهنده‌ی عصبی و تعدیل‌کننده‌ی عصبی در سیستم اعصاب مرکزی و در سیستم اعصاب اتونوم محیطی (گانگلیونی) و نوروترانسمیتر سوماتیک، Ach یک انتقال دهنده‌ی عصبی مرکزی برای نورون‌های پس‌گانگلیونی عصب واگ و اعصاب سمپاتیک نیز می‌باشد. فعالیت CAP توسط تحریک الکتریکی عصب واگ، همچنین منجر به کاهش معنی‌دار TNF سیستمیک و کاهش تحریک شوک در موش‌های تحت اثر آسیب عصبی می‌شود. ماکروفاژهای بافتی و سایر سلول‌های تولیدکننده‌ی سایتوکاین‌ها در سیستم رتیکولاندوتلیال، یکی از محتمل‌ترین اهداف سلولی اثرات تعدیل‌کننده‌ی ایمنی عصب واگ می‌باشند (۹).

سیستم عصبی سمپاتیک خودکار، یک حالت تنظیم‌کننده‌ی دوگانه برای پاسخ‌های التهابی دارد. اپی‌نفرین و نوراپی‌نفرین، هر دو از مدولای آدرنال و از آکسون‌های عصبی سمپاتیک در پاسخ به Ach، آزاد می‌شوند و باعث تنظیم ترشح سایتوکاین‌ها و تنظیم التهاب، به طور عمده از طریق گیرنده‌های بتا آدرنرژیک که روی سلول‌های ایمنی قرار دارند، می‌شوند (۲۶).

مکانیسم پیشنهادی احتمالی برای اثرات نئوستیگمین در این مطالعه را می‌توان به اثرات مهارتی نئوستیگمین بر آنزیم استیل کولین استراز، اثرات پاراسمپاتومیمتیکی، ترشح کاتکول آمین‌ها از مدولای آدرنال، کاهش تولید برخی مدیاتورهای التهابی و همچنین، کاهش تعداد و

References

- Morimoto K, Nakajima K. Role of the immune system in the development of the central nervous system. *Front Neurosci* 2019; 13: 916.
- Noh H, Yu MR, Kim HJ, Lee JH, Park BW, Wu IH, et al. Beta 2-adrenergic receptor agonists are novel regulators of macrophage activation in diabetic renal and cardiovascular complications. *Kidney Int* 2017; 92(1): 101-13.
- Taniguchi N, Kawahara K, Yone K, Hashiguchi T, Yamakuchi M, Goto M, et al. High mobility group box chromosomal protein 1 plays a role in the pathogenesis of rheumatoid arthritis as a novel cytokine. *Arthritis Rheum* 2003; 48(4): 971-81.
- Baez-Pagan CA, Delgado-Velez M, Lasalde-Dominicci JA. Activation of the macrophage alpha7 nicotinic acetylcholine receptor and control of inflammation. *J Neuroimmune Pharmacol* 2015; 10(3): 468-76.
- Zila I, Mokra D, Kopincova J, Kolomaznik M, Javorka M, Calkovska A. Vagal-immune interactions involved in cholinergic anti-inflammatory pathway. *Physiol Res* 2017; 66(Suppl 2): S139-S145.
- Mattei RA, Dalmarco EM, Frode TS. Etanercept administration prevents the inflammatory response induced by carrageenan in the murine air pouch model. *Naunyn Schmiedebergs Arch Pharmacol* 2015; 388(12): 1247-57.
- McInnes IB, Schett G. Cytokines in the pathogenesis of rheumatoid arthritis. *Nat Rev Immunol* 2007; 7(6): 429-42.
- Duarte DB, Vasko MR, Fehrenbacher JC. Models of inflammation: Carrageenan air pouch. *Curr Protoc Pharmacol* 2016; 72: 5.
- Pavlov VA, Tracey KJ. The cholinergic anti-inflammatory pathway. *Brain Behav Immun* 2005; 19(6): 493-9.
- Katzung BG. Basic and clinical pharmacology. 14th ed. New York, NY: McGraw-Hill Education; 2018.
- Pohanka M. Inhibitors of acetylcholinesterase and butyrylcholinesterase meet immunity. *Int J Mol Sci* 2014; 15(6): 9809-25.
- Eteraf-Oskouei T, Allahyari S, Akbarzadeh-Atashkhosrow A, Delazar A, Pashaii M, Gan SH, et al. Methanolic extract of *Ficus carica* Linn. leaves exerts antiangiogenesis effects based on the rat air pouch model of inflammation. *Evid Based Complement Alternat Med* 2015; 2015: 760405.
- Ziaee M, Rasouly M, Khorrani A, Andalib S, Garjani A. The effect of pentoxifylline on leukocyte accumulation and angiogenesis in an air pouch model in rat. *J Chem Pharm Res* 2012; 4(1): 402-8.
- Abbas AK, Lichtman AH. Cellular and Molecular Immunology. 7th ed. Philadelphia, PA: Saunders; 2005.
- Kumar V. Acute and chronic inflammation. In: Kumar V, Abbas A, Fausto N, Aster J, editors. Robbins and Cotran pathologic basis of disease. Philadelphia, PA: Saunders; 2005. p. 47-86.
- Blalock JE. The immune system as the sixth sense. *J Intern Med* 2005; 257(2): 126-38.
- Yoon SY, Kwon YB, Kim HW, Roh DH, Kang SY, Kim CY, et al. Intrathecal neostigmine reduces the zymosan-induced inflammatory response in a mouse air pouch model via adrenomedullary activity: Involvement of spinal muscarinic type 2 receptors. *Neuropharmacology* 2005; 49(3): 275-82.
- Li DP, Chen SR, Pan YZ, Levey AI, Pan HL. Role of presynaptic muscarinic and GABA(B) receptors in spinal glutamate release and cholinergic analgesia in rats. *J Physiol* 2002; 543(Pt 3): 807-18.
- Yoon SY, Kim HW, Roh DH, Kwon YB, Jeong TO, Han HJ, et al. The anti-inflammatory effect of peripheral bee venom stimulation is mediated by central muscarinic type 2 receptors and activation of sympathetic preganglionic neurons. *Brain Res* 2005; 1049(2): 210-6.
- Cuzzocrea S, Costantino G, Zingarelli B, Mazzon E, Micali A, Caputi AP. The protective role of endogenous glutathione in carrageenan-induced pleurisy in the rat. *Eur J Pharmacol* 1999; 372(2): 187-97.
- Adams V, Nehrhoff B, Spate U, Linke A, Schulze PC, Baur A, et al. Induction of iNOS expression in skeletal muscle by IL-1beta and NFkappaB activation: An in vitro and in vivo study. *Cardiovasc Res* 2002; 54(1): 95-104.
- Duran WN, Breslin JW, Sanchez FA. The NO cascade, eNOS location, and microvascular permeability. *Cardiovasc Res* 2010; 87(2): 254-61.
- Sato K, Komatsu N, Higashi N, Imai Y, Irimura T. Granulation tissue formation by nonspecific inflammatory agent occurs independently of macrophage galactose-type C-type lectin-1. *Clin Immunol* 2005; 115(1): 47-50.
- Hooper KA, Nickolas TL, Yurkow EJ, Kohn J, Laskin DL. Characterization of the inflammatory response to biomaterials using a rodent air pouch model. *J Biomed Mater Res* 2000; 50(3): 365-74.
- Sato IY, Kobayashi K, Yamagata N, Shikama Y, Kasama T, Kasahara K, et al. Modulation of granuloma formation in vitro by endogenous mediators. *Immunopharmacology* 1991; 21(2): 73-82.
- Araujo LP, Maricato JT, Guerreschi MG, Takenaka MC, Nascimento VM, de Melo FM, et al. The sympathetic nervous system mitigates CNS autoimmunity via beta2-adrenergic receptor signaling in immune cells. *Cell Rep* 2019; 28(12): 3120-30.
- Bentley P, Driver J, Dolan RJ. Cholinergic modulation of cognition: insights from human pharmacological functional neuroimaging. *Prog Neurobiol* 2011; 94(4): 360-88.

Acute Anti-Inflammatory Effects of Neostigmine in the Rat Air Pouch Model of Inflammation

Iman Haj-Hasan¹, Parvin Ghadimi², Moslem Najafi³, Leila Roshangar⁴, Tahereh Eteraf-Oskouei⁵

Original Article

Abstract

Background: The aim of this study was to evaluate the effects of neostigmine on inflammatory parameters and histopathological changes of granulation tissue.

Methods: The Air Pouch model was developed in six groups of male Wistar rats. Briefly, the rats were anesthetized, and then 20 ml and 10 ml of sterile air were injected subcutaneously (SC) on the back of the animals on days 0 and 3, respectively. On day 6, inflammation was induced by injection of 2 ml of carrageenan 1% into pouches. Normal saline as control and neostigmine (35, 70, 140, 200, and 310 µg/kg) was administered intraperitoneally (IP) concurrently with carrageenan. After 6 hours, the rats were sacrificed; pouch fluid was collected to determine exudate volume and the number of accumulated cells. The pouches were dissected out and weighed, and histopathological characteristics were evaluated.

Findings: Neostigmine (70 µg/kg) reduced leukocyte accumulation ($P < 0.050$), exudate volume ($P < 0.001$), and granulation tissue weight ($P < 0.001$) compared to the carrageenan control group. Inflammatory parameters were increased by neostigmine 200 µg/kg ($P < 0.050$). The results of histopathological studies of granulation tissue showed that higher doses of neostigmine provided more anti-inflammatory effects.

Conclusion: From this study, it may be concluded that in the air pouch inflammatory model, neostigmine at different doses has different effects on peripheral inflammation. These effects are likely mediated by regulatory effects of the agent on the immune system.

Keywords: Neostigmine, Inflammation, Carrageenan, Rat

Citation: Haj-Hasan I, Ghadimi P, Najafi M, Roshangar L, Eteraf-Oskouei T. **Acute Anti-Inflammatory Effects of Neostigmine in the Rat Air Pouch Model of Inflammation.** J Isfahan Med Sch 2019; 37(543): 1092-9.

1- Pharm D, Department of Pharmacology and Toxicology, School of Pharmacy, Tabriz University of Medical Sciences, Tabriz, Iran

2- Department of Pharmacology and Toxicology, School of Pharmacy, Tabriz University of Medical Sciences, Tabriz, Iran

3- Professor, Department of Pharmacology and Toxicology, School of Pharmacy, Tabriz University of Medical Sciences, Tabriz, Iran

4- Professor, Stem Cell Research Center, Tabriz University of Medical Sciences, Tabriz, Iran

5- Associate Professor, Department of Pharmacology and Toxicology, School of Pharmacy, Tabriz University of Medical Sciences, Tabriz, Iran

Corresponding Author: Tahereh Eteraf-Oskouei, Email: eteraf_t@yahoo.com