

## میلیوم کلوئید

دکتر امیر حسین سیادت<sup>۱</sup>، دکتر فاطمه مختاری<sup>۲</sup>، دکتر محمد علی نیلفروش زاده<sup>۳</sup>

### گزارش مورد

#### چکیده

**مقدمه:** میلیوم کلوئید یک وضعیت نادر پوستی با حداقل سه نوع متمایز است. از نظر بالینی، بیماری با ظهور پاپول‌های گسترده، نیمه شفاف و مایل به رنگ زرد و یا پلاک‌های تشکیل شده بر روی پوست آفتاب دیده، و از نظر بافت شناسی، با شناسایی کلوئید در ناحیه‌ی پایپلای درم قابل تشخیص است.

**معرفی بیمار:** بیمار مردی بود با پاپول‌های کوچک و متعدد بر روی پشت دست‌ها که بیماری میلیوم کلوئید توسط پاتولوژیست برای وی تأیید شده بود. میلیوم کلوئید اغلب در بیماران با پوست روشن مشاهده می‌شود و بدون تغییر باقی می‌ماند. اما این بیمار، پوست به نسبت تیره از نوع Fitzpatrick skin type III داشت و ضایعات او در تابستان افزایش و در زمستان کاهش پیدا می‌کرد.

**نتیجه‌گیری:** این مورد، تأکیدی بر رابطه‌ی نزدیک بین قرار گرفتن طولانی مدت در معرض آفتاب و ابتلا به میلیوم کلوئید در بزرگسالان است.

**واژگان کلیدی:** بزرگسالان، بیوپسی، کلوئید، دست، میلیوم، بیماری پوستی، پاتولوژی

**ارجاع:** سیادت امیر حسین، مختاری فاطمه، نیلفروش زاده محمد علی. میلیوم کلوئید. مجله دانشکده پزشکی اصفهان ۱۳۹۳؛ ۳۲ (۳۱۷): ۲۳۴۸-۲۳۴۳

#### مقدمه

میلیوم کلوئید برای اولین بار در سال ۱۸۶۶ توسط Wagner با عنوان «Das Colloid-Milium der Haut» گزارش شد و در طول تاریخ با نام‌های Colloid infiltration, Colloid pseudomilium, Millitary collodoms، هیالوما و اختلاط الاستوزیس کلوئیدالیس شناخته شده است (۱-۲).

میلیوم کلوئید یک وضعیت دژنراتیو مرتبط با قرار گرفتن بیش از حد در معرض آفتاب است و احتمال می‌رود در اثر تماس با فرآورده‌های نفتی و

هیدروکینون‌ها هم بروز کند. منشأ ایجاد کلوئید در درمیس مشخص نیست؛ اما تصور می‌شود، علت بروز آن در نوع بالغین (Adults)، انحطاط رشته‌های الاستیک و در نوع کودکان (Juveniles)، انحطاط کراتینوسیت‌های تغییر شکل یافته در اثر اشعه‌ی فرابنفش (UV یا Ultraviolet) است (۳).

میلیوم کلوئید بالغین یک اختلال نادر پوستی است که توسط پاپول‌های شفاف و متعدد بر روی پوست و مناطقی که در معرض آفتاب بوده است، نظیر صورت، گردن، پشت دست‌ها و پشت، قابل تشخیص می‌باشد.

\*۱ نسخه‌ی انگلیسی این مقاله در مجله‌ی Adv Biomed Res سال ۲۰۱۳ دوره‌ی ۲ به چاپ رسیده است.

۱- استادیار، مرکز تحقیقات پوست و سلول‌های بنیادی، دانشگاه علوم پزشکی تهران، تهران و مرکز تحقیقات بیماری‌های پوستی و سالک و گروه پوست، دانشگاه علوم پزشکی اصفهان، اصفهان، ایران

۲- استادیار، مرکز تحقیقات بیماری‌های پوستی و سالک و گروه پوست، دانشگاه علوم پزشکی اصفهان، اصفهان، ایران

۳- دانشیار، مرکز تحقیقات پوست و سلول‌های بنیادی، دانشگاه علوم پزشکی تهران، تهران، ایران

Email: f\_mokhtari@resident.mui.ac.ir

نویسنده‌ی مسؤول: دکتر فاطمه مختاری

ارجاع داده شد. این ضایعات، در طول ۳ سال گسترش پیدا کرده بود و در فصل تابستان، افزایش و در زمستان، کاهش پیدا می کردند و هیچ کدام از آنها، در این مدت برطرف نشده بود.

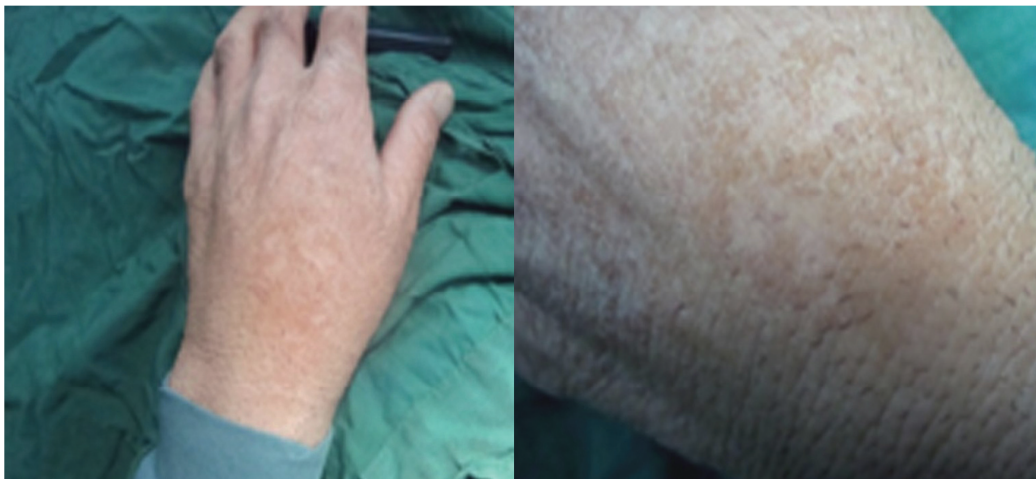در معاینه‌ی فیزیکی، پاپول‌های متعدد به رنگ قهوه‌ای متمایل به زرد، با قطر ۲-۳ میلی‌متر در پشت دست‌ها مشاهده شد (شکل ۱). وی هیچ گونه مشکل پزشکی فعلی و یا قبلی نداشت. سابقه‌ی پزشکی وی، مبنی بر مصرف داروهای ایجاد کننده‌ی حساسیت به نور و دیگر اختلالات، منفی بود. به علاوه، هیچ گونه زمینه‌ی خانوادگی در ابتلا به این بیماری وجود نداشت.

جهت تشخیص، نمونه‌برداری از تمام ضخامت پوست لازم است؛ اما پیشینه‌ی بیمار هم می‌تواند در تشخیص صحیح این بیماری مفید باشد (۴).

این گزارش، رابطه‌ی مستقیم بین قرار گرفتن در معرض آفتاب برای طولانی مدت و ابتلا به بیماری میلیوم کلونید را تأیید می‌کند.

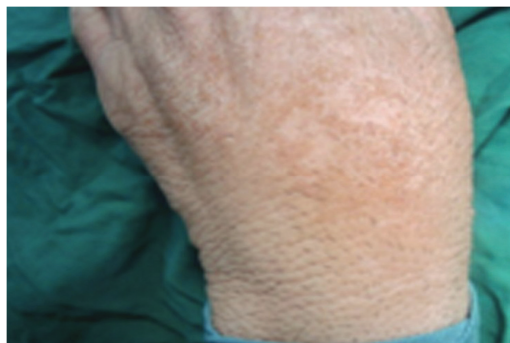
### معرفی بیمار

بیمار، مردی ۳۸ ساله، راننده از اهواز، دارای پوستی از نوع Fitzpatrick skin type III، با وضعیت سلامت خوب، به علت ظهور پاپول‌های بدون علامت در پشت دست‌هایش به مدت ۳ سال، به بیمارستان



ب

الف



ج

شکل ۱. ضایعات بیمار

شده در سطح پوست آفتاب دیده و از نظر بافت‌شناسی، توسط تعیین حضور کلونید در ناحیه‌ی پایبالی پوست، تشخیص داده می‌شود. سه نوع بالینی از میلیوم کلونید با نام‌های بالغین (Adults)، کودکان (Juveniles) و Nodular colloid degeneration وجود دارد.

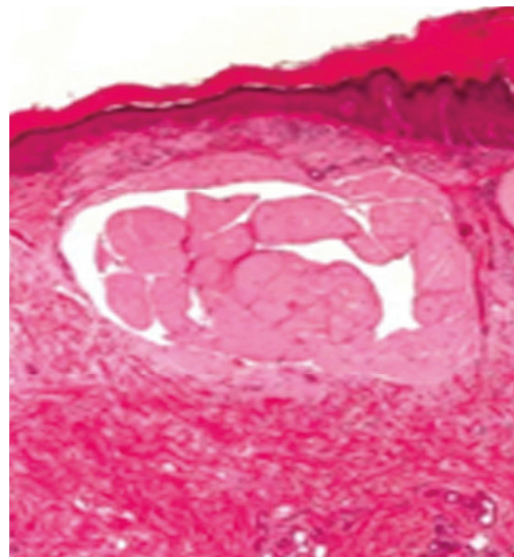
نوع بالغین را می‌توان نتیجه‌ی قرار گرفتن در معرض آفتاب، هیدروکینون‌ها، نفت خام و کودهای شیمیایی در نظر گرفت (۴، ۲). برخی پژوهشگران نوع بالغ بیماری را نوعی Actinic elastosis در نظر می‌گیرند (۶). در موارد دیگر، در میان کارگران پالایشگاه‌های مناطق گرمسیر، فنل‌های موجود در سوخت اکسید (نفت گاز) نقش مهمی در ایجاد زخم‌ها و تأثیرات فتودینامیکی دارند (۸، ۷).

نوع کودکان، اغلب زمینه‌ی خانوادگی دارد، قبل از سن بلوغ آغاز می‌شود و می‌تواند از فرم غیرخانوادگی، که در مراحل بعدی زندگی رخ می‌دهد، تمیز داده شود. هرچند نور نقش کمی در ایجاد نوع کودکان بازی می‌کند، اما به طور قطع، در بیماران مسن‌تر، که پوست شفاف‌تر دارند و در معرض نور خورشید کار می‌کنند، نقش مهمی ایفا می‌کند (۱۱-۹، ۲).

Nodular colloid degeneration به عنوان نوعی Nodular amyloidosis هم رده‌بندی می‌شود. این اختلال، بیشتر به صورت یک ندول (گره) مجزا در صورت، تنه و پوست سر ظاهر می‌شود (۴).

بیشترین مناطق درگیر در میلیوم کلونید صورت، پشت دست‌ها، پشت، اطراف گردن و گوش‌ها می‌باشد. پاپول‌های کوچک پوستی با قطر ۲-۱ میلی‌متر، قهوه‌ای متمایل به زرد و گاهی تیره با

بیوپسی از یکی از ضایعات گرفته شد و تشخیص میلیوم کلونید تأیید گردید. تست بافت‌شناسی توسط رنگ آمیزی هماتوکسیلین-ائوزین، رسوب مواد هم‌گن کم‌رنگ ائوزینوفیلیک در شکاف‌های ایجاد شده را در پایبالی پوست مشخص کرد (شکل ۲).



شکل ۴. رسوب مواد هم‌گن کم‌رنگ ائوزینوفیلیک در شکاف‌های ایجاد شده در پایبالی پوست

### بحث

میلیوم کلونید یک تغییر دژنراتیو است و از بین رفتن کلونیدی پوست یا هیالینوزیس پوستی نامیده می‌شود. شرایط این بیماری ممکن است به طور کامل، واضح و مشخص نباشد و باید به عنوان یکی از بیماری‌های پوستی در نظر گرفته شود (۵). علت ایجاد فرم کلونید در درم هنوز مشخص نیست اما تصور می‌شود، در نوع بالغین، از بین رفتن فیبرهای الاستیک و در نوع کودکان، از بین رفتن کراتینوسیت‌های تغییر شکل یافته به واسطه‌ی UV عامل ایجاد بیماری باشد (۳). از نظر بالینی، میلیوم کلونید با شناسایی پاپول‌های شفاف و زرد رنگ و یا پلاک‌های تشکیل

هایپرکراتوتیک یا پهن شده باشد (۱۴).  
درمانی که برای Actinic elastosis در بیماران بزرگسال مورد استفاده است، شامل رتینوئید موضعی می باشد (۶). درمان با Derm abrasion (۱۵) و تخریب توسط لیزر Er: YAG هم برای بهبود این بیماری گزارش شده است (۱). تخریب زخم‌ها با حرارت و کرایوتراپی نیز قابل انجام است، اما نتایج جراحی زیبایی این درمان به ندرت رضایت‌بخش می باشد.

### نتیجه گیری

این مورد، تأکید بر رابطه‌ی نزدیک بین قرار گرفتن طولانی مدت در معرض آفتاب و ابتلا به میلیوم کلونید بزرگسالان است.

### تشکر و قدردانی

از آقای دکتر صانعی، پاتولوژیست بخش آسیب‌شناسی، جهت ارائه‌ی عکس هیستوپاتولوژی از نمونه تشکر می‌شود.

پیشرفت کند، کم و بیش متقارن، در گروه‌های نامنظم بر روی مناطق آفتاب دیده‌ی پوست ایجاد می‌شود. در صورت تماس، دارای جنس نرم می‌باشند و در اثر سوراخ شدن پاپول‌ها، حجم ژلاتینی داخل آن‌ها خارج می‌شود. هرچند امکان دارد، میلیوم کلونید تشدید و در طی سال‌ها گسترده‌تر شود اما در بیشتر موارد، بیماری در طول ۳ سال به حداکثر گسترش خود می‌رسد و بعد از آن، بدون تغییر باقی می‌ماند (۱۲). یافته‌های بافت‌شناسی و بالینی، هر دو عاری از خطا هستند؛ هرچند امکان دارد، اولی به تنهایی برای تفاوت قابل شدن از آمیلوئیدوزیس مشکل باشد (۱۳، ۵).

ضایعات معمولی مشابه، در Actinic elastosis شدید مشاهده می‌شود (۸). توسط میکروسکوپ نوری می‌توان در میان و بالای درمیس، میلیوم کلونید را مشاهده کرد که با تجمع کمی از مواد اتوزینوفیلیک بیشکل و هموژن، با ایجاد شکافی فضا مانند تشخیص داده می‌شود. اپی‌درم‌های روی هم قرار گرفته سالم و دست نخورده باقی می‌ماند، اما ممکن است،

### References

1. Ammirati CT, Giancola JM, Hruza GJ. Adult-onset facial colloid milium successfully treated with the long-pulsed Er: YAG laser. *Dermatol Surg* 2002; 28(3): 215-9.
2. Innocenzi D, Barduagni F, Cerio R, Wolter M. UV-induced colloid milium. *Clin Exp Dermatol* 1993; 18(4): 347-50.
3. Kobayashi H, Hashimoto K. Colloid and elastic fibre: ultrastructural study on the histogenesis of colloid milium. *J Cutan Pathol* 1983; 10(2): 111-22.
4. Lim C, Li M. Colloid milium arising on a non-sun-exposed area in an adult. *Australas J Dermatol* 2006; 47(2): 137-8.
5. Hashimoto K, Miller F, Bereston ES. Colloid milium. Histochemical and electron microscopic studies. *Arch Dermatol* 1972; 105(5): 684-94.
6. Dummer R, Laetsch B, Stutz S, Scharer L. Elastosis colloidalis conglomerata (adult colloid milium, paracolloid of the skin): a maximal manifestation of actinic elastosis? *Eur J Dermatol* 2006; 16(2): 163-6.
7. Findlay GH, Morrison JG, Simson IW. Exogenous ochronosis and pigmented colloid milium from hydroquinone bleaching creams. *Br J Dermatol* 1975; 93(6): 613-22.
8. Muscardin LM, Bellocchi M, Balus L. Papuloverrucous colloid milium: an occupational variant. *Br J Dermatol* 2000; 143(4): 884-7.
9. Handfield-Jones SE, Atherton DJ, Black MM, Hashimoto K, McKee PH. Juvenile colloid milium: clinical, histological and ultrastructural features. *J Cutan Pathol* 1992; 19(5): 434-8.
10. Chowdhury MM, Blackford S, Williams S. Juvenile colloid milium associated with ligneous conjunctivitis: report of a case and review of the literature. *Clin Exp Dermatol*

- 2000; 25(2): 138-40.
11. Hashimoto K, Kumakiri M. Colloid-amyloid bodies in PUVA-treated human psoriatic patients. *J Invest Dermatol* 1979; 72(2): 70-80.
  12. Muzaffar W, Dar NR, Malik AM. Colloid milium of the upper eyelid margins: a rare presentation. *Ophthalmology* 2002; 109(10): 1944-6.
  13. Hashimoto K, Black M. Colloid milium: a final degeneration product of actinic elastoid. *J Cutan Pathol* 1985; 12(2): 147-56.
  14. Lewis AT, Le EH, Quan LT, Krishnan B, Schulmeier J, Hsu S. Unilateral colloid milium of the arm. *J Am Acad Dermatol* 2002; 46(2 Suppl Case Reports): S5-S7.
  15. Apfelberg DB, Druker D, Spence B, Maser MR, Lash H. Treatment of colloid milium of the hand by dermabrasion. *J Hand Surg Am* 1978; 3(1): 98-100.

## Colloid Milium

Amir Hossein Siadat MD<sup>1</sup>, Fatemeh Mokhtari MD<sup>2</sup>, Mohammad Ali Nilforoushzadeh MD<sup>3</sup>

### Case Report

#### Abstract

**Background:** Colloid milium is a rare cutaneous condition with at least, three distinct subtypes, characterized clinically by the development of yellowish translucent papules or plaques on sun-exposed skin, and histologically by the presence of colloid in the dermal papillae.

**Case Report:** We present a man with multiple small papules on dorsum of his hands pathologically confirmed to be colloid milium. Colloid milium is more commonly observed in fair-skin patients and remain unchanged; however, our patient had dark skin type (Fitzpatrick skin type III) and lesions were increasing in summer and decreasing in winter.

**Conclusion:** This case emphasizes the close relationship between long-term sun exposure and adult colloid milium.

**Keywords:** Adult, Biopsy, Colloid, Milium, Hand, Male, Skin disease, Pathology

**Citation:** Siadat AH, Mokhtari F, Nilforoushzadeh MA. **Colloid Milium.** J Isfahan Med Sch 2015; 32(317): 2343-8

\*The English version of this article has been previously published in Adv Biomed Res: 2013, Vol 2.

1- Assistant Professor, Skin and Stem Cell Research Center, Tehran University of Medical Sciences, Tehran AND Skin Diseases AND Leishmaniasis Research Center, Isfahan University of Medical Sciences, Isfahan Iran

2- Assistant Professor, Skin Diseases and Leishmaniasis Research Center, Isfahan University of Medical Sciences, Isfahan Iran

3- Associate Professor, Skin and Stem Cell Research Center, Tehran University of Medical Sciences, Tehran

**Corresponding Author:** Fatemeh Mokhtari MD, Email: f\_mokhtari@resident.mui.ac.ir