

مقایسه‌ی اسکار ناشی از دو روش جراحی به صورت برش زیر پلاتیسمای و روی پلاتیسمای و ترمیم پلاتیسمای در برش کلار گردنی در جراحی تیروئیدکتومی

محسن کلاهدوزان^۱، علی اخوان^۲، نسیم خدای^۳

مقاله پژوهشی

چکیده

مقدمه: عمده‌ترین روش درمان جراحی سرطان تیروئید، تکنیک توتال تیروئیدکتومی بر پایه‌ی ایجاد برش گردنی و سپس، جدا کردن فلپ پلاتیسمای است، اما همین برش، باعث ایجاد اسکار طولانی می‌شود که می‌تواند رضایت بیماران را کاهش دهد و کیفیت زندگی آن‌ها را تحت تأثیر قرار دهد. هدف از اجرای این پژوهش، بررسی تأثیر نوع فلپ و ترمیم و عدم ترمیم عضله‌ی پلاتیسمای در شدت اسکار بعد از عمل جراحی تیروئیدکتومی بود.

روش‌ها: در این کارآزمایی بالینی، ۱۶۰ بیمار از فروردین ۱۳۹۶ تا فروردین ۱۳۹۷ در بیمارستان الزهرا (س) و بیمارستان امام رضای (ع) اصفهان انتخاب و به چهار گروه به روش بلوک‌های تصادفی تقسیم شدند؛ بدین صورت که در گروه‌های A و B از فلپ پلاتیسمای استفاده شد و در گروه‌های C و D، از فلپ زیرجلدی و روی پلاتیسمای استفاده شد. در گروه‌های A و C، عضله‌ی پلاتیسمای ترمیم شد و در گروه‌های B و D عضله‌ی پلاتیسمای ترمیم نشد. سپس، این چهار گروه، مطابق با نمره‌ی Vancouver و رضایت بیمار از زیبایی اسکار طی ۶ ماه پی‌گیری شدند.

یافته‌ها: نمره‌ی Vancouver به وسیله‌ی فلپ زیرجلدی، تفاوت معنی‌داری با نتیجه‌ی فلپ پلاتیسمای نداشت، اما ترمیم پلاتیسمای معنی‌دار بود. در انتهای مطالعه، میزان رضایتمندی (از طریق رتبه‌بندی پنج‌گانه‌ی لیکرت) در بیماران با نمره‌ی Vancouver آن‌ها به طور قابل توجهی همبستگی داشت.

نتیجه‌گیری: هر دو نوع فلپ کارآمد هستند، اما بهتر است ترمیم عضله‌ی پلاتیسمای جهت رضایتمندی بیماران انجام گیرد.

واژگان کلیدی: اسکار؛ عضله‌ی پلاتیسمای؛ تیروئیدکتومی

ارجاع: کلاهدوزان محسن، اخوان علی، خدای نسیم. مقایسه‌ی اسکار ناشی از دو روش جراحی به صورت برش زیر پلاتیسمای و روی پلاتیسمای و ترمیم پلاتیسمای در برش کلار گردنی در جراحی تیروئیدکتومی. مجله دانشکده پزشکی اصفهان ۱۳۹۹؛ ۳۸ (۵۷۳): ۲۷۷-۲۷۰.

مقدمه

ناحیه‌ی سینه و ترقوه امتداد دارد. این عضله، در اطراف گردن با ماهیچه‌ی Sternocleidomastoid (SCM) هم‌پوشانی دارد. عصب حرکتی این ماهیچه از شاخه‌ی گردنی عصب فاشیال تأمین می‌شود. خون‌رسانی عضله‌ی پلاتیسمای از شاخه‌های شریان کاروتید خارجی و تخلیه‌ی لنفاوی عضله‌ی پلاتیسمای توسط غدد لنفاوی سطحی بافت نرم گردن است (۳).

در قسمت جانبی گردن، درست زیر پلاتیسمای، ورید ژوگولار خارجی وجود دارد که از زاویه‌ی فک تحتانی به سمت ترقوه در حال نزول می‌باشد. به همین ترتیب، در سطح عضله‌ی استرنوکلیئیدوماستوئید

در بسیاری از روش‌های جراحی گردن، مانند جراحی تیروئید و پاراتیروئید و جراحی حنجره، بعد از ایجاد برش پوستی، جراح فیبرهای عضلانی پلاتیسمای را می‌بیند. ابتدا، پس از برش پوستی گردن، فلپ پلاتیسمای بالا برده می‌شود تا جراح دید بهتری برای محتویات گردن داشته باشد (۱-۲).

پلاتیسمای، عضله‌ی پهن و نازکی است که زیر پوست گردن قرار دارد و سطح وسیع قدام گردن را می‌پوشاند. این عضله، از انتهای فک تحتانی و چانه شروع می‌شود و در ضخامت نیم سطحی گردن تا

۱- استادیار، گروه جراحی عمومی، دانشکده‌ی پزشکی، دانشگاه علوم پزشکی اصفهان، اصفهان، ایران

۲- دستیار، گروه جراحی عمومی، دانشکده‌ی پزشکی، دانشگاه علوم پزشکی اصفهان، اصفهان، ایران

۳- پزشک عمومی، دانشکده‌ی پزشکی، دانشگاه علوم پزشکی اصفهان، اصفهان، ایران

نویسنده‌ی مسؤول: محسن کلاهدوزان؛ استادیار، گروه جراحی عمومی، دانشکده‌ی پزشکی، دانشگاه علوم پزشکی اصفهان، اصفهان، ایران

Email: kolahdouzan@med.mui.ac.ir

زخم بخیه شده است و قسمتی از زخم باز می‌ماند (۱۰). اگر التیام زخم بیش از حد رخ دهد، بیانگر فیروپلازی بیش از حد در فرایند التیام درم می‌باشد که کلونید یا اسکار هایپر تروفیک نامیده می‌شود. در کلونید، روند اپی‌تلیالیزه شدن زخم، مستقل از مکان، سن و نژاد بیش از ۲۱ روز طول می‌کشد و طی ۴ هفته، پیشرفت می‌کند و می‌تواند تا مدت‌ها (۳ ماه تا ۳ سال) ادامه پیدا کند (۱۰).

اسکار هایپر تروفیک با وجود قرمزی و برجستگی از سطح پوست مشخص می‌شود. عوارض اسکارهای غیر طبیعی از لحاظ بالینی هم برای جراح و هم برای بیماران آزار دهنده هستند. اعمال جراحی تیروئید با توجه به موقعیت آناتومیک آن، از جمله اعمالی است که بروز اسکارهای غیر طبیعی در آن از نظر زیبایی برای بیماران از اهمیت به‌سزایی برخوردار است. در این راستا، در برخی مطالعات ندوختن عضله‌ی پلاتیسم با نتایج زیبایی بهتری همراه بوده است (۱۰)؛ حال آن‌که در کشور ما در چنین اعمال جراحی، عضله‌ی پلاتیسم و گاهی زیرجلد دوخته می‌شود.

از عوارض دیگر این جراحی، تجمع سروما و هماتوم و آسیب اعصاب سطحی پوستی است که بر زیبایی محل عمل تأثیرگذار است. در این راستا، در برخی مطالعات فلپ برش بالای عضله‌ی پلاتیسم (زیرجلدی) با نتایج زیبایی بهتری همراه بوده است؛ چرا که در فلپ زیرجلدی، شاخه‌های ورید ژوگولار خارجی و اعصاب کمترین آسیب را می‌بینند.

روش‌های مختلف بررسی اسکار عمل جراحی شامل Patient Scar Assessment Questionnaire (PSAQ) توسط Durani و همکاران، Visual analog scale scar scoring توسط Duncan و همکاران و Vancouver scar scaling رایج‌ترین سیستم برای ارزیابی اسکارهای عمل جراحی - می‌باشند. این روش، نگاهی Objective و بدون در نظر گرفتن دید بیمار به معاینه‌گر می‌دهد و یک مقیاس سنجش کارآمد زیبایی می‌باشد (۱۰).

روش‌ها

این مطالعه‌ی کارآزمایی بالینی، با مجوز انجام کارآزمایی بالینی با کد IRCT20200205046383N1 و مجوز کمیته‌ی اخلاق در پژوهش دانشگاه علوم پزشکی اصفهان به شماره‌ی JR.MUI.REC.1395.3.984، از فروردین ۱۳۹۶ تا فروردین ۱۳۹۷، در بیمارستان‌های الزهرا (س) و امام رضای (ع) اصفهان، انجام شد. مردان و زنان ۶۵-۱۸ ساله که کاندیدای واجد شرایط برای عمل جراحی توتال تیروئیدکتومی به علت سرطان تیروئید بودند، به صورت بلوک تصادفی وارد مطالعه شدند.

معیارهای ورود در این مطالعه، شامل بیماران کاندیدای عمل توتال تیروئیدکتومی به علت سرطان تیروئید (انواع مدولاری،

و زیر عضله‌ی پلاتیسم در قسمت جانبی گردن، عصب بزرگ اوریکولار و اعصاب جلدی پوستی گردن قرار دارد. مهم‌ترین ساختار بلافاصله در عمق عضله‌ی پلاتیسم، شاخه‌ی مندیبولار عصب فاشیال است که پس از بالا بردن فلپ پلاتیسم به سطح فک پایین، باید در شناسایی و محافظت از این شاخه‌ی عصب، دقت زیادی شود (۳-۴).

نقش کارکردی عضله‌ی پلاتیسم، هنوز موضوع قابل بحثی است. هنگام تحریک پلاتیسم، چین و چروکی روی سطح پوست گردن ایجاد می‌شود. در برخی موارد، نقصان عملکرد پلاتیسم، باعث ایجاد افتادگی جزئی در پوست فک پایین یا افتادگی جزئی لب و زاویه‌ی دهان می‌شود (۵).

عضله‌ی پلاتیسم، با افزایش سن نازک‌تر و مشخص‌تر می‌شود. در جوانی، الیاف ماهیچه‌ها اغلب با فیبرهای طرف مقابل قطع می‌شوند. با افزایش سن، الیاف داخلی از هم جدا می‌شوند. در مواردی که ضعف عضله وجود دارد، پتوز عضله منجر به سستی بیشتر ساختارهای گردن می‌شود (۶).

برش عرضی گردن یا برش کوخر، رویکرد سنتی به تیروئیدکتومی است (۷). روش‌های مختلف تیروئیدکتومی، عبارت از جراحی لاپاروسکوپی و جراحی باز می‌باشند. تیروئیدکتومی از طریق جراحی باز، رایج‌ترین، ارزان‌ترین و کارآمدترین روش است. جراحی‌های تیروئید از طریق لاپاروسکوپی با مسیرهای از راه دور مانند زیر بغل یا زیرپوستی نیز وجود دارد که به نظر می‌رسد هزینه‌های بالاتر و زمان عمل طولانی‌تری دارند (۸).

در تیروئیدکتومی از طریق جراحی باز، به دلیل باقی ماندن طولانی اسکار زخم به طور مستقل می‌تواند باعث مشکلات زیبایی و گاهی باعث مشکلات روان‌شناختی شود (۹).

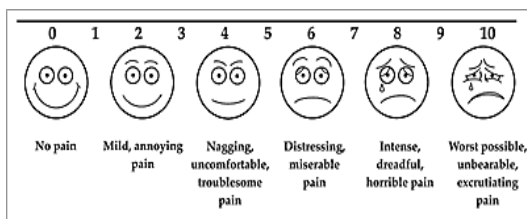
عوامل مؤثر بر التیام زخم شامل سن بالا، تغذیه، تروما، اختلالات متابولیک مانند کم‌خونی، دیابت ملیتوس، چاقی، اورمی، نقص ایمنی، اختلالات بافت همبندی، مصرف سیگار، عفونت و رادیاسیون می‌باشند که عدم التیام زخم به علت مختل شدن ترمیم اولیه و بروز نارسایی زخم، باعث به وجود آمدن اسکارهای بد شکل و طولانی می‌شود (۱۰). زخم‌ها به دو نوع حاد و مزمن تقسیم می‌شوند. زخم حاد اگر بعد از ۴ هفته درمان التیام پیدا نکند، تبدیل به زخم مزمن می‌شود. زخم‌های جراحی به چند طریق ترمیم اولیه، ثانویه و ثالثیه ترمیم می‌شوند. ترمیم اولیه، شامل زخم تمیزی است که عفونت باکتریایی ندارد و به روش بخیه زدن بسته می‌شود، مانند زخم‌های جراحی در گردن. اگر زخم جراحی به علت کمبود بافت یا آلودگی باکتریایی باز گذاشته شود تا با تشکیل بافت گرانولاسیون و جمع‌شدگی زخم التیام یابد، به آن التیام ثانویه می‌گویند. بسته شدن اولیه‌ی تأخیری را که ترکیبی از ترمیم اولیه و ثانویه است، التیام ثالثیه می‌گویند که هم‌زمان

بیشینه‌ی نمره‌ی این مقیاس ۰ و ۱۳ می‌باشد. پایایی پرسش‌نامه بر اساس مطالعات قبلی ۰/۸۵-۰/۸۵ محاسبه شده است (جدول ۱). معیار دیداری سنجش درد (VAS یا Visual analog scale)، میزان درد و سوزش بیماران را با نمرات ۱-۱۰ می‌سنجد؛ به این صورت که از بیمار پرسیده می‌شود «به شدت دردتان از بین ۱-۱۰، چه نمره‌ای می‌دهید؟» (شکل ۱) (۱۱).

جدول ۱. جدول اندازه‌گیری معیار Vancouver

نمره	وضعیت	شاخص
۰	طبیعی	پیگماتاسیون
۱	هایپو پیگماتاسیون	
۲	هایپر پیگماتاسیون	
۰	طبیعی	خون‌رسانی
۲	صورتی	
۲	قرمز	
۳	بنفش	
۰	طبیعی	انعطاف‌پذیری
۱	با مقاومت کمی خم می‌شود	
۲	با فشار خم می‌شود	
۳	غیر قابل انعطاف	
۴	بافت طناب مانند با اسکار شدید	
۵	دفورمیتی	
۰	صاف و مسطح: طبیعی	ضخامت اسکار
۱	کمتر از ۲ میلی‌متر	
۲	کمتر از ۵ میلی‌متر	
۳	بیشتر از ۵ میلی‌متر	

پس از جمع‌آوری داده‌ها، تمام داده‌ها در نرم‌افزار SPSS نسخه‌ی ۲۵ (version 25, IBM Corporation, Armonk, NY) ثبت و واکاوی شد. داده‌های کمی با استفاده از آزمون‌های Independent t و معادل غیر متغیری آن، آزمون Mann-Withney و داده‌های کیفی با استفاده از آزمون‌های χ^2 و Spearman مورد تجزیه و تحلیل قرار گرفت. $P < 0/05$ به عنوان سطح معنی‌داری در نظر گرفته شد.

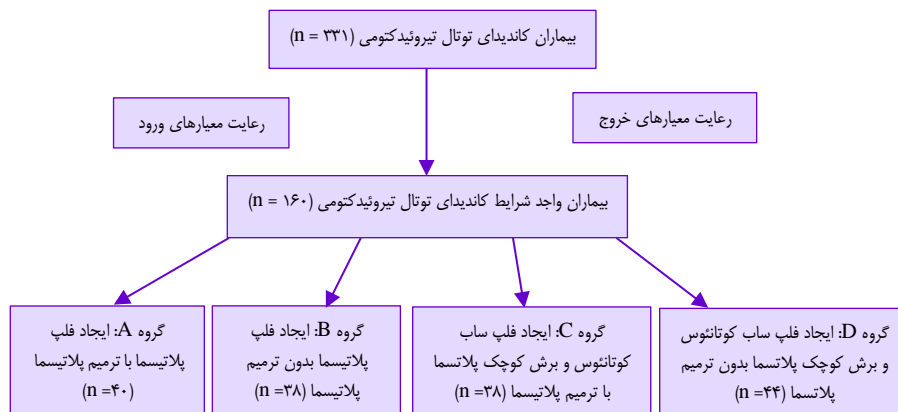


شکل ۱. معیار دیداری سنجش درد (Visual analogue scale)

پایپلاری، فولیکولار و آناپلاستیک) بودند که برگ رضایت آگاهانه را امضا نمودند و شمارش پلاکت ۴۵۰-۱۵۰ هزار بخش در میلیون (ppm یا Part per million) داشتند. معیارهای خروج از مطالعه، شامل آن دسته از بیماران مبتلا به سرطان تیروئید بود که دارای اختلالات عصبی-عضلانی گردن، مثل اسپاسم گردن و بیماری‌های متابولیک نظیر دیابت ملیتوس (به علت تأخیر ترمیم زخم) بودند. در ضمن، بیمارانی که عدم رضایت یا مدارک ناکافی داشتند، به مطالعه وارد نشدند.

عمل جراحی: آماده‌سازی قبل از عمل برای هر چهار گروه یکسان بود. بیماران با بیهوشی عمومی مورد لوله‌گذاری تراشه قرار گرفتند و سپس، یک رول شانه برای آن‌ها قرار داده شد. گردن با کلرگزیدین پرپ و درب شد و به صورت استریل پوشانده شد. برای ایجاد برش پوست، از چاقوی شماره‌ی ۱۵ استفاده گردید. برش ۶-۸ سانتی‌متری کولار عرضی در قدام گردن به فاصله‌ی دو انگشت بالای استرنال ناچ داده شد و بافت زیرجلد تا پلاتیسم با کوتر جدا گردید. در گروه‌های A و B فلپ پلاتیسم از اطراف به صورت دایسکت کردن فضای بین عضله‌ی پلاتیسم و عضلات استرپ و در گروه‌های C و D فلپ زیرجلدی و روی پلاتیسم از اطراف به صورت دایسکت کردن فضای بین زیرجلد پوست و عضله‌ی پلاتیسم انجام شد. سپس، در هر چهار گروه عضلات استرپ در قسمت میانی جدا شدند. ایسم تیروئید، مشخص و بر روی نای شکافته شد. تیروئیدکتومی کامل کلاسیک پس از حفظ اعصاب راجعه‌ی حنجره‌ی دو طرف و غدد پاراتیروئید دو طرف انجام شد. پس از برداشتن تیروئید، هموستاز برقرار شد و زخم با سرم نمکی استریل شستشو داده شد. درناژ با درن هموواک با بخیه‌ی ۳-۰ نایلونی وارد پوست و ایمن شد. عضلات استرپ در گروه‌های A، B و C ترمیم شدند. در گروه A، فلپ پلاتیسم ترمیم شد، اما در گروه B ترمیم نشد. در گروه C، برش کوچک عمودی پلاتیسم روی عضلات استرپ ترمیم شد و در گروه D، عضلات استرپ کنار هم قرار داده شد، اما ترمیم نشد. قابل ذکر است که در خط وسط و روی تراشه، عضله‌ی پلاتیسمای کلاسیک وجود ندارد و بافت همبند آن روی عضلات استرپ چسبیده است. در نهایت، در تمام چهار گروه زیر جلد با نخ ویکریل ۲/۰ ترمیم شد و پوست به صورت زیرجلد با نایل ۲/۰ ترمیم و پانسمان گردید. سپس، بیمار با علائم حیاتی پایدار تحویل ریکاوری شد.

بیماران در روز دوم و ماه‌های اول و ششم پی‌گیری شدند. جهت تعیین شدت اسکار، از مقیاس استاندارد اسکار Vancouver استفاده می‌شود که یک مقیاس چهارقسمتی مشتمل بر ارزیابی شاخص رنگدانه زخم با سه زیرگروه و امتیاز ۰-۲، مقیاس خون‌رسانی با چهار زیرگروه و امتیاز ۰-۳، مقیاس انعطاف‌پذیری با ۶ زیرمجموعه و امتیاز ۰-۵، ضخامت اسکار با ۴ زیرمجموعه و امتیاز ۰-۳ می‌باشد. کمینه و



شکل ۲. نمودار ثبت نام و گروه‌بندی شرکت کنندگان در مطالعه

در بیماران هیچ گونه بروز شکاف زخم، عفونت زخم یا نکروز فلپ مشاهده نشد.

همان‌طور که در جدول ۳ مشاهده می‌شود، بهبود خون‌رسانی و رنگدانه‌ی زخم و ضخامت زخم در روز دوم در گروه‌هایی که ترمیم فلپ انجام شده بود (گروه‌های A و C)، تفاوت معنی‌داری با گروه‌هایی که ترمیم فلپ انجام نشده بود (گروه‌های B و D) وجود داشت و ترمیم فلپ باعث خون‌رسانی بهتر و ضخامت زخم کمتر و رنگدانه زخم طبیعی‌تر شد و همچنین، در ماه اول و ششم تفاوت معنی‌داری بین دو گروه دیده شد.

در روز دوم در گروه‌های فلپ زیرجلدی، تفاوت نمره‌ی VAS معنی‌دار بود؛ بدین معنا که فلپ زیرجلدی، درد کمتری در روز دوم نسبت به فلپ پلاتیسمای داشت.

همان‌طور که در جدول ۴ مشاهده می‌شود، هیچ یک از متغیرهای خارج از بروز درد و شدت در جلسه‌ی اول، در دو گروه متفاوت نبودند. سطح درد بیماران در اولین جلسه‌ی پی‌گیری در هر دو گروه مشابه بود. همچنین، میزان رضایتمندی بیماران (از طریق مقیاس پنج درجه‌ای لیکرت) در پایان مطالعه و معیار Vancouver آن‌ها در آن زمان همبستگی معنی‌داری داشت ($r = -0.74$). علاوه بر این، مشخص شد که رضایتمندی بیماران با نمره‌ی پرپیوژن اسکار ارتباط دارد ($R = -0.41$).

نمره‌ی رنگدانه‌ی زخم ($R = -0.69$)، نمره‌ی ضخامت اسکار ($R = -0.63$)، محدودیت حرکت و افزایش محدودیت گردن به دلیل جای زخم ($R = -0.24$) همه‌ی چهار جنبه از معیار Vancouver با یکدیگر همبستگی داشتند ($r \geq 0.27$) به جز برای انعطاف پذیری که با نمره‌ی رنگ داشت ($r = 0.02$) و نمره‌ی ضخامت اسکار شد ($r = 0.07$). همچنین، همبستگی رنگدانه‌های زخم و نمرات ضخامت همبستگی داشتند ($r = 0.74$).

یافته‌ها

داده‌های شکل ۲ و جدول ۲، متغیرهای مختلف در مقایسه‌ی میان چهار گروه درمانی را نشان می‌دهد.

میانگین سنی گروه‌های A، B، C و D به ترتیب 38.63 ± 8.20 ، 39.17 ± 7.70 ، 36.02 ± 5.70 و 46.0 ± 0.90 سال بود ($P = 0.270$).

جدول ۲. مشخصات اولیه‌ی بیماران

متغیرها و زیرگروه‌ها	A	B	C	D	مقدار P
جنسیت					
زن	۳۲	۳۱	۲۹	۳۲	۰/۶۶۰
مرد	۸	۷	۹	۱۲	
تشخیص					
مدولاری	۴	۵	۳	۴	۰/۵۳۰
پاپیلاری	۲۸	۲۳	۲۷	۳۱	
فولیکولار	۸	۱۰	۸	۹	

از آزمون χ^2 جهت تشخیص تفاوت جنس و تشخیص داده‌ها و از آزمون Kruskal-Wallis برای تشخیص اختلاف از نظر میانگین سن بیماران استفاده گردید.

از آن جایی که داده‌های این مطالعه به طور طبیعی توزیع نشده بود، از معادل غیر متغیری نمونه‌ی t Independent، آزمون Mann-Whitney استفاده گردید. همچنین، برای مقایسه‌ی نتایج فقط برش‌هایی از گروه‌های B و D که تحت عمل ترمیم عضله‌ی پلاتیسمای قرار نگرفتند، مقایسه گردید. تمام مقایسه‌ها بین دو گروه B و D با استفاده از آزمون Mann-Whitney و داده‌های کمی و آزمون Wilcoxon برای نمرات رضایت از اسکار مورد تحلیل قرار گرفت؛ چرا که مقیاس لیکرت بود.

بر اساس نمرات VAS، بیماران گروه‌های B و D، در جلسات پی‌گیری ماه‌های اول و ششم، به طور تقریبی درد نزدیک به هم داشتند. در دو گروه، در اولین جلسه‌ی پی‌گیری و در جلسات اول و ششم، هیچ بیماری مبتلا به هماتوم نبود. همچنین،

جدول ۳. مقایسه‌ی انواع فلپ‌های استفاده شده و نوع ترمیم پلاتیسم

متغیر	مقدار P	نوع فلپ		مقدار P
		فلپ زیرجلدی (D-C)	فلپ پلاتیسم (B-A)	
سن (سال)	۰/۶۷۰	۷/۹۷ ± ۰/۸۰	۷/۸۰ ± ۰/۹۰	۰/۶۷۰
انعطاف پذیری گردن در روز دوم	۰/۴۶۰	۰/۳۸ ± ۰/۰۰	۰/۳۹ ± ۰/۰۰	۰/۴۶۰
نمره‌ی اسکار پرفیوژن در روز دوم	۰/۵۳۰	۰/۷۵ ± ۰/۱۰	۰/۸۵ ± ۰/۱۰	۰/۵۳۰
رنگدانه‌ی زخم در روز دوم	۰/۲۰۰	۰/۸۶ ± ۰/۱۰	۰/۸۴ ± ۰/۱۰	۰/۲۰۰
ضخامت زخم در روز دوم	۰/۱۳۰	۱/۰۱ ± ۰/۱۰	۰/۹۶ ± ۰/۱۰	۰/۱۳۰
نمره‌ی Vancouver در روز دوم	۰/۶۶۰	۲/۰۰ ± ۲/۳۰	۱/۸۱ ± ۲/۳۰	۰/۶۶۰
نمره‌ی انعطاف پذیری گردن در ماه اول	۰/۹۰۰	۰/۲۸ ± ۰/۰۰	۰/۱۹ ± ۰/۰۰	۰/۹۰۰
نمره‌ی اسکار پرفیوژن در ماه اول	۰/۳۰۰	۰/۷۴ ± ۰/۰۰	۰/۷۵ ± ۰/۰۰	۰/۳۰۰
نمره‌ی رنگدانه زخم در ماه اول	۰/۰۷۰	۰/۸۵ ± ۰/۱۰	۰/۷۸ ± ۰/۱۰	۰/۰۷۰
نمره‌ی ضخامت زخم در ماه اول	۰/۰۹۰	۰/۸۹ ± ۰/۱۰	۰/۷۳ ± ۰/۰۰	۰/۰۹۰
نمره‌ی Vancouver در ماه اول	۰/۳۸۰	۱/۵۳ ± ۲/۳۰	۱/۲۶ ± ۲/۱۰	۰/۳۸۰
نمره‌ی انعطاف پذیری گردن در ماه ششم	۰/۹۱۰	۰/۱۵ ± ۰/۰۰	۰/۱۶ ± ۰/۰۰	۰/۹۱۰
نمره‌ی اسکار پرفیوژن در ماه ششم	۰/۳۰۰	۰/۷۴ ± ۰/۰۰	۰/۶۶ ± ۰/۰۰	۰/۳۰۰
نمره‌ی رنگدانه‌ی زخم در ماه ششم	۰/۰۴۰	۰/۸۸ ± ۰/۰۰	۰/۶۸ ± ۰/۰۰	۰/۰۴۰
نمره‌ی ضخامت زخم در ماه ششم	۰/۰۷۰	۰/۷۸ ± ۰/۰۰	۰/۶۳ ± ۰/۰۰	۰/۰۷۰
نمره‌ی Vancouver در ماه ششم	۰/۲۱۰	۱/۴۵ ± ۲/۲۰	۱/۰۱ ± ۱/۸۰	۰/۲۱۰
VAS در روز دوم	< ۰/۰۰۱	۱/۳۴ ± ۰/۱۰	۱/۸۵ ± ۰/۲۰	< ۰/۰۰۱
VAS در ماه اول	۰/۱۶۰	۰/۸۹ ± ۰/۱۰	۱/۳۶ ± ۰/۱۰	۰/۱۶۰
VAS در ماه ششم	۱/۰۰۰	۰/۰۰ ± ۰/۰۰	۰/۰۰ ± ۰/۰۰	۱/۰۰۰
رضایتمندی	۰/۱۰۰	۰/۹۱ ± ۰/۱۰	۰/۷۴ ± ۰/۰۰	۰/۱۰۰

VAS: Visual analog scale

آزمون Mann-Whitney و داده‌های کمی برای کلیه‌ی مقایسه‌ها بین گروه‌ها و آزمون Wilcoxon برای نمرات رضایت از اسکار مورد استفاده قرار گرفتند.

است (۱۷-۱۵).

در مطالعه‌ی موسوی، عدم تفاوت در نتیجه‌ی اسکار ترمیم یا عدم ترمیم عضله‌ی پلاتیسم در تشکیل اسکار عمل تیروئیدکتومی گزارش شده است که با یافته‌های این مطالعه مغایرت دارد. آن مطالعه، بر روی ۶۰ بیمار انجام شده و معیار بررسی اسکار، تعریف اسکار هایپرتروفیک، اسکار خوب و اسکار عالی بوده است که معیار استاندارد بررسی اسکار نمی‌باشد و همچنین، تعداد بررسی بیماران کم بوده است (۱۸).

روش مورد استفاده برای بستن زخم‌ها برای بیماران در این مطالعه، بخیه‌ی قطع شده با ویکریل زیرجلدی بود. بررسی مطالعات نشان می‌دهد که روش انتخاب شده جهت بستن محل زخم با توجه به نوع بخیه‌های قابل جذب و غیر قابل جذب، تأثیر قابل توجهی در نتیجه‌ی ظاهری اسکار ندارد (۱۹).

در مطالعات دیگر، ترمیم عضله‌ی پلاتیسم باعث نتیجه‌ی بهتری در کوتاه مدت شده است (۲۱-۲۰)، اما در طولانی مدت تفاوتی نداشته که با یافته‌های مطالعه‌ی حاضر همسو می‌باشد.

بحث

در این مطالعه، تأثیر نوع فلپ و ترمیم و عدم ترمیم عضله‌ی پلاتیسم در شدت اسکار بعد از عمل جراحی تیروئیدکتومی با بررسی زخم‌های بیمار در روز دوم و ماه‌های اول و ششم بعد از عمل مطابق با مقیاس اسکار Vancouver ارزیابی گردید. همچنین، بیماران از نظر درد موضعی که در محل زخم جراحی داشتند، با استفاده از VAS، مورد بررسی قرار گرفتند.

مطالعه‌ی حاضر، رضایتمندی بیماران از اسکار پس از تیروئیدکتومی به روش باز را مورد ارزیابی قرار داد. به طور کلی، بر اساس یافته‌های این مطالعه رضایت بیماران از اسکار ناشی از برش تیروئیدکتومی باز بسیار بالا است. مطالعات دیگر (۱۳-۱۲) نیز یافته‌های مشابهی را در این زمینه گزارش کرده‌اند.

چندین مطالعه‌ی دیگر، تفاوت در رضایت بیمار بر اساس جنسیت را نشان داده است. به طور کلی، بیماران زن نسبت به بیماران مرد، نارضایتی بیشتری داشتند (۱۴). همچنین، مشخص شده است که برش جراحی کوچک تر در گردن همواره با رضایت بیمار همراه نبوده

جدول ۴. میانگین انواع فلپ‌های استفاده شده و نوع ترمیم پلاتیسم

متغیر	ماه ششم			ماه اول			روز دوم		
	مقدار	زیر گروه	میانگین \pm انحراف معیار	مقدار	زیر گروه	میانگین \pm انحراف معیار	مقدار	زیر گروه	میانگین \pm انحراف معیار
معیار VAS		A	$0/00 \pm 0/00$		A	$0/80 \pm 0/15$		A	$1/36 \pm 0/60$
		B	$0/00 \pm 0/00$		B	$1/00 \pm 0/22$		B	$2/10 \pm 1/80$
	$0/999 <$	C	$0/00 \pm 0/00$	$0/400$	C	$1/50 \pm 0/52$	$0/020$	C	$2/50 \pm 1/90$
		D	$0/00 \pm 0/00$		D	$1/10 \pm 0/34$		D	$2/57 \pm 1/80$
نمره‌ی Vancouver		A	$1/30 \pm 0/72$		A	$1/40 \pm 0/81$		A	$1/70 \pm 1/13$
		B	$2/60 \pm 2/25$		B	$2/70 \pm 2/32$		B	$2/95 \pm 2/60$
	$0/620$	C	$0/90 \pm 0/42$	$0/005$	C	$1/00 \pm 0/50$	$0/005$	C	$1/70 \pm 1/18$
		D	$2/30 \pm 1/60$		D	$2/70 \pm 2/02$		D	$2/70 \pm 2/44$
انعطاف پذیری		A	$1/10 \pm 0/02$		A	$0/20 \pm 0/04$		A	$0/30 \pm 0/15$
		B	$1/10 \pm 0/02$		B	$0/30 \pm 0/07$		B	$0/40 \pm 0/12$
	$0/999 <$	C	$1/10 \pm 0/02$	$0/790$	C	$0/20 \pm 0/05$	$0/150$	C	$0/40 \pm 0/13$
		D	$1/10 \pm 0/02$		D	$0/10 \pm 0/02$		D	$0/30 \pm 0/10$
رنگدانه‌ی زخم		A	$0/74 \pm 0/10$		A	$0/70 \pm 0/34$		A	$0/70 \pm 0/40$
		B	$0/90 \pm 0/82$		B	$0/90 \pm 0/75$		B	$0/92 \pm 0/80$
	$0/020$	C	$0/50 \pm 0/15$	$0/930$	C	$0/50 \pm 0/15$	$0/490$	C	$0/60 \pm 0/31$
		D	$0/80 \pm 0/55$		D	$0/90 \pm 0/68$		D	$0/90 \pm 0/78$
خون‌رسانی		A	$0/47 \pm 0/00$		A	$0/48 \pm 0/00$		A	$0/40 \pm 0/00$
		B	$0/80 \pm 0/67$		B	$0/80 \pm 0/80$		B	$0/80 \pm 0/80$
	$0/910$	C	$0/43 \pm 0/15$	$0/300$	C	$0/43 \pm 0/15$	$0/070$	C	$0/72 \pm 0/42$
		D	$0/80 \pm 0/50$		D	$0/90 \pm 0/65$		D	$0/90 \pm 0/73$
ضخامت اسکار		A	$0/46 \pm 0/00$		A	$0/50 \pm 0/27$		A	$0/80 \pm 0/43$
		B	$0/90 \pm 0/72$		B	$1/00 \pm 0/82$		B	$1/10 \pm 1/10$
	$0/360$	C	$0/20 \pm 0/07$	$0/070$	C	$0/30 \pm 0/13$	$0/490$	C	$0/60 \pm 0/31$
		D	$0/80 \pm 0/52$		D	$0/90 \pm 0/65$		D	$0/90 \pm 0/71$

VAS: Visual analog scale

بیشتر بیماران و لحاظ کردن متغیرهای دیگر و بررسی چند ساله نتایج متفاوتی حاصل شود. همچنین، با وجود تحقیقات گسترده، پژوهشگران موفق به یافتن مطالعه‌ی مشابه دیگری جهت مقایسه‌ی یافته‌ها نشدند که این مقوله، از جمله محدودیت‌های مطالعه‌ی حاضر به شمار می‌رود.

تشکر و قدردانی

مقاله‌ی حاضر، برگرفته از طرح تحقیقاتی است که با کد ۳۹۵۹۸۴ توسط دانشگاه علوم پزشکی اصفهان تصویب شده است. در ضمن، از همه‌ی دست اندر کاران اجرای طرح تقدیر و تشکر می‌گردد.

نتیجه‌گیری

اسکار ناشی از فلپ زیرجلدی با نتایج فلپ پلاسمای تفاوت معنی‌داری نداشت، اما ترمیم عضله‌ی پلاتیسمای تفاوت معنی‌داری در دو گروه نشان داد. همچنین، فلپ زیرجلدی درد کمتری در روز دوم عمل نسبت به فلپ پلاتیسمای به همراه داشت. علاوه بر این، چنین نتیجه‌گیری شد که رضایتمندی بیماران با هر چهار جنبه‌ی معیار Vancouver ارتباط دارد.

البته، پژوهش حاضر محدودیت‌هایی همچون زمان مطالعه و تعداد افراد شرکت کننده داشت که ممکن است در آینده، با بررسی تعداد

References

- Baur DA, Williams J, Alakaily X. The platysma myocutaneous flap. Oral Maxillofac Surg Clin North Am 2014; 26(3): 381-7.
- Sakellariou A, Salama A. The use of cervicofacial flap in maxillofacial reconstruction. Oral Maxillofac Surg Clin North Am 2014; 26(3): 389-400.

3. Koroulakis A, Agarwal M. *Anatomy, Head and Neck, Lymph Nodes*. n: StatPearls. Treasure Island, FL: StatPearls Publishing; 2020.
4. Hwang K, Kim JY, Lim JH. Anatomy of the platysma muscle. *J Craniofac Surg* 2017; 28(2): 539-42.
5. Shadfar S, Perkins SW. Anatomy and physiology of the aging neck. *Facial Plast Surg Clin North Am* 2014; 22(2): 161-70.
6. Mendelson BC, Freeman ME, Wu W, Huggins RJ. Surgical anatomy of the lower face: the premasseter space, the jowl, and the labiomandibular fold. *Aesthetic Plast Surg* 2008; 32(2): 185-95.
7. Linos D, Chung WY. *Minimally invasive thyroidectomy*. Berlin, Heidelberg, Germany: Springer Berlin Heidelberg; 2012. p. 257.
8. Terris DJ. Surgical approaches to the thyroid gland: which is the best for you and your patient? *JAMA Otolaryngol Head Neck Surg* 2013; 139(5): 515-7.
9. Jeon MK, Kang SJ, Sun H. Platysma flap with z-plasty for correction of post-thyroidectomy swallowing deformity. *Arch Plast Surg* 2013; 40(4): 425-32.
10. Bruniciardi FC, Andersen DK, Billiar TR, Dunn DL, Hunter JG, Kao L, et al. *Schwartz's principles of surgery*. 11th ed. New York, NY: McGraw-Hill Education; 2019. p. 309-18.
11. Gurtner G, Neligan P. *Plastic surgery*. 3rd ed. Philadelphia, PA: Saunders; 2012. p. 297-317.
12. Felix C, Russell JO, Juman S, Medford S. Cervical scar satisfaction post conventional thyroidectomy. *Gland Surg* 2019; 8(6): 723-8.
13. Linos D, Economopoulos KP, Kiriakopoulos A, Linos E, Petralias A. Scar perceptions after thyroid and parathyroid surgery: comparison of minimal and conventional approaches. *Surgery* 2013; 153(3): 400-7.
14. Best AR, Shipchandler TZ, Cordes SR. Midcervical scar satisfaction in thyroidectomy patients. *Laryngoscope* 2017; 127(5): 1247-52.
15. Kundra RK, Newman S, Saithna A, Lewis AC, Srinivasan S, Srinivasan K. Absorbable or non-absorbable sutures? A prospective, randomised evaluation of aesthetic outcomes in patients undergoing elective day-case hand and wrist surgery. *Ann R Coll Surg Engl* 2010; 92(8): 665-7.
16. O'Connell DA, Diamond C, Seikaly H, Harris JR. Objective and subjective scar aesthetics in minimal access vs conventional access parathyroidectomy and thyroidectomy surgical procedures: a paired cohort study. *Arch Otolaryngol Head Neck Surg* 2008; 134(1): 85-93.
17. Toll EC, Loizou P, Davis CR, Porter GC, Pothier DD. Scars and satisfaction: do smaller scars improve patient-reported outcome? *Eur Arch Otorhinolaryngol* 2012; 269(1): 309-13.
18. Mosavi R. Should the platysma muscle be sutured in thyroid surgery or not? *Pejouhandeh* 2002; 7(2): 159-64. [In Persian].
19. Holger JS, Wandersee SC, Hale DB. Cosmetic outcomes of facial lacerations repaired with tissue-adhesive, absorbable, and nonabsorbable sutures. *Am J Emerg Med* 2004; 22(4): 254-7.
20. Lee K, Ward N, Oremule B, Mani N. Optimal wound closure techniques for thyroid and parathyroid surgery: A systematic review of cosmetic outcomes. *Clin Otolaryngol* 2019; 44(6): 905-13.
21. Senne M, Zein R, Falch C, Kirschniak A, Koenigsrainer A, Muller S. Randomized clinical trial of platysma muscle suture versus no suture for wound closure after thyroid surgery. *Br J Surg* 2018; 105(6): 645-9.

The Comparison of the Scar of Collar Incision in Thyroidectomy Surgery Using Under- or Over-Platysma Flap with or without Muscle Repair

Mohsen Kolahdouzan¹, Ali Akhavan², Nasim Khodami³

Original Article

Abstract

Background: The main treatment for thyroid cancer surgery is total thyroidectomy based on neck incision, and then, detachment of platysma flap; but this incision causes a long scar that can affect patients' satisfaction and impair their quality of life. In this study, we aimed to compare the scar of collar incision in thyroidectomy surgery using under- or over-platysma flap with or without muscle repair.

Methods: In this clinical trial study, 160 patients selected in Alzahra and Imam Reza hospitals, Isfahan, Iran, during 2017-2018, were divided into four groups using randomized blocks method. In groups A and B, platysma flap was used; in groups C and D, subcutaneous flap was used on the platysma; in groups A and C, platysma muscle was repaired; and in groups B and D, platysma muscle was not repaired. Then, these four groups were followed up according to Vancouver standard score, and patient satisfaction with the beauty of the scar was assessed after 6 months.

Findings: Vancouver score with subcutaneous flap did not show a significant difference, as a result of platysma flap; but platysma repair showed significant difference. We found that at the end of the study, the levels of patient satisfaction (through five Likert rankings) were significantly correlated with their Vancouver scores.

Conclusion: Both flaps are effective, but it is better to repair platysma muscle for patient satisfaction.

Keywords: Scar; Platysma muscle; Thyroidectomy

Citation: Kolahdouzan M, Akhavan A, Khodami N. The Comparison of the Scar of Collar Incision in Thyroidectomy Surgery Using Under- or Over-Platysma Flap with or without Muscle Repair. J Isfahan Med Sch 2020; 38(573): 270-7.

1- Assistant Professor, Department of General Surgery, School of Medicine, Isfahan University of Medical Sciences, Isfahan, Iran

2- Resident, Department of General Surgery, School of Medicine, Isfahan University of Medical Sciences, Isfahan, Iran

3- General Practitioner, Isfahan University of Medical Sciences, Isfahan, Iran

Corresponding Author: Mohsen Kolahdouzan, Assistant Professor, Department of General Surgery, School of Medicine, Isfahan University of Medical Sciences, Isfahan, Iran; Email: kolahdouzan@med.mui.ac.ir