

## مقایسه‌ی پماد فلوسینولون استوناید، تاکرولیموس ۰/۱ درصد و دارونما در درمان ضایعات اندام فوقانی مبتلا به ویتیلیگو

دکتر میرهادی عزیز جلالی<sup>۱</sup>، دکتر علیرضا فقیهی<sup>۲</sup>، دکتر حسین اسحاقی<sup>۳</sup>

### چکیده

**مقدمه:** دیر زمانی است که فلوتوسینولون استوناید و تاکرولیموس در درمان ضایعات ویتیلیگو مورد استفاده قرار گرفته‌اند، اما اطلاعات زیادی جهت اتخاذ روند درمانی و تصمیم‌گیری بالینی برای بیماران وجود ندارد. به طور معمول، از تاکرولیموس و کورتیکواستروئیدها جهت درمان ضایعات سر و صورت به عنوان قاعده‌ی درمانی مورد قبول استفاده می‌گردد. اساس مطالعه‌ی حاضر، مقایسه‌ی اثرات درمانی فلوسینولون استوناید با تاکرولیموس و دارونما در درمان ضایعات اندام فوقانی بود.

**روش‌ها:** این مطالعه بر روی ۲۸ بیمار بین سنین ۱۶ تا ۵۳ سال که دارای ۱۵۰ ضایعه‌ی دپیگمانته با اندازه‌ی ۳ تا ۶ میلی‌متر در اندام فوقانی بودند، انجام گردید. ۵۰ ضایعه با محلول ۵۰ گرم فلوسینولون استوناید در ۵۰ سی‌سی الکل درمان گردیدند، ۵۰ ضایعه توسط تاکرولیموس و ۵۰ ضایعه‌ی بعدی با استفاده از دارونما درمان شدند. بیماران به مدت ۶ ماه و در فواصل ۲، ۴ و ۶ ماه مورد پیگیری قرار گرفتند. پاسخ به درمان طبق کرایتریاهای موجود مورد بررسی قرار گرفت. مهم‌ترین کرایتریای بالینی، رپیگمانتاسیون کامل یا نسبی در نظر گرفته شد. همچنین در این مطالعه از هیچ گونه درمان سیستمیک یا فوتوتراپی استفاده نشد. بیماران از نظر بروز عوارض جانبی داروها نیز مورد پایش قرار گرفتند. رپیگمانتاسیون در هر گروه و در هر نوبت پیگیری با گروه‌های دیگر مقایسه شد.

**یافته‌ها:** نتایج درمانی در گروه تاکرولیموس شامل ۵ ضایعه با پاسخ کامل، ۱۰ ضایعه با رپیگمانتاسیون نسبی، بدتر شدن در ۳ ضایعه و عدم تغییر در ۳۲ ضایعه بود. در گروه فلوسینولون، نتایج درمانی شامل ۸ ضایعه با پاسخ کامل، ۲۴ ضایعه با رپیگمانتاسیون، ۳ ضایعه با رپیگمانتاسیون نسبی، بدتر شدن در ۳ ضایعه و عدم تغییر در ۴۰ ضایعه بود. در این مطالعه، نتایج درمانی در هر دو گروه درمان دارویی تفاوت معنی‌داری با گروه دارونما داشت. اما تفاوتی از نظر پاسخ به درمان بین دو گروه درمان دارویی مشاهده نگردید ( $P = ۰/۰۶۷$ ).

**نتیجه‌گیری:** تاکرولیموس و فلوسینولون در درمان ضایعات ویتیلیگو تفاوت معنی‌داری نداشتند، بنابراین پیشنهاد می‌گردد مطالعات بیشتر در این باره صورت گیرد.

**واژگان کلیدی:** فلوتوسینولون استوناید، تاکرولیموس، ویتیلیگو، کورتیکواستروئید

### مقدمه

گاه حتی اقدام به خودکشی به دنبال ابتلا به بیماری گزارش شده است. در بیشتر مبتلایان به این بیماری، ضایعات در نواحی صورت، سر و گردن و در بیش از نصف مبتلایان تا قبل از بیست سالگی بروز می‌کند (۷-۹). در نواحی درگیر، به علت تخریب ملانوسیت‌ها، هیچ ملانوسیتی قابل تشخیص نمی‌باشد. در توضیح این

ویتیلیگو یک بیماری اکتسابی است که باعث دپیگمانتاسیون پوست می‌گردد. از مشخصه‌های بیماری، ایجاد پچ‌های سفید است که بین ۰/۵ تا ۲ درصد مردم دنیا، اعم از زنان و مردان را، درگیر می‌نماید (۶-۱). این بیماری تأثیر مخربی بر کیفیت زندگی بیماران دارد و

<sup>۱</sup> دانشیار، مرکز تحقیقات پوست و سلول‌های بنیادی و گروه پوست، بیمارستان حضرت رسول اکرم (ص)، دانشگاه علوم پزشکی تهران، تهران، ایران

<sup>۲</sup> دستیار، مرکز تحقیقات بیماری‌های پوستی و سالک، کمیته‌ی تحقیقات دانشجویی، دانشگاه علوم پزشکی اصفهان، اصفهان و گروه پوست، بیمارستان حضرت رسول اکرم (ص)، دانشگاه علوم پزشکی تهران، تهران، ایران

<sup>۳</sup> دستیار، گروه پوست، بیمارستان حضرت رسول اکرم (ص)، دانشگاه علوم پزشکی تهران، تهران، ایران

Email: faghihi.ali@gmail.com

نویسنده‌ی مسؤول: دکتر علیرضا فقیهی

می‌گردد و درمان طولانی مدت سیستمیک با این دارو قابل انجام نمی‌باشد (۱۰).

### روش‌ها

این مطالعه بر روی ۲۸ بیمار در بازه‌ی سنی ۱۶ تا ۵۳ سال بین سال‌های ۱۳۸۶ تا ۱۳۸۹ انجام شد. طول دوره‌ی شروع بیماری در بیماران از ۹ ماه تا ۸ سال متغیر بود. ۱۵ بیمار زن با ۸۲ ضایعه‌ی جلدی و ۱۳ بیمار مرد با ۶۸ ضایعه (در مجموع ۱۵۰ ضایعه) در این مطالعه مورد بررسی قرار گرفتند. این مطالعه به صورت دو سو کور طراحی گردید. تمامی ضایعات در منطقه‌ی بازو و با اندازه‌ی بین ۳ تا ۶ سانتی‌متر بودند. مشخصات دموگرافیک شامل سن، جنسیت، زمان شروع ضایعات، و محل پراکندگی ضایعات و عکس دیجیتال قبل از انجام درمان برای تمامی بیماران ثبت گردید. ویزیت‌های پی‌گیری بیماران در ماه دوم، چهارم، ششم از شروع درمان انجام شد. در پایان ماه ششم، پاسخ ضایعات به درمان‌های انجام شده توسط سیستم نمره‌دهی زیر انجام شد:

بدون تغییر: ۰

تغییر نسبی: ۱

پاسخ کلی به درمان: ۲

بدتر شدن ضایعه: ۱-

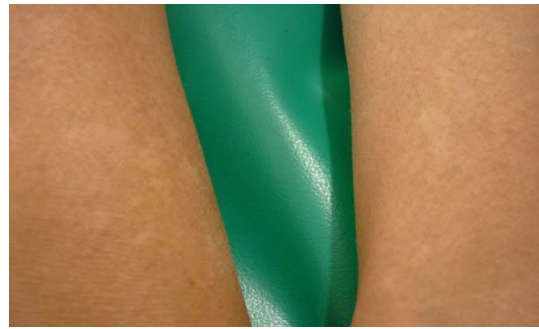در ۱۵ بیمار با تعداد ۵۰ ضایعه در بازوی راست، از فلوسینولون و برای ۲۵ ضایعه در دست چپ از تاکرولیموس و برای ۲۵ ضایعه‌ی دیگر از اوسرین استفاده گردید. ریپگماتاسیون به عنوان اولین هدف درمانی و کاهش ساینز ضایعه به عنوان دومین هدف درمانی در بررسی بیماران پس از شش ماه در نظر گرفته شد. در هر نوبت ویزیت، بیماران به دقت از نظر

پدیده، تئوری‌های زیادی پیشنهاد گردیده است، اما به نظر می‌رسد که علت این بیماری به صورت مولتی‌فاکتوریال باشد. تئوری خود ایمنی، اتوتوکسیسیته، استرس اکسیداتیو، نیتریک اکساید و سیستم مونوآمینژیک اسید همگی در ایجاد این پدیده دخیل هستند. با توجه به علت هنوز نامشخص این بیماری، درمان اغلب غیر رضایت بخش و گاه با نتایج ناامید کننده همراه است. کورتیکواستروئیدتراپی، فتوترپی، فتوکموترپی، مهارکننده‌های کانال کلسیم و مهارکننده‌های کلسی‌نورین همگی به عنوان درمان و دیپگماتاسیون و استفاده از ضد آفتاب‌ها و ماسک‌ها نیز به عنوان درمان‌های همراه پیشنهاد شده‌اند. در برخی موارد جراحی مفید فایده واقع شده است. همچنین در این بیماری، موارد مقاومت به درمان، بروز مشکلات ناشی از درمان و عود مجدد نیز از مشکلات عمده‌ی بیماری می‌باشند. استروئیدهای متوسط تا قوی اثر به عنوان اولین خط درمانی در کودکان و ضایعات لوکالیزه شناخته شده است. در توصیف این روش درمانی، چنین فرض می‌گردد که استفاده از استروئیدها با ایجاد سرکوب ایمنی و اثر ضد التهابی خود سبب کاهش تعداد عملکرد سلول‌های لانگرهانس (که یکی از علل ویتیلیگو است) می‌باشند. اثرات جانبی استفاده از استروئیدها در برخی از موارد به علت دوره‌ی درمان طولانی مدت، مصرف ناصحیح و مقدار بیش از حد توسط بیماران غیر قابل اجتناب می‌باشد (۱۴-۱۰). تاکرولیموس یک پروتئین فسفاتاز سرین/ترئونین می‌باشد که به وسیله‌ی کلسیم و کالمودولین مهار می‌گردد. استفاده از این دارو نیز سبب ایجاد سوزش، خارش، عفونت جلدی و القای علائم بالینی سرماخوردگی و سندرم شبه آنفولانزا در بیماران

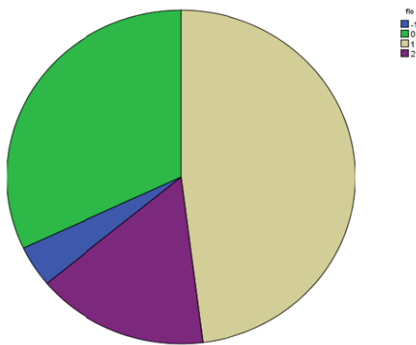
وجود داشت (شکل ۲) و در گروه فلوسینولون، نتایج درمانی شامل پاسخ کامل در ۸ ضایعه، ریپگمانتاسیون در ۲۴ ضایعه، ریپگمانتاسیون نسبی در ۳ ضایعه، بدتر شدن در ۲ ضایعه و عدم تغییر در ۱۶ ضایعه بود (شکل ۳). در گروه دارونما پاسخ کامل در یک ضایعه، پاسخ نسبی در سه ضایعه، بدتر شدن در ۶ ضایعه دیده شد و ۴۰ ضایعه نیز تغییری نداشتند (شکل ۴).

نتایج درمانی در هر دو گروه درمان دارویی تفاوت معنی‌داری با گروه دارونما داشت ( $P = 0/049$ ) و اما تفاوتی از نظر پاسخ به درمان بین دو گروه درمان دارویی مشاهده نگردید ( $P = 0/067$ ). هیچ عوارض جانبی ناشی از درمان در بیماران دیده نشد.

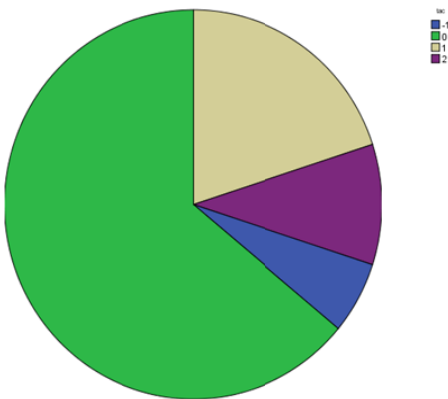
به وجود آمدن عوارض جانبی داروها (آتروفی پوست) مورد بررسی قرار گرفتند. پاسخ نهایی به درمان و ریپگمانتاسیون در بیماران به وسیله‌ی آزمون آماری Paired-t سنجیده شد.



شکل ۱. پاسخ درمانی نهایی در گروه تحت درمان با دارونما و گروه تحت درمان با فلوسینولون (چپ و راست)



شکل ۲. میزان پاسخ درمانی در گروه تحت درمان با تاکرولیموس



شکل ۳. میزان پاسخ درمانی در گروه تحت درمان با فلوسینولون

همچنین یک آنالیز آماری Logistic regression

برای بررسی عوامل احتمالی انواع درمان و همچنین مشخصات دموگرافیک بیماران انجام شد. تمامی بیماران رضایت‌نامه‌ی کتبی مبنی بر رضایت در شرکت در مطالعه را پس از مصاحبه و توضیح مبنی بر انجام مراحل درمان امضا نمودند. همچنین این مطالعه توسط کمیته‌ی اخلاق پزشکی دانشگاه علوم پزشکی دانشگاه اصفهان تأیید گردید.

#### یافته‌ها

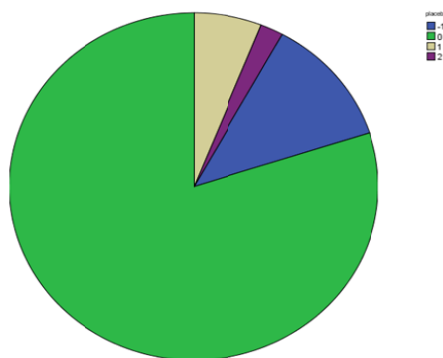
ضایعات از نظر پاسخ به درمان به دو دسته‌ی ریپگمانتاسیون (ریپگمانتاسیون مجدد) و عدم ریپگمانتاسیون (عدم ریپگمانتاسیون مجدد) دسته‌بندی گردیدند. شکل ۱ نشان‌دهنده‌ی ریپگمانتاسیون پس از شروع درمان می‌باشد. در گروه تاکرولیموس، پاسخ کامل در ۵ ضایعه، ریپگمانتاسیون نسبی در ۱۰ ضایعه، بدتر شدن در ۳ ضایعه و عدم تغییر در ۳۲ ضایعه

کلوبتازول موضعی در کودکان بررسی نمود و به این نتیجه رسید که تاکرولیموس هم از نظر بهبود ضایعات جلدی و هم از لحاظ عوارض جانبی کمتر، برتری درمانی دارد (۱۵). Coskun و همکاران مطالعه‌ی مشابهی را با پماد ۰/۰۵ درصد کلوبتازول و پیمکرولیموس ۱ درصد انجام دادند و به این نتیجه رسیدند که اگر چه اثر درمانی پیمکرولیموس از استروئید بارزتر است، اما این مسأله هنوز باید مورد بررسی بیشتر قرار گیرد.

به طور کلی نتایج این مطالعات نشان می‌دهد که مهارکننده‌های کلسی‌نورین به خوبی تحمل می‌گردند و عوارض جانبی کمتری نیز دارند و تا به حال نیز مطالعه‌ای که اثرات درمانی برتر تاکرولیموس را در مقایسه با استروئیدهای نیمه قوی نفی کند، مشاهده نشده است (۱۷). در مطالعه‌ی حاضر، هدف از مصرف هم‌زمان فلوسینولون در محلول ایزوپروپیل الکل، کاهش اثرات جانبی آن و هدف از انتخاب تاکرولیموس، اثرات قوی‌تر این دارو نسبت به داروهای مشابه در تنظیم سیستم ایمنی بود. نتایج این مطالعه، پیشنهادکننده‌ی انجام مطالعات بیشتر و با تعداد حجم نمونه‌ی بیشتر می‌باشد. به علاوه در طراحی این مطالعات، عوارض جانبی داروهای استروئیدی قوی نیز باید با اثرات درمانی حاصل از این داروها در درمان این گونه بیماری‌های مزمن سنجدیده شود.

#### تشکر و قدردانی

این پژوهش در گروه پوست، بیمارستان حضرت رسول اکرم (ص)، دانشگاه علوم پزشکی و خدمات بهداشتی درمانی تهران و حمایت مالی دانشگاه تهران اجرا گردید.



شکل ۴. میزان پاسخ درمانی در گروه شاهد (دارونما)

#### بحث

در بررسی مطالعات انجام شده، مطالعات اندکی وجود دارد که تأثیر درمانی کورتیکواستروئیدها را با سایر درمان‌های رایج برای درمان ویتیلیگو، به خصوص مهارکننده‌های کلسی‌نورین سنجدیده باشد. نتیجه‌ی یک بررسی انجام شده، حاکی از آن بود که از نظر نتایج درمانی تفاوت معنی‌داری بین کلوبتازول پروپیونات در مقایسه با دارونما وجود دارد، اما تفاوتی بین نتایج این دارو و تاکرولیموس یافت نگردید (۱۵). بسیاری از مطالعات درباره‌ی اثر تاکرولیموس بر ضایعات ویتیلیگو انجام گردیده است، اما این مطالعات بر روی ضایعات اندام‌ها محدود نبوده است. اگر چه در این مطالعه، نتایج حاصل از درمان با کورتیکواستروئیدها بر درمان با تاکرولیموس برتری داشت، اما عوارض بیشتر استروئیدتراپی، مانند آتروفی پوست و تلائنژکنازی را نباید از نظر دور داشت. مطالعه‌ای که توسط Kose و همکاران انجام گردید، به بررسی و مقایسه‌ی اثر کرم مومتازون در مقایسه با پیمکرولیموس در کودکان پرداخت (۱۶). یک مطالعه‌ی دیگر توسط Lepe و همکاران تاکرولیموس موضعی را در مقایسه با

## References

- Braun-Falco O. *Dermatology*. 2<sup>nd</sup> ed. Berlin, Germany: Springer; 2000.
- Ortonne JP. Vitiligo and other disorders of hypopigmentation. In: Bologna J, Rapini RP, Jorizzo JL, editors. *Dermatology*. New York, NY: Mosby; 2003. p. 947-54.
- Mosher DB, Fitzpatrick TB, Ortonne JP. Hypomelanoses and hypermelanoses. In: Freedberg IM, Eisen AZ, Wolff K, Austen KF, Goldsmith LA, Katz SI, et al, editors. *Fitzpatrick's dermatology in general medicine*. 5<sup>th</sup> ed. New York, NY.: McGraw-Hill; 1999. p. 954-60.
- Grimes PE, Morris R, Avaniss-Aghajani E, Soriano T, Meraz M, Metzger A. Topical tacrolimus therapy for vitiligo: therapeutic responses and skin messenger RNA expression of proinflammatory cytokines. *J Am Acad Dermatol* 2004; 51(1): 52-61.
- Al Abadie MS, Senior HJ, Bleehen SS, Gawkrödger DJ. Neuropeptide and neuronal marker studies in vitiligo. *Br J Dermatol* 1994; 131(2): 160-5.
- Bystryń JC. Immune mechanisms in vitiligo. *Clin Dermatol* 1997; 15(6): 853-61.
- Lerner AB. On the etiology of vitiligo and gray hair. *Am J Med* 1971; 51(2): 141-7.
- Silverberg NB, Lin P, Travis L, Farley-Li J, Mancini AJ, Wagner AM, et al. Tacrolimus ointment promotes repigmentation of vitiligo in children: a review of 57 cases. *J Am Acad Dermatol* 2004; 51(5): 760-6.
- Halder RM, Grimes PE, Cowan CA, Enterline JA, Chakrabarti SG, Kenney JA, Jr. Childhood vitiligo. *J Am Acad Dermatol* 1987; 16(5 Pt 1): 948-54.
- Sehgal VN, Srivastava G, Dogra S. Tacrolimus: approved and unapproved dermatologic indications/uses-physician's sequential literature survey: part II. *Skinmed* 2008; 7(2): 73-7.
- Nogueira LS, Zancanaro PC, Azambuja RD. Vitiligo and emotions. *An Bras Dermatol* 2009; 84(1): 41-5.
- Satish DA, Walia A. Epidemiology and etiopathogenesis. In: Saraf V, Fernandez R, Sarangi K, editors. *Vitiligo, a monograph and color atlas*. 1<sup>st</sup> ed. Mumbai, India: Fulford (India) Limited; 2000. p. 18-22.
- Song MS, Hann SK, Ahn PS, Im S, Park YK. Clinical study of vitiligo: Comparative study of type A and type B vitiligo. *Ann Dermatol* 1994; 6: 22-30.
- Passeron T, Ortonne JP. Physiopathology and genetics of vitiligo. *J Autoimmun* 2005; 25(Suppl): 63-8.
- 
- Lepe V, Moncada B, Castaneda-Cazares JP, Torres-Alvarez MB, Ortiz CA, Torres-Rubalcava AB. A double-blind randomized trial of 0.1% tacrolimus vs 0.05% clobetasol for the treatment of childhood vitiligo. *Arch Dermatol* 2003; 139(5): 581-5.
- Kose O, Arca E, Kurumlu Z. Mometasone cream versus pimecrolimus cream for the treatment of childhood localized vitiligo. *J Dermatolog Treat* 2010; 21(3): 133-9.
- Coskun B, Saral Y, Turgut D. Topical 0.05% clobetasol propionate versus 1% pimecrolimus ointment in vitiligo. *Eur J Dermatol* 2005; 15(2): 88-91.

## A Placebo-controlled Comparative Study of Topical Flocinolone Acetonide Ointment versus Topical 0.1% Tacrolimus Ointment in the Treatment of vitiligo Lesions of Upper Extremities

Mirhadi Aziz Jalali MD<sup>1</sup>, Alireza Faghihi MD<sup>2</sup>, Hossein Eshaghi MD<sup>3</sup>

### Abstract

**Background:** Topical flocinolone acetonide and tacrolimus have been used to treat vitiligo for a long time, but there is not enough data available to conduct management decision for these patients. Tacrolimus and corticosteroid have been used for head and neck lesions successfully, and have been accepted as standard treatment. The present study is designed to compare the therapeutic effects of flocinolone acetonide and tacrolimus with each other and with the placebo in the treatment of vitiligo lesions of upper extremities.

**Methods:** The current study was carried out on 28 patients of 16-53 years of age with 150 depigmented lesions of upper extremities. The lesions ranged from 3 to 6 cm. 50 lesions were treated with flocinolone acetonide in isopropyl alcohol (50 grams in 50 cc), 50 lesions with tacrolimus, and 50 control lesions with placebo. Patients were followed for 6 months and visited at 2, 4 and 6 months. Disease response was evaluated by approach of clinical criteria. We considered complete or partial repigmentation as the most important clinical criteria. No systemic treatment or phototherapy was used in this study. Moreover, patients were assessed for any possible drug side-effects. Standard photography was applied in order to follow any changes in lesions. The repigmentation achieved for each group and at each follow-up visit were analyzed and compared to the other groups.

**Findings:** The response rate for the tacrolimus group was: 5 lesions showed complete response, 10 lesions showed partial repigmentation, 3 patches worsened, and 32 showed no alteration. In the flocinolone group 8 lesions had complete response, 24 lesions showed repigmentation, 3 lesions showed partial repigmentation, 3 lesions worsened, and 40 lesions showed no alteration. In the placebo group 1 lesion showed complete response, 3 showed partial response, 6 lesions worsened, and 40 showed no alteration. In our study the response rate of both flocinolone acetonide and tacrolimus groups showed a significant difference to the placebo group ( $P = 0.049$  and  $P = 0.034$ , respectively), but no significant difference was observed between the two groups ( $P = 0.67$ ).

**Conclusion:** Topical flocinolone acetonide and tacrolimus showed no significant differences in the treatment of vitiligo Lesions; therefore, further studies are needed for treatment guidelines.

**Keywords:** Flocinolone acetonide, Tacrolimus, Vitiligo, Corticosteroid

<sup>1</sup> Associate Professor, Skin and Stem Cell Research Center And Department of Dermatology, Hazrat Rasoul Akram Hospital, Tehran University of Medical Sciences, Tehran, Iran

<sup>2</sup> Resident, Department of Dermatology, Skin Disease and Leishmaniasis Research Center And Student Research committee, Isfahan University of Medical Sciences, Isfahan And. Department of Dermatology, Hazrat Rasoul Akram Hospital, Tehran University of Medical Sciences, Tehran, Iran

<sup>3</sup> Resident Department of Dermatology, Hazrat Rasoul Akram Hospital, Tehran University of Medical Sciences, Tehran, Iran

**Corresponding Author:** Alireza Faghihi MD, Email: faghihi.ali@gmail.com