

## آثار ضد التهاب کتوتیفن در مدل کولیت اولسراتیو ناشی از اسید استیک در رات

دکتر ژاله ورشوساز<sup>۱</sup>، دکتر محسن مینائیان<sup>۲</sup>، اسماعیل ملانوری<sup>۳</sup>

## مقاله پژوهشی

## چکیده

**مقدمه:** کتوتیفن یک برونکودیلاتور و داروی ضد آلرژی با خصوصیت آنتاگونیستی گیرنده‌های  $H_1$  می‌باشد. هدف این مطالعه، بررسی اثر کتوتیفن بر روی کولیت اولسراتیو ناشی از اسید استیک در رات بود.

**روش‌ها:** کولیت به وسیله‌ی ۲ میلی‌لیتر اسید ۴ درصد در رات القا شد و درمان با کتوتیفن (روزانه ۲ میلی‌گرم بر کیلوگرم وزن بدن) یا دگزامتازون (روزانه ۱ میلی‌گرم بر کیلوگرم وزن بدن) از ۲ ساعت قبل از القای کولیت شروع شد و تا ۴ روز ادامه یافت. ۲۴ ساعت پس از آخرین دوز خوراکی، رات‌ها قربانی شدند. بافت کولون به وسیله‌ی مشاهدات ماکروسکوپی (سطح زخم، شدت زخم و نسبت وزن به طول کولون) و میکروسکوپی (شدت و وسعت التهاب، تخریب کریپتی و شدت درگیری بافت) و تست‌های بیوشیمیایی شامل فعالیت میلوپراکسیداز (MPO) یا (Myeloperoxidase)،  $TNF-\alpha$  (Tumor necrosis factor alpha) و  $IL-6$  (Interleukin 6) بررسی شد.

**یافته‌ها:** کتوتیفن در مقایسه با گروه شاهد منفی به طور معنی‌داری باعث بهبود نتایج ماکروسکوپی و هیستولوژیکی علایم شد ( $P < 0/05$ ). تفاوت معنی‌دار بین فعالیت MPO بین گروه‌های کتوتیفن و دگزامتازون با گروه شاهد منفی دیده شد ( $P < 0/05$ )، اما تفاوت فعالیت MPO و  $IL-6$  بین گروه‌های کتوتیفن و دگزامتازون با گروه Sham معنی‌دار نبود. دگزامتازون  $TNF-\alpha$  را به اندازه‌ی گروه Sham کاهش داد، اما سطح این واسطه در گروه کتوتیفن بالاتر از گروه دگزامتازون بود.

**نتیجه‌گیری:** کتوتیفن باعث کاهش قابل توجه آسیب مخاطی و کاهش رهایی واسطه‌های التهابی می‌شود، اما تفاوت معنی‌داری بین کتوتیفن و دگزامتازون در دوزهای گفته شده در کاهش علایم ماکروسکوپی، هیستولوژیکی و فعالیت MPO و  $IL-6$  مشاهده نشد. با توجه به این که کتوتیفن در مجموع به طور مؤثری کولیت القایی در رات را بهبود بخشید، بنابراین می‌تواند به عنوان داروی مناسبی برای بررسی اثربخشی بالینی آن در IBD (Irritable bowel disease) در انسان مورد توجه قرار گیرد.

**واژگان کلیدی:** کولیت اولسراتیو، کتوتیفن، التهاب، کولیت القایی با اسید استیک

**ارجاع:** ورشوساز ژاله، مینائیان محسن، ملانوری اسماعیل. آثار ضد التهاب کتوتیفن در مدل کولیت اولسراتیو ناشی از اسید استیک در

رات. مجله دانشکده پزشکی اصفهان ۱۳۹۲؛ ۳۱ (۲۲۶): ۱۴۹-۱۳۸

## مقدمه

کولیت اولسراتیو (Ulcerative colitis یا UC)، تغییرات التهابی در لایه‌های مخاط کولون است که

ضایعات آن به صورت پیوسته است و از رکتوم به سمت ابتدای روده پیش می‌رود (۱). اتیولوژی اصلی این بیماری مشخص نیست و چندین فاکتور را در آن

\* این مقاله حاصل پایان‌نامه‌ی دوره‌ی دکترای داروسازی به شماره‌ی ۳۸۹۳۷۱ در دانشگاه علوم پزشکی اصفهان است.

۱- استاد، گروه فارماسیوتکس، دانشکده‌ی داروسازی، و مرکز تحقیقات سیستم‌های نوین دارورسانی، دانشگاه علوم پزشکی اصفهان، اصفهان، ایران

۲- استاد، گروه فارماکولوژی، دانشکده‌ی داروسازی، دانشگاه علوم پزشکی اصفهان، اصفهان، ایران

۳- دانشجوی داروسازی، دانشکده‌ی داروسازی و مرکز تحقیقات سیستم‌های نوین دارورسانی و کمیته‌ی تحقیقات دانشجویی، دانشگاه علوم پزشکی اصفهان، اصفهان، ایران

Email: varshosaz@pharm.mui.ac.ir

نویسنده‌ی مسؤول: دکتر ژاله ورشوساز

دخیل می‌دانند. سه تئوری که برای شرح پاتوژنز بیماری استفاده می‌شوند، عبارت از عوامل ژنتیکی، پاتوژن‌های میکروبی، نقایص سیستم ایمنی و تغییر در سطح واسطه‌های التهابی هستند (۴-۲).

به نظر می‌رسد سلول‌های کمک‌کننده  $T$  ( $Th_{CD4+}$ ) نقش مهمی در ایجاد بیماری داشته باشند. بر اساس الگوی تولید مواد پیش‌التهابی، سلول‌های  $Th_1$  تولید  $TNF_{\alpha}$  و  $TNF_{\delta}$  می‌کنند.  $IL_4$ ،  $IL_5$  و  $IL_{13}$  توسط سلول‌های  $Th_2$  تولید می‌شوند (۶-۵).

شاخص‌های التهابی کولیت اولسراتیو با نفوذ ماکروفاژ و نوتروفیل آغاز می‌شود. آن‌ها باعث آزادسازی سایتوکین و کموکین‌ها می‌گردند. این اتفاقات به نوبه‌ی خود باعث وخیم‌تر شدن پاسخ ایمنی ناکارآمد و فعال شدن  $Th_1$  و  $Th_2$  می‌شود (۷).

فعال شدن ماست سل‌ها در اثر افزایش سطح هیستامین در مخاط ملتهب بیماران مبتلا به التهاب روده می‌باشد (۸). شواهد نشان داده است که تعداد ماست سل‌ها در کولیت اولسراتیو افزایش می‌یابد (۹).

ماست سل‌ها هم باعث القا و هم افزایش فرایندهای التهابی در روده می‌شوند (۱۰). به همین علت ثابت شده است که کتوتیفن یک پایدارکننده‌ی ماست سل‌ها است و می‌تواند مخاط گوارشی را از عوامل مختلف حفاظت نماید (۱۱).

Knigge نشان داد که تجویز کتوتیفن در کولیت اولسراتیو ایجاد شده توسط تری نیتروبنزن سولفونیک اسید در رات‌ها منجر به کاهش قابل توجه آسیب مخاطی و کاهش رهایی واسطه‌های التهابی شده است (۱۲). Eliakim و همکاران گزارش دادند که کتوتیفن منجر به بهبود کولیت القا شده توسط استیک اسید تقویت شده با کاپسایسین می‌شود (۱۳). به علاوه،

پاتوژنز کولیت اولسراتیو می‌باشد (۱۴-۱۵).  
درمان روزانه و معمولی کولیت اولسراتیو نیازمند دریافت دوز بالای داروهای ضد التهاب است که این خود منجر به جذب سیستمیک بالا و بروز عوارض جانبی شده است. بنابراین هدف از مطالعه‌ی حاضر، بررسی اثر کتوتیفن بر ماست سل‌های کولون و تأثیر آن بر واسطه‌های التهابی جهت درمان مؤثر کولیت اولسراتیو بود. اگر چه پیش از این مطالعاتی در مورد اثر پیشگیری‌کننده‌ی کتوتیفن روی کولیت اولسراتیو انجام شده است (۱۱-۱۲)، اما مطالعه‌ی برای بررسی اثر درمانی این داروی آنتی‌هیستامینی با استفاده از بررسی میزان واسطه‌های بیوشیمیایی التهاب، روی التهاب حاد ناشی از کولیت القا شده توسط استیک اسید در رات انجام نشده است.

### روش‌ها

در این تحقیق از موش‌های با نام علمی *Norvegicus allinus rattus* و از نژاد Wister با محدوده‌ی وزنی ۲۵۰ تا ۳۰۰ گرم که از لانه‌ی حیوانات دانشگاه علوم پزشکی اصفهان تهیه شده بودند، استفاده شد. این مطالعه توسط کمیته‌ی اخلاقی دانشگاه علوم پزشکی اصفهان تأیید گردید.  
رات‌ها در قفسه‌های مجزا در شرایط کنترل شده

داده شد، سپس توزین گردید و نسبت وزن توده‌ی مرطوب به طول (میلی گرم بر سانتی متر) به دست آمد. سپس بافت به روی یک صفحه ثابت شد. به شدت زخم از صفر تا ۴ نمره داده شد (۱۶). تعریف نمرات به صورت زیر بود:

صفر: عدم تغییرات ماکروسکوپی  
(No macroscopic changes)

۱: تنها اریتم مخاطی (Mucosal erythema only)

۲: ادم خفیف مخاطی، خونریزی جزئی یا خراشیدگی‌های خفیف (Mild mucosal edema, slight bleeding or small erosion)

۳: ادم متوسط، خراشیدگی‌ها و زخم‌های خونریزی‌دهنده (Moderate edema, bleeding, ulcers or erosion)

۴: ادم، خراشیدگی و زخم شدید و نکروز بافتی (Severe ulceration, erosions edema and tissue necrosis)

جهت تعیین سطح زخم‌ها از چسب‌های مخصوص جراحی بینی (3M) که شفاف هستند و از خانه‌هایی با مساحت ۱ میلی‌متر مربع تشکیل شده‌اند، استفاده گردید.

پس از محاسبه‌ی شدت و سطح زخم‌ها بر حسب درصد ناحیه‌ی درگیر، اندکس اولسر برای هر گروه طبق فرمول زیر محاسبه گردید (۱۷).

$$U_I = U_S + U_A$$

$U_I$  (Ulcer index): اندکس اولسر

$U_S$  (Ulcer severity): درجه‌بندی شدت زخم

$U_A$  (Ulcer area): مساحت ناحیه‌ی درگیر

(سانتی‌متر مربع)

بافت کولون پس از بررسی ماکروسکوپی به ۲ قسمت تقسیم شد. یک قسمت در فرمالین ۱۰ درصد

(دمای استاندارد، رطوبت و چرخه‌ی روز و شب) و با رژیم غذایی طبیعی و آب نگهداری می‌شدند. قبل از القای کولیت اولسراتیو رات‌ها به مدت ۳۶ ساعت در حالت روزه‌داری ولی با دسترسی به آب نگهداری شدند. تحت یک بیهوشی خفیف با اتر به منظور القای اولسر، میزان ۲ میلی‌لیتر استیک اسید ۴ درصد از طریق یک لوله‌ی پلی‌اتیلنی به قطر ۲ میلی‌متر و طول ۸ سانتی‌متر داخل رکتوم تجویز گردید (۱۱). در گروه رات‌های طبیعی (Sham)، نرمال سالین به همین روش تجویز شد.

گروه‌های مورد مطالعه شامل ۴ گروه ۶‌تایی رات بود.

۱- گروه طبیعی (Sham) (بدون القای کولیت)

۲- گروه شاهد منفی (بدون دارو): در این گروه کولیت القا شد، ولی رات‌ها نرمال سالین دریافت کردند.

۳- گروه شاهد مثبت: موش‌های این گروه پس از القای کولیت، سوسپانسیون دگزامتازون در محلول CMC ۱ درصد را از طریق خوراکی و با دوز روزانه ۱ میلی‌گرم بر کیلوگرم وزن بدن دریافت کردند.

۴- گروه درمان شده: موش‌های این گروه پس از القای کولیت، سوسپانسیون کتوتیفن فومارات در محلول CMC ۱ درصد را از طریق خوراکی و با دوز روزانه ۲ میلی‌گرم بر کیلوگرم وزن بدن دریافت کردند.

درمان از ۲ ساعت قبل از القای کولیت شروع شد و تا ۴ روز بعد به صورت روزانه یک مرتبه ادامه یافت. رات‌ها ۲۴ ساعت پس از دریافت آخرین دوز خوراکی با دوز بالایی از اتر قربانی شدند. قطعاتی از کولون دیستال (۸ سانتی‌متر طول و به فاصله‌ی ۲ سانتی‌متر از رکتوم) از بدن آن‌ها برداشته شد. کولون به طور طولی باز و با نرمال سالین شستشو

۰/۱ میلی‌لیتر از سوپرناتانت به ۲/۹ میلی‌لیتر مخلوط ۰/۱۶۷ میلی‌گرم در میلی‌لیتر از ارتودیانیزیدین دی‌هیدروکلراید و ۰/۰۰۵ درصد هیدروژن پراکساید اضافه شد و اختلاف جذب مخلوط در طول موج ۴۶۰ نانومتر در زمان‌های صفر و ۳ دقیقه اندازه‌گیری گردید. هر واحد فعالیت میلوپراکسیداز عبارت است از مقداری از آن که یک مول پراکسید را در هر دقیقه در دمای ۲۵ درجه‌ی سانتی‌گراد از بین ببرد (۲۰).

جدول ۱. سیستم امتیازدهی برای ارزیابی بافتی کولیت (۱۹)

تعاریف امتیازدهی	پارامترهای امتیازدهی
۰: هیچ	شدت التهاب
۱: خفیف	
۲: متوسط	
۳: شدید	
۰: هیچ	وسعت التهاب
۱: مخاط	
۲: مخاط و زیر مخاط	
۳: دیواره	
۰: هیچ	آسیب کریپتی
۱: آسیب لایه‌ی بازال به میزان ۱/۳	
۲: آسیب لایه‌ی بازال به میزان ۲/۳	
۳: کریپت از بین رفته، سطح اپی‌تلیوم وجود دارد	
۴: کریپت از بین رفته، سطح اپی‌تلیوم از بین رفته	
۰: ۰ درصد	درصد ناحیه‌ی
۱: ۱-۲۵ درصد	درگیر
۲: ۲۶-۵۰ درصد	
۳: ۵۱-۷۵ درصد	
۴: ۷۶-۱۰۰ درصد	

در حمام یخ ۱۰۰ میلی‌گرم از نمونه‌ی بافت کولون در بافر فسفات نمکی (pH = ۷/۴) حاوی ۱۰ میلی‌مول Tris HCl، ۱۵۰ میلی‌مول سدیم کلراید و Triton X-۱۰۰ یک درصد برای سه بار و هر بار به

برای ارزیابی بافتی نگهداری و در آن با پارافین بسته شد. قسمت دیگر در ازت مایع در دمای ۷۰- درجه‌ی سانتی‌گراد منجمد شد تا برای بررسی بیوشیمیایی محافظت شود.

برای ارزیابی پاتولوژی بافت‌ها، آن‌ها با هماتوکسیلین و ائوزین (H & E) رنگ‌آمیزی و با میکروسکوپ نوری از نظر تغییرات مورفولوژی شامل آسیب کولونی از نظر هیستوپاتولوژیکی، وسعت التهاب، شدت التهاب، آسیب کریپتی و درصد ناحیه‌ی درگیر بررسی شدند (۱۸). مقیاسی برای هر یک از چهار مورد بر اساس درصد آسیب تعریف شد که در جدول ۱ آمده است (۱۹). همچنین کولیت کل (Total colitis) به وسیله‌ی جمع امتیازات شدت التهاب، وسعت التهاب و آسیب کریپتی محاسبه شد.

فعالیت پراکسیداز که بر اثر انفلیتراسیون نوتروفیل‌های فعال ایجاد می‌شود و اندکس قابل اطمینانی برای ارزیابی درجه‌ی التهاب کولیت می‌باشد، نیز بررسی شد. اندازه‌گیری‌ها بر اساس یک روش استاندارد انجام گردید (۱۰).

اندازه‌گیری میلوپراکسیداز (MPO یا Myeloperoxidase) در حمام آب یخ انجام شد. بدین منظور ۱۰۰ میلی‌گرم از کولون دیستال در ۲ میلی‌لیتر HTAB (۵/۰ درصد) در بافر فسفات ۵۰ میلی‌مول با pH = ۶ وارد و روی یخ ۳ مرتبه به مدت ۳۰ ثانیه هموژنیزه شد. حاصل مرحله‌ی قبل ۱۰ ثانیه سونیکه گردید. سپس ۳ مرتبه یخ زده شد و از یخ باز گردید و به مدت ۱۰ دقیقه با دور ۱۱۰۰۰ دور در دقیقه در سانتریفوژ یخچال‌دار (MIKRO200, Hettich, Germany) در دمای ۴ درجه‌ی سانتی‌گراد سانتریفوژ گردید. سپس

۴ درصد، حیوانات دچار اسهال خونی، ضعف و کاهش مصرف غذا شدند. مطالعات ماکروسکوپیکی شواهدی از آسیب بافتی مثل وجود زخم‌های خونریزی‌دهنده و مخاط پر خون را نشان دادند.

همان طوری که در جدول ۲ آمده است، در گروه‌های طبیعی، شاهد منفی و گروه تحت درمان با کتوتیفن آسیب ماکروسکوپیکی کولون به وسیله پارامترهای نسبت وزن مرطوب کولون به طول آن، اندکس اولسر و سطح ناحیه‌ی زخم ارزیابی شد. بزرگ‌ترین نسبت وزن مرطوب کولون به طول آن، اندکس اولسر و سطح ناحیه‌ی زخم متعلق به گروه شاهد منفی بود. در گروه‌های شاهد منفی ضخیم شدن دیواره‌ی کولون همراه با افزایش مشخص در نسبت وزن کولون به طول آن در مقایسه با گروه‌های رات سالم معنی‌دار بود ( $P < 0/05$ ) (جدول ۲). همچنین بین گروه‌های شاهد منفی و طبیعی از نظر سطح و اندکس زخم از نظر آماری تفاوت وجود داشت ( $P < 0/05$ ) (جدول ۲).

در همه‌ی رات‌های گروه‌های درمان شده، شدت آسیب کولونی با تفاوت معنی‌داری نسبت به گروه شاهد منفی تقلیل یافت ( $P < 0/05$ ). درمان رات‌ها با کتوتیفن شدت زخم را کاهش داد. اندکس اولسر که از جمع مساحت زخم و شدت زخم به دست می‌آید، در همه‌ی گروه‌های درمان‌شده کاهش داشت؛ اما تفاوت معنی‌داری تنها در بین گروه دگزامتازون و شاهد منفی دیده شد. نسبت وزن به طول کولون که یک اصل برای ارزیابی آسیب ماکروسکوپیکی می‌باشد، بعد از درمان کاهش یافت. اگر چه در همه‌ی گروه‌های درمانی نسبت وزن به طول کولون کمتر از گروه شاهد منفی بود، ولی تفاوت معنی‌داری

مدت ۳۰ ثانیه هموژنیزه شد. سپس به لوله‌ی اپندروف منتقل و سانتریفوژ به مدت ۱۰ دقیقه با سرعت ۱۳۰۰۰ دور در دقیقه در ۴ درجه‌ی سانتی‌گراد با استفاده از سانتریفوژ یخچال‌دار انجام شد. سوپرناتانت در ۸۰- درجه‌ی سانتی‌گراد تا زمان آنالیز نگهداری شد. سایتوکین‌هایی شامل Tumor necrosis factor alpha (TNF- $\alpha$ ) و IL-6 (Interleukin 6) در بافت کولونی رات به وسیله‌ی کیت ELISA بر طبق دستورالعمل کارخانه‌ی سازنده انجام شد. جذب در طول موج ۴۵۰ نانومتر توسط ELISA reader اندازه‌گیری گردید. سطح این دو فاکتور بر حسب پیکوگرم در میلی‌لیتر پروتئین بافتی تعیین شد (۲۱).

داده‌های نتایج ماکروسکوپی و میکروسکوپی به صورت انحراف معیار  $\pm$  میانگین گزارش شد. آزمون آماری Kolmogorov-Smirnov برای بررسی نرمال بودن و هموژن بودن نتایج استفاده شد. تفاوت بین میانگین متغیرهای پارامتریک شامل نسبت وزن به طول (میلی‌گرم به سانتی‌متر)، اندکس اولسر، MPO، TNF- $\alpha$  و IL-6 با استفاده از آزمون ANOVA و با کمک تست Dunnett's post hoc و توسط نرم‌افزار SPSS نسخه‌ی ۱۱/۵ (version 11.5, SPSS Inc., Chicago, IL) آنالیز شد. مقایسه‌ی بین متغیرهای غیر پارامتریک گروه‌های مختلف شامل امتیاز آسیب ماکروسکوپیکی و پارامترهای میکروسکوپیکی با استفاده از آزمون‌های Mann-Whitney و Kruskal-Wallis انجام گردید و  $P < 0/05$  معنی‌دار فرض شد.

### یافته‌ها

#### ارزیابی ماکروسکوپی بافت کولون

۲۴ ساعت پس از تجویز رکتال اسید استیک

چهار پارامتر شدت التهاب، وسعت التهاب، آسیب بافتی و درصد ناحیه‌ی درگیر برای ارزیابی هیستولوژیک بافتی به کار رفتند. کولیت کل (Total colitis) پارامتری است که از مجموع سه پارامتر شدت التهاب، وسعت التهاب و آسیب بافتی به دست می‌آید. میانگین امتیازات بافتی کولیت در گروه‌های متفاوت مورد مطالعه در جدول ۳ دیده می‌شود. در گروه درمان شده با کتوتیفن در مقایسه با گروه دگزامتازون، هیچ تفاوت معنی‌داری در امتیازات پاتولوژی دیده نشد. درمان با کتوتیفن و دگزامتازون در مقایسه با گروه شاهد منفی تغییرات معنی‌داری در امتیازات بافتی ایجاد کرد ( $P < 0/05$ ). همچنین نتایج جدول ۳ تغییرات معنی‌داری را بین هر دو گروه درمانی و گروه شاهد منفی در درصد ناحیه‌ی درگیر، ایندکس کولیت کل و شدت التهاب نشان داد ( $P < 0/05$ )؛ هر چند تغییرات به اندازه‌ی هیچ یک از چهار امتیاز بافتی در گروه طبیعی نبود ( $P < 0/05$ ). نتایج ارزیابی بافتی با نتایج ماکروسکوپی کولیت تطابق داشت.

بین گروه درمان شده با کتوتیفن و دگزامتازون دیده نشد ( $P > 0/05$ ). همچنین در مورد نسبت وزن به طول بین گروه‌های کتوتیفن و دگزامتازون با گروه طبیعی اختلاف معنی‌داری مشاهده نشد ( $P > 0/05$ ).

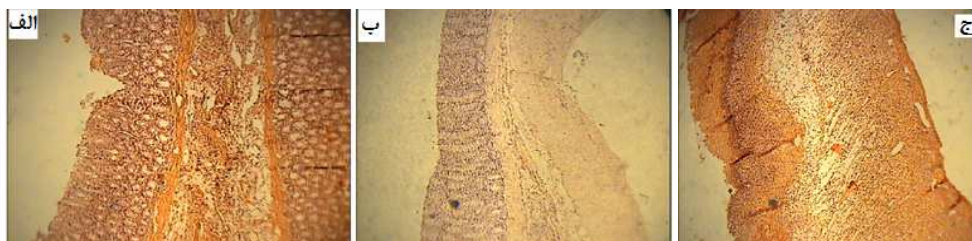
### ارزیابی هیستولوژیک بافت کولون

کولیت القا شده به وسیله‌ی اسید استیک با تغییرات شدید در مشخصات بافتی کولون مشخص می‌شود. قسمت الف و ب از شکل ۱ قسمت‌های بافتی گروه دگزامتازون و کتوتیفن را بیان می‌کنند. در رات‌های درمان‌شده با دگزامتازون، مخاط به نسبت طبیعی بودند و انفیلتراسیون خفیف در مخاط و لایه‌های زیر مخاط دیده شد (شکل ۱- الف). در گروه کتوتیفن ادم خفیف مخاطی و انفیلتراسیون سلولی نسبی در لایه‌های زیر مخاط و کاهش بارز در آسیب کریپتی در مقایسه با رات‌های گروه شاهد منفی مشاهده شد (شکل ۱- ب). آسیب شدید مخاطی، ادم زیر مخاط، انفیلتراسیون سلولی و آسیب کریپتی در دیواره‌ی کولون گروه شاهد منفی مشخص بود (شکل ۱- ج).

جدول ۲. داده‌های ارزیابی ماکروسکوپی کولیت در گروه‌های مختلف رات در طول ۴ روز درمان

گروه مورد درمان	شدت زخم	سطح زخم (سانتی‌متر مربع)	اندکس اولسر	نسبت وزن به طول کولون (میلی‌گرم بر سانتی‌متر)
شاهد منفی	$3/66 \pm 0/51$	$9/39 \pm 1/85$	$13/05 \pm 2/35$	$206/66 \pm 17/86$
دگزامتازون	$2/66 \pm 1/03$	$4/87 \pm 1/59$	$7/54 \pm 2/43$	$106/76 \pm 33/17$
کتوتیفن	$3/00 \pm 0/89$	$7/17 \pm 1/46$	$10/17 \pm 1/83$	$169/50 \pm 16/28$
طبیعی (Sham)	$00 \pm 00$	$00 \pm 00$	$00 \pm 00$	$172/35 \pm 13/45$

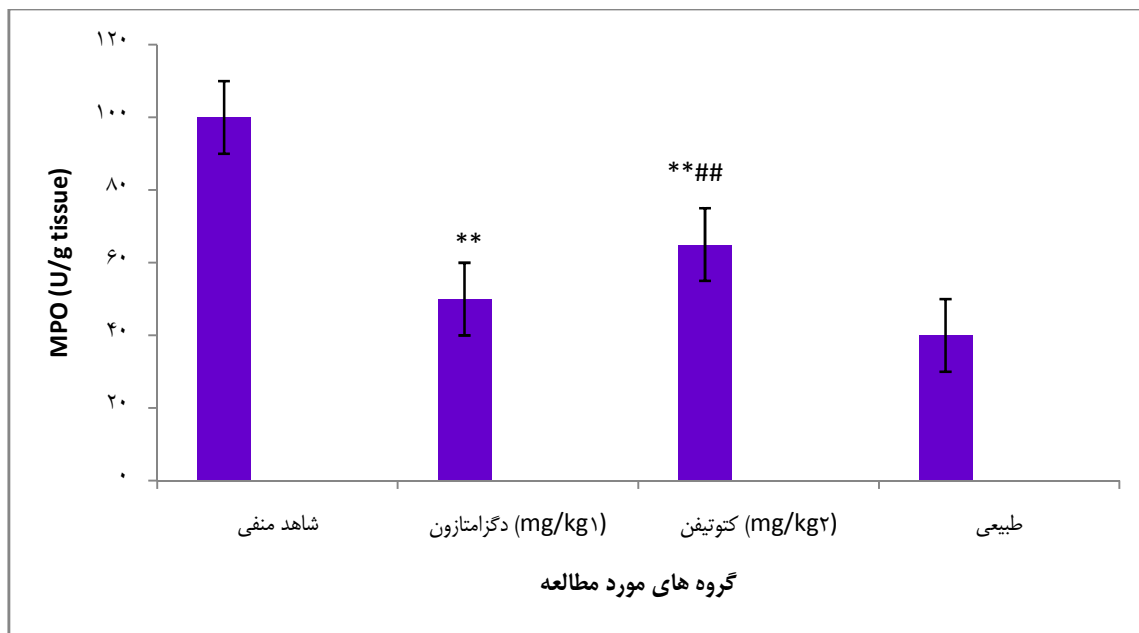
مقادیر بر اساس انحراف معیار  $\pm$  میانگین ارائه شده‌اند



شکل ۱. ظاهر بافت مخاط کولون رات در گروه‌های مختلف مورد مطالعه (الف) گروه دگزامتازون، (ب) گروه کتوتیفن و (ج) شاهد منفی

جدول ۳. ارزیابی هیستولوژیک کولیت در گروه‌های مختلف رات در طول ۴ روز درمان

گروه درمانی	شدت التهاب	وسعت التهاب	آسیب کربیتی	درصد ناحیه‌ی درگیر
شاهد منفی	۳/۰ ± ۰/۰	۳/۰ ± ۰/۰	۳/۸ ± ۰/۴۰	۳/۶۶ ± ۰/۵۱
دگزامتازون	۱/۵ ± ۰/۸	۲/۰ ± ۰/۶	۲/۵ ± ۰/۸۸	۱/۵۰ ± ۰/۸۳
کتوتیفن	۱/۸ ± ۰/۷	۱/۸ ± ۱/۲	۲/۵ ± ۱/۰۴	۱/۶۰ ± ۰/۸۱
طبیعی (Sham)	۰/۰ ± ۰/۰	۰/۰ ± ۰/۰	۰/۰ ± ۰/۰	۰/۰۰ ± ۰/۰۰



شکل ۲. فعالیت میلوپراکسیداز (MPO یا Myeloperoxidase) در گروه‌های مختلف رات که در آن‌ها کولیت توسط اسید استیک القا شد.

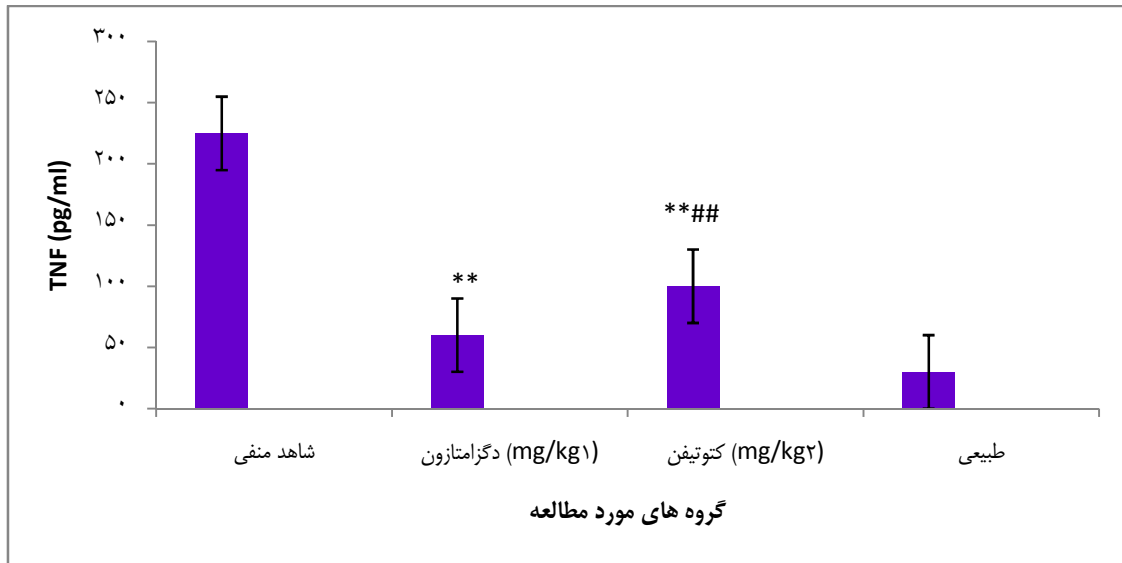
\*\*\*:  $P < 0/01$  با گروه شاهد منفی، ##:  $P < 0/01$  با گروه طبیعی، #:  $P < 0/05$  با گروه طبیعی

### تعیین فعالیت MPO

MPO آنزیمی است که به مقدار زیاد در نوتروفیل‌ها و به مقدار بسیار کمتری در مونوسیت‌ها و ماکروفاژها وجود دارد و یک مارکر برای درجه‌بندی عفونت حاد می‌باشد (۲۲). شکل ۲ فعالیت MPO بافت کولونی را در گروه‌های مورد مطالعه نشان می‌دهد. تفاوت معنی‌داری بین گروه‌های درمان‌شده با کتوتیفن و دگزامتازون و گروه شاهد منفی دیده شد ( $P < 0/05$ ). هر دو این گروه‌ها تفاوت معنی‌داری را با گروه طبیعی نشان دادند ( $P < 0/05$ ). به هر حال تفاوت بین گروه‌های دگزامتازون و کتوتیفن معنی‌دار نبود ( $P > 0/05$ ).

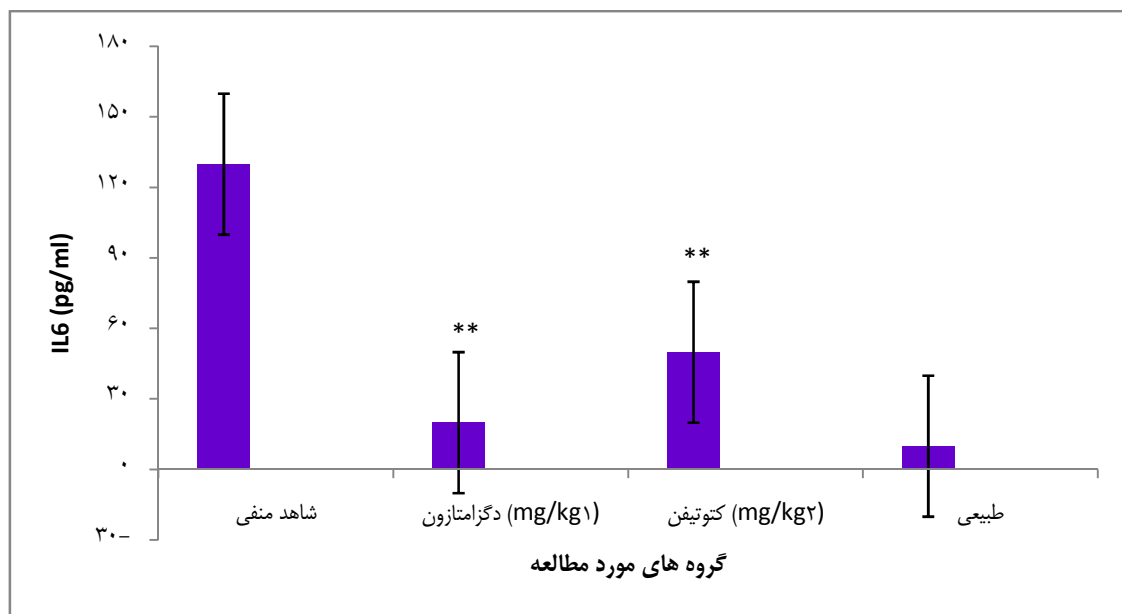
### ارزیابی TNF- $\alpha$ و IL-6

شکل ۳ و ۴ فعالیت TNF- $\alpha$  و IL-6 در گروه‌های متفاوت مورد مطالعه را بیان می‌کند. تغییرات این واسطه‌ها به طور معنی‌داری بین گروه شاهد منفی و دیگر گروه‌ها معنی‌دار بود ( $P < 0/05$ ). دگزامتازون، TNF- $\alpha$  را به اندازه‌ی گروه طبیعی کاهش داد ( $P > 0/05$ )، اما به هر حال گروه درمان‌شده با کتوتیفن سطح بالاتری را از TNF- $\alpha$  نسبت به گروه دگزامتازون نشان داد ( $P < 0/05$ ). تفاوت سطح IL-6 بین گروه‌های دگزامتازون، کتوتیفن و گروه طبیعی معنی‌دار نبود (شکل ۴).



شکل ۳. سطح TNF- $\alpha$  (Tumor necrosis factor alpha) در گروه‌های مختلف رات که در آن‌ها کولیت توسط اسید استیک القا شد.

\*\* :  $P < 0/01$  با گروه شاهد منفی، #:  $P < 0/01$  با گروه طبیعی



شکل ۴. سطح IL-6 (Interleukin 6) در گروه‌های مختلف رات که در آن‌ها کولیت توسط اسید استیک القا شد.

\*\* :  $P < 0/01$  با گروه شاهد منفی

### بحث

آنتاگونیزه می‌کند و به عنوان داروی برونکودیلاتور عمل می‌نماید. کولیت القایی توسط اسید استیک یکی از رایج‌ترین مدل‌های حیوانی مورد استفاده برای ارزیابی داروهای بیماری‌های التهابی روده می‌باشد و یک

کتوتیفن یک بنزوکلوپتایوفن سه حلقه‌ای خوراکی با خصوصیات آنتی‌هیستامین و آنتی‌آلرژیک می‌باشد. این دارو یک پایدارکننده‌ی خوراکی غیر اختصاصی ماست سل‌ها می‌باشد (۲۳) که گیرنده‌های H<sub>1</sub> را



روش ساده و تکرارپذیر برای ارزیابی داروهای جدید است. این مدل القای کولیت تغییرات بافتی مانند انفیلتراسیون سلولی، ادم مخاطی، زخم‌های کولونی شدید و افزایش ترشح واسطه‌های التهابی را ایجاد می‌کند. همچنین انفیلتراسیون سلول‌های پلی‌مورفونوکلیتر و مونونوکلیترهای بافت روده‌ای افزایش خواهد یافت. تزریق کولونی محلول رقیق شده‌ی اسید استیک، التهابی شبیه کولیت اولسراتیو انسانی بدون حالت مزمن ایجاد می‌کند. این پاسخ التهابی فقط مربوط به اثر التهابی اسید نیست؛ چرا که تزریق محلول مشابه آن این چنین پاسخ التهابی را ایجاد نمی‌کند (۲۴-۲۵).

در مطالعه‌ی حاضر کولیت بعد از تزریق داخل کولونی محلول اسید استیک ۴ درصد القا شد. در همه‌ی رات‌های دریافت‌کننده‌ی اسید استیک اسهال خونی، کاهش وزن و کاهش مصرف غذا دیده شد. جراحی ماکروسکوپیک شواهدی از ضخیم شدن دیواره‌ی کولون و زخم‌های خونریزی‌دهنده را نشان داد. دگزامتازون یک داروی ضد التهاب گلوکوکورتیکوئیدی است که خط اول درمان کولیت اولسراتیو می‌باشد و به عنوان شاهد مثبت در نظر گرفته شد. اندازه‌گیری وزن مرطوب کولون ملتهب یک نشانگر وابسته و ساده برای تعیین وسعت و شدت التهاب می‌باشد (۲۶). دگزامتازون و کتوتیفن هر دو وزن مرطوب و امتیاز آسیب کولونی بخش‌هایی از کولون دیستال را در مقایسه با گروه شاهد که هیچ دارویی را دریافت نمی‌کردند، کاهش دادند. البته کتوتیفن به طور مؤثر آثار ماکروسکوپیکی التهابی دیگر مانند ناحیه‌ی زخم و اندکس زخم را به اندازه‌ی دگزامتازون کاهش نداد.

نتایج ارزیابی بافتی آسیب کولونی نتایج غیر مشابهی را نشان داد و هر دو دارو به اندازه‌ی مساوی برای تقلیل آسیب مؤثر بودند. علت این امر ممکن است به این دلیل باشد که دگزامتازون به شکل سوسپانسیون، متابولیسم عبور اول بزرگی دارد و غلظت کمی از دارو به ناحیه‌ی مبتلا می‌رسد.

کولیت اولسراتیو تولید سایتوکین التهابی  $TNF-\alpha$ ، IL-6 و همچنین فعالیت MPO را افزایش می‌دهد. MPO یک آنزیم موجود در نوتروفیل‌ها است که به طور مستقیم بیانگر دانسیته‌ی نوتروفیل‌های موجود در بافت ملتهب می‌باشد. بنابراین، یک پارامتر برای درجه‌بندی عفونت حاد می‌باشد (۲۲). نتایج، کاهش بارزی را در فعالیت MPO در گروه درمان شده با کتوتیفن در مقایسه با گروه شاهد منفی نشان دادند.

$TNF-\alpha$  یک سایتوکین التهابی است که بیانگر فعالیت لوکوسیت‌ها و تجمع بافتی آن‌ها است و یک نقش مهم در بیماری‌های التهابی مثل کولیت اولسراتیو ایفا می‌کند. عمده‌ی نقش  $TNF-\alpha$  در سلول‌های التهابی القای چسبندگی مولکولی و بیان سایتوکین‌ها می‌باشد (۲۷). نتایج مطالعه‌ی حاضر کاهش معنی‌دار این واسطه‌ها را در گروه کتوتیفن در مقایسه با گروه شاهد منفی نشان داد.

IL-6 توسط سلول‌های متفاوت تهیه می‌شود و اثر پلی‌تروفیک روی ارگان‌های مختلف دارد و در بیماری‌های التهابی مختلف مانند کولیت اولسراتیو و بیماری کرون حضور این واسطه‌ی التهابی تشخیص داده شده است (۲۷). شکل ۴ این نتیجه را آشکار می‌کند که کتوتیفن، IL-6 را در مقایسه با گروه شاهد منفی به طور معنی‌داری کاهش می‌دهد.

چندین مطالعه نشان داد که التهاب کولونی به

دگرآمتازون ایجاد کرد.

### نتیجه‌گیری

نتایج این مطالعه نشان داد که کولیت ایجاد شده توسط اسید استیک باعث افزایش MPO، TNF- $\alpha$  و IL-6 در بافت کولون می‌شود و کتوتیفن باعث کاهش معنی‌دار همه‌ی این واسطه‌های التهابی شد. همچنین کتوتیفن باعث کاهش پارامترهای نسبت وزن مرطوب کولون به طول آن، اندکس اولسر و سطح ناحیه‌ی زخم ارزیابی شد. پارامتر شدت التهاب، وسعت التهاب، آسیب بافتی و درصد ناحیه‌ی درگیر نیز توسط این داروی آنتی‌هیستامینی کاهش یافت. نتایج این مطالعات آزمایشگاهی این اجازه را می‌دهد تا نتیجه‌گیری کنیم که کتوتیفن به طور مؤثری باعث بهبود کولیت القایی در رات می‌شود و بنابراین ممکن است برای درمان بالینی بیماری‌های التهابی روده در انسان مفید باشد.

### تشکر و قدردانی

از حمایت مالی معاونت تحقیقات و فناوری دانشگاه علوم پزشکی اصفهان برای انجام این طرح پژوهشی قدردانی می‌شود.

علت ترشح بیش از حد سایتوکین‌های پیش التهابی از سلول‌های غیر معمول روده‌ای است. به طور مشخص اتصال TNF- $\alpha$  و IL-6 به سلول‌های روده‌ای، پاسخ ایمنی را به وسیله‌ی تکثیر سلول‌های T، انفیلتراسیون لکوسیت‌ها و افزایش اتصال بین سلولی افزایش می‌دهد (۲۸).

Eliakim و همکاران نشان دادند که کتوتیفن با دوز روزانه‌ی ۱ میلی‌گرم بر کیلوگرم دو بار در روز در رات قادر به پیشگیری از وقوع کولیت حاد ناشی از TNBS (Trinitrobenzene sulfonic acid) یا اسید استیک می‌باشد (۵). Shalouh و همکاران نشان دادند که تجویز ۲ میلی‌گرم بر کیلوگرم کتوتیفن در روز به طریق رکتال در رات‌های مبتلا شده به کولیت اولسراتیو ناشی از TNBS، توانست اثر درمانی و کاهنده‌ی عوامل التهابی و واسطه‌های التهابی را به دنبال داشته باشد (۲۹).

به طور کلی این داده‌ها اثبات می‌کنند که تجویز کتوتیفن ممکن است ابزار مناسبی برای درمان بیماری‌های التهابی روده در کولون باشد. این داروی آنتی‌هیستامینی کاهش بارزی را در التهاب کولیت اولسراتیو القاشده توسط اسید استیک در رات‌ها پس از تجویز خوراکی در مقایسه با سوسپانسیون خوراکی

### References

1. Kornbluth A, Sachar DB. Ulcerative colitis practice guidelines in adults (update): American College of Gastroenterology, Practice Parameters Committee. *Am J Gastroenterol* 2004; 99(7): 1371-85.
2. Fiocchi C. Inflammatory bowel disease: etiology and pathogenesis. *Gastroenterology* 1998; 115(1): 182-205.
3. Nielsen OH, Rask-Madsen J. Mediators of inflammation in chronic inflammatory bowel disease. *Scand J Gastroenterol Suppl* 1996; 216: 149-59.
4. Sartor RB. Current concepts of the etiology and pathogenesis of ulcerative colitis and Crohn's disease. *Gastroenterol Clin North Am* 1995; 24(3): 475-507.
5. Eliakim R, Karmeli F, Okon E, Rachmilewitz D. Ketotifen effectively prevents mucosal damage in experimental colitis. *Gut* 1992; 33(11): 1498-503.
6. Huang CS, Farraye FA. Inflammatory bowel disease. In: Andreoli TE, Benjamin I, Griggs RC, Wing EJ, editors. *Andreoli and Carpenter's Cecil essentials of medicine*. 8<sup>th</sup> ed.

- Philadelphia, PA: Saunders; 2011. p. 722-9.
7. Hanauer SB. Inflammatory bowel disease: epidemiology, pathogenesis, and therapeutic opportunities. *Inflamm Bowel Dis* 2006; 12(Suppl 1): S3-S9.
  8. Knutson L, Ahrenstedt O, Odland B, Hallgren R. The jejunal secretion of histamine is increased in active Crohn's disease. *Gastroenterology* 1990; 98(4): 849-54.
  9. Befus D, Fujimaki H, Lee TD, Swieter M. Mast cell polymorphisms. Present concepts, future directions. *Dig Dis Sci* 1988; 33(3 Suppl): 16S-24S.
  10. Jones NL, Roifman CM, Griffiths AM, Sherman P. Ketotifen therapy for acute ulcerative colitis in children: a pilot study. *Dig Dis Sci* 1998; 43(3): 609-15.
  11. Karmeli F, Eliakim R, Okon E, Rachmilewitz D. Gastric mucosal damage by ethanol is mediated by substance P and prevented by ketotifen, a mast cell stabilizer. *Gastroenterology* 1991; 100(5 Pt 1): 1206-16.
  12. Knigge KL. Inflammatory bowel disease. *Clinical Cornerstone* 2002; 4(4): 49-57.
  13. Eliakim R, Karmeli F, Okon E, Rachmilewitz D. Ketotifen ameliorates capsaicin-augmented acetic acid-induced colitis. *Dig Dis Sci* 1995; 40(3): 503-9.
  14. Luk HH, Ko JK, Fung HS, Cho CH. Delineation of the protective action of zinc sulfate on ulcerative colitis in rats. *Eur J Pharmacol* 2002; 443(1-3): 197-204.
  15. Rijniere A, Nijkamp FP, Kraneveld AD. Mast cells and nerves tickle in the tummy: implications for inflammatory bowel disease and irritable bowel syndrome. *Pharmacol Ther* 2007; 116(2): 207-35.
  16. El-Medany A, Mahgoub A, Mustafa A, Arafa M, Morsi M. The effects of selective cyclooxygenase-2 inhibitors, celecoxib and rofecoxib, on experimental colitis induced by acetic acid in rats. *Eur J Pharmacol* 2005; 507(1-3): 291-9.
  17. Morris GP, Beck PL, Herridge MS, Depew WT, Szewczuk MR, Wallace JL. Hapten-induced model of chronic inflammation and ulceration in the rat colon. *Gastroenterology* 1989; 96(3): 795-803.
  18. Williams KL, Fuller CR, Dieleman LA, DaCosta CM, Haldeman KM, Sartor RB, et al. Enhanced survival and mucosal repair after dextran sodium sulfate-induced colitis in transgenic mice that overexpress growth hormone. *Gastroenterology* 2001; 120(4): 925-37.
  19. Dieleman LA, Palmén MJ, Akol H, Bloemena E, Pena AS, Meuwissen SG, et al. Chronic experimental colitis induced by dextran sulphate sodium (DSS) is characterized by Th1 and Th2 cytokines. *Clin Exp Immunol* 1998; 114(3): 385-91.
  20. Sadeghi H, Hajhashemi V, Minaiyan M, Movahedian A, Talebi A. A study on the mechanisms involving the anti-inflammatory effect of amitriptyline in carrageenan-induced paw edema in rats. *Eur J Pharmacol* 2011; 667(1-3): 396-401.
  21. Blalock TD, Varela JC, Gowda S, Tang Y, Chen C, Mast BA, et al. Ischemic skin wound healing models in rats. *Wounds* 2001; 13(1): 35-44.
  22. He J, Liang J, Zhu S, Zhao W, Zhang Y, Sun W. Protective effect of taurohyodeoxycholic acid from *Pulvis Fellis Suis* on trinitrobenzene sulfonic acid induced ulcerative colitis in mice. *Eur J Pharmacol* 2011; 670(1): 229-35.
  23. Fei N, Jiuru L. Determination of ketotifen by using calcein as chemiluminescence reagent. *Anal Chim Acta* 2007; 592(2): 168-72.
  24. Gorgulu S, Yagci G, Kaymakcioglu N, Ozkara M, Kurt B, Ozcan A, et al. Hyperbaric oxygen enhances the efficiency of 5-aminosalicylic acid in acetic acid-induced colitis in rats. *Dig Dis Sci* 2006; 51(3): 480-7.
  25. Ran ZH, Chen C, Xiao SD. Epigallocatechin-3-gallate ameliorates rats colitis induced by acetic acid. *Biomed Pharmacother* 2008; 62(3): 189-96.
  26. Paiva LA, Gurgel LA, De Sousa ET, Silveira ER, Silva RM, Santos FA, et al. Protective effect of *Copaifera langsdorffii* oleo-resin against acetic acid-induced colitis in rats. *J Ethnopharmacol* 2004; 93(1): 51-6.
  27. He J, Liang J, Zhu S, Li J, Zhang Y, Sun W. Anti-inflammatory effects of *Pulvis Fellis Suis* extract in mice with ulcerative colitis. *J Ethnopharmacol* 2011; 138(1): 53-9.
  28. Cho EJ, Shin JS, Noh YS, Cho YW, Hong SJ, Park JH, et al. Anti-inflammatory effects of methanol extract of *Patrinia scabiosaefolia* in mice with ulcerative colitis. *J Ethnopharmacol* 2011; 136(3): 428-35.
  29. Shalouh ZA, Arab AM, El-Medany AMH, Moursi MG, Borakat MK, Hassan AIE. A study on the possible protective and curative effects of ketotifen, nigella sativa oil, allo-purinol with dimethyl sulphoxide and prednisolone on trinitrobenzene sulphonic acid induced colitis in rats. *Toxicol Lett* 1998; 95(Suppl 1): 118-9.

## Anti-Inflammatory Effects of Ketotifen in Acetic Acid-Induced Ulcerative Colitis in Rats

Jaleh Varshosaz PhD<sup>1</sup>, Mohsen Minaiyan PhD<sup>2</sup>, Ismaeil Mollanoori<sup>3</sup>

### Original Article

#### Abstract

**Background:** Ketotifen is a bronchodilator and anti-allergic drug with antagonistic effects on histamine H<sub>1</sub> receptors. The present study evaluated the effects of ketotifen on ulcerative colitis induced by acetic acid in rats.

**Methods:** Colitis was induced by 2 mL of 4% acetic acid in rats. It was treated with 2 mg/kg/day ketotifen or 1 mg/kg/day dexamethasone from two hours before the induction of colitis until four days after. The rats were sacrificed 24 hours after the last dose and the colon tissue was studied for macroscopic changes (ulcer area and severity and the weight/length ratio of colon), microscopic changes (inflammation severity, inflammation extent, crypt damage, and percent of involvement), and biochemical tests (myeloperoxidase activity, tumor necrosis factor- $\alpha$ , and interleukin-6).

**Findings:** Ketotifen caused significant improvement of macroscopic and microscopic signs compared to negative control group. Myeloperoxidase activity in ketotifen and dexamethasone groups was significantly different from that in the negative control group. However, the two mentioned groups had no significant differences with the sham group in terms of myeloperoxidase activity and interleukin-6. Tumor necrosis factor- $\alpha$  decreased similarly in dexamethasone and sham groups. However, the level of this mediator was higher in the ketotifen group than in the dexamethasone group ( $P < 0.05$ ).

**Conclusion:** Ketotifen caused significant reductions in mucosal damage and the release of inflammatory mediators. No significant differences were seen between ketotifen (2 mg/kg) and dexamethasone (1 mg/kg) in reduction of macroscopic changes, histological test results, myeloperoxidase activity, and interleukin-6. Considering that ketotifen could alleviate the induced ulcerative colitis in rats, it may be a suitable drug for further evaluations in clinical trials on patients with irritable bowel disease.

**Keywords:** Ulcerative colitis, Ketotifen, Inflammation, Acetic acid-induced colitis

**Citation:** Varshosaz J, Minaiyan M, Mollanoori I. **Anti-Inflammatory Effects of Ketotifen in Acetic Acid-Induced Ulcerative Colitis in Rats.** J Isfahan Med Sch 2013; 31(226): 138-49

\* This paper is derived from a Pharm D thesis No. 389371 in Isfahan University of Medical Sciences.

1- Professor, Department of Pharmaceutics, School of Pharmacy AND Novel Drug Delivery Systems Research Center, Isfahan University of Medical Sciences, Isfahan, Iran

2- Professor, Department of Pharmacology, School of Pharmacy, Isfahan University of Medical Sciences, Isfahan, Iran

3- Student of Pharmacy, School of Pharmacy AND Novel Drug Delivery Systems Research Center AND Student Research Committee, Isfahan University of Medical Sciences, Isfahan, Iran

**Corresponding Author:** Jaleh Varshosaz PhD, Email: varshosaz@pharm.mui.ac.ir