

## مطالعه‌ی اسپرم و توان باروری آزمایشگاهی (IVF) موش‌های مبتلا به آنمی همولیتیک ناشی از تزریق فنیل هیدرازین؛ بررسی اثر بهبودبخشی ژل رویال و ویتامین C

دکتر حجت عنبرآ،<sup>۱</sup> دکتر رسول شهروز،<sup>۲</sup> دکتر مزدک رازی،<sup>۳</sup> دکتر حسن ملکی‌نژاد،<sup>۴</sup> دکتر غلامرضا نجفی،<sup>۵</sup> دکتر سید رشید تونی<sup>۵</sup>

### مقاله پژوهشی

#### چکیده

**مقدمه:** آنمی همولیتیک ناشی از فنیل‌هیدرازین، که یک ترکیب همولیتیک است، می‌تواند موجب اختلال در توان باروری و اسپرماتوزن گردد. این مطالعه، به منظور ارزیابی کارایی ویتامین C و ژل رویال، که آنتی‌اکسیدان‌های کارآمدی می‌باشند، به عنوان ترکیباتی محافظ در برابر آنمی همولیتیک ناشی از فنیل‌هیدرازین صورت پذیرفت.

**روش‌ها:** موش‌های نر بالغ به صورت تصادفی به چهار گروه هشت سری تقسیم شدند. گروه اول از موش‌ها روزانه سرم فیزیولوژی با دز ۰/۱ میلی‌لیتر به صورت داخل صفاقی دریافت کردند. گروه دوم فنیل‌هیدرازین با دز ۶۰ میلی‌گرم/کیلوگرم به صورت داخل صفاقی هر ۴۸ ساعت دریافت نمودند. گروه سوم به همراه فنیل‌هیدرازین با دز ۶۰ میلی‌گرم/کیلوگرم در هر ۴۸ ساعت، ویتامین C با دز ۲۵۰ میلی‌گرم/کیلوگرم به صورت داخل صفاقی همراه با ژل رویال با دز ۱۰۰ میلی‌گرم/کیلوگرم از طریق دهانی به صورت روزانه دریافت کردند. گروه چهارم ویتامین C و ژل رویال را با دزهای مشابه گروه‌های قبل دریافت کردند. پس از ۳۵ روز، نمونه‌های سرمی تهیه شد؛ اسپرم‌ها از اپیدیدیم جمع‌آوری گردید و توان باروری آزمایشگاهی مورد ارزیابی قرار گرفت.

**یافته‌ها:** آنمی همولیتیک ناشی از فنیل‌هیدرازین، کاهش معنی‌داری در غلظت تستوسترون سرمی و در عین حال افزایش معنی‌داری در میزان اسپرم‌های با آسیب DNA و هسته‌ی نابالغ به دنبال داشت. همچنین، فنیل‌هیدرازین به شکل معنی‌داری موجب کاهش تعداد اوسیت‌های لقاح یافته، جنین‌های دو سلولی، چهار سلولی، مورولا، بلاستوسیست‌ها و همچنین، موجب افزایش جنین‌های متوقف شده گردید. حال آن‌که، تجویز ژل رویال همراه با ویتامین C به طور قابل توجهی موارد پیش‌گفته را بهبود بخشید.

**نتیجه‌گیری:** به نظر می‌رسد، ژل رویال و ویتامین C به عنوان مهارکننده‌های رادیکال آزاد، قادر به کاهش آسیب‌های اکسیداتیو بر اعضای تولید مثل در کم‌خونی همولیتیک ایجاد شده توسط فنیل‌هیدرازین می‌باشند.

**واژگان کلیدی:** کم‌خونی، فنیل‌هیدرازین، ژل رویال، ویتامین C، توان باروری آزمایشگاهی

**ارجاع:** عنبرآ حجت، شهروز رسول، رازی مزدک، ملکی‌نژاد حسن، نجفی غلامرضا، تونی سید رشید. مطالعه‌ی اسپرم و توان باروری آزمایشگاهی (IVF)

موش‌های مبتلا به آنمی همولیتیک ناشی از تزریق فنیل‌هیدرازین؛ بررسی اثر بهبودبخشی ژل رویال و ویتامین C. مجله دانشکده پزشکی

اصفهان ۱۳۹۴؛ ۳۳ (۳۶۳): ۲۲۰۳-۲۱۹۳

دارد. همچنین، باعث ایجاد کم‌خونی همولیتیک می‌شود. یکی از عوارض ناشی از کم‌خونی همولیتیک که کمتر مورد توجه قرار گرفته است، افزایش میزان آهن بافتی در اثر لیز شدن گلبول‌های قرمز و کاهش اکسیژن (هیپوکسی) ناشی از این نوع کم‌خونی می‌باشد. میزان آهن داخل سلولی، مثل تمامی مواد ضروری مورد نیاز سلول، به طور

#### مقدمه

بنا بر گزارش‌ها، فنیل‌هیدرازین به عنوان ماده‌ی شیمیایی قوی مطرح است که در بافت‌های مختلف و در سطوح متفاوت موجب سمیت می‌شود و اغلب در صنعت، سموم صنعتی و آفت‌کش‌ها، مواد منفجره، به عنوان تب‌بر در پزشکی، در درمان سل و فشارخون بالا کاربرد

۱- دانشجوی دکتری، گروه علوم پایه، دانشکده‌ی دامپزشکی، دانشگاه تهران، تهران، ایران

۲- دانشیار، گروه علوم پایه، دانشکده‌ی دامپزشکی، دانشگاه ارومیه، ارومیه، ایران

۳- استادیار، گروه علوم پایه، دانشکده‌ی دامپزشکی، دانشگاه ارومیه، ارومیه، ایران

۴- استاد، گروه علوم پایه، دانشکده‌ی دامپزشکی، دانشگاه ارومیه، ارومیه، ایران

۵- دانشجوی دکتری، گروه علوم پایه، دانشکده‌ی دامپزشکی، دانشگاه ارومیه، ارومیه، ایران

نویسنده‌ی مسؤول: رسول شهروز

Email: rasoulshahrooz1@gmail.com

هدف مطالعه‌ی حاضر، بررسی اثرات محافظتی ژل رویال و ویتامین C در جلوگیری از اثرات سوء آئمی همولیتیک القا شده با فنیل‌هیدرازین بر کیفیت برخی پارامترهای اسپرم، لقاح داخل آزمایشگاهی و میزان هورمون تستوسترون در موش‌های سوری بالغ بود.

### روش‌ها

این مطالعه به صورت یک کارآزمایی تجربی تصادفی شده‌ی شاهد دار طراحی شد و فنیل‌هیدرازین (Sigma Aldrich P6926) جهت القای کم‌خونی همولیتیک مورد استفاده قرار گرفت. ویتامین C به میزان  $500 \text{ mg}/5 \text{ ml}$  از شرکت دارو پخش (تهران، ایران) تهیه شد. ژل رویال مورد استفاده در این مطالعه، شهریور ماه سال ۱۳۹۲ از کندوهای زنبورستان‌های شهرستان ارومیه تهیه گردید.

۶۴ سر موش سفید کوچک آزمایشگاهی نر بالغ با وزن ۲۵-۲۰ گرم از مرکز پرورش و نگهداری حیوانات آزمایشگاهی دانشکده‌ی دامپزشکی دانشگاه ارومیه تهیه گردید. حیوانات تحت شرایط استاندارد ۱۲ ساعت روشنایی و ۱۲ ساعت تاریکی، دمای  $25 \pm 2$  درجه‌ی سانتی‌گراد و رطوبت نسبی  $50 \pm 10$  درصد در قفس‌هایی با پوشش خاک چوب نگهداری شدند. تمام حیوانات در شرایط تغذیه‌ای یکسان با ذرت، گندم، جو و پلت به نسبت‌های برابر تغذیه شدند و امکان دسترسی آزاد به آب آشامیدنی نیز برای تمامی آن‌ها وجود داشت. کلیه‌ی ضوابط و شرایط نگهداری و انجام آزمایش‌ها روی حیوانات نیز بر اساس دستورالعمل‌های مصوب کمیته‌ی اخلاق دانشکده صورت پذیرفت. پس از دو هفته سازگاری با شرایط محیط، حیوانات به صورت تصادفی به چهار گروه ۸ سری به شکل زیر تقسیم شدند و دوره‌ی درمانی به مدت ۳۵ روز بود:

۱- گروه اول یا شاهد: حیوانات این گروه روزانه سرم فیزیولوژی به مقدار ۰/۱ میلی‌لیتر به صورت داخل صفاقی دریافت کردند.

۲- گروه دوم یا فنیل‌هیدرازین: حیوانات این گروه فنیل‌هیدرازین را به میزان ۶۰ میلی‌گرم به ازای هر کیلوگرم وزن بدن به صورت داخل صفاقی هر ۴۸ ساعت به منظور ایجاد کم‌خونی همولیتیک دریافت کردند (۱۸).

۳- گروه سوم: حیوانات در این گروه علاوه بر فنیل‌هیدرازین (هر ۴۸ ساعت)، ویتامین C را به میزان ۲۵۰ میلی‌گرم به ازای هر کیلوگرم وزن بدن به صورت داخل صفاقی همراه با ژل رویال به میزان ۱۰۰ میلی‌گرم به ازای هر کیلوگرم وزن بدن به صورت خوراکی ۴ ساعت قبل از تجویز فنیل‌هیدرازین به طور روزانه دریافت نمودند (۲۰-۱۹).

۴- گروه چهارم: حیوانات این گروه ویتامین C را به میزان ۲۵۰ میلی‌گرم به ازای هر کیلوگرم وزن بدن به صورت داخل صفاقی همراه با ژل رویال به میزان ۱۰۰ میلی‌گرم به ازای هر کیلوگرم

دقیق توسط مکانیسم‌های غشای سلول و خود سلول تنظیم می‌شود و ثابت شده است که افزایش میزان این ماده در داخل و خارج از سلول، باعث ایجاد شرایط استرس اکسیداتیو و آسیب به چربی غشای سلول و اندامک‌های آن می‌گردد (۴-۱).

گزارش‌ها نشان می‌دهد که هیپوکسی مزمن، اسپرماتوژنز را در موش‌های صحرایی و میمون متوقف می‌کند (۵). همچنین، هیپوکسی در جوندگان نر از سنتز و آزاد شدن گونادوتروپین‌ها جلوگیری می‌کند (۶-۷). از آن جایی که فنیل‌هیدرازین به عنوان ماده‌ای مناسب برای القای این نوع کم‌خونی و مطالعه‌ی مکانیسم‌های کم‌خونی توصیف شده است (۱)، در این مطالعه این ماده به عنوان عامل ایجاد کننده‌ی کم‌خونی به کار رفت.

ویتامین C یا ال-آسکوربات ریزمغذی حیاتی برای گونه‌های پیشرفته مانند انسان، میمون و شمار اندکی از گونه‌های دیگر پستانداران به ویژه خوکچه‌ی هندی و تعدادی از گونه‌های پرندگان و برخی ماهی‌ها است. مقدار ویتامین C، یک شاخص اساسی برای تعریف ارزش تجاری میوه‌ها و سبزی‌ها می‌باشد. ویتامین C ماده‌ی جامد سفید رنگ و یکی از ویتامین‌های محلول در آب و غیر سمی و دارای اثر حلقوی است و در محیط آبی هیدرولیز می‌شود و حالت اسیدی پیدا می‌کند (۸-۹). این ویتامین، در واکنش‌های شیمیایی بدن یک حمل کننده‌ی الکترون است و از مهم‌ترین آنتی‌اکسیدان‌ها است (۱۰) و همچنین در خنثی‌سازی رادیکال‌های آزاد و رفع استرس اکسیداتیو نقش دارد (۱۱-۱۲).

ژل رویال (Royal Jelly یا RJ) به عنوان غذای ملکه‌ی زنبورهای عسل شناخته شده است، توسط لاروهای جوان زنبور عسل و ملکه مورد استفاده قرار می‌گیرد و نقش مهمی در تغذیه‌ی ملکه دارد. این ماده از غدد زیرحلقی (Hypopharynx) و تحت فکی (Submandibular) زنبورهای کارگر جوان ترشح می‌شود. ژل رویال، ماده‌ای ژلاتینی به رنگ سفید شیری است و دارای بوی تند و مزه‌ی میوه‌ای و ارزش غذایی فراوان می‌باشد. این ژل، عامل بزرگ‌تر بودن جنه، توان باروری زیاد و بیشتر بودن طول عمر ملکه است (۱۳-۱۴). ژل رویال دارای انواع فعالیت‌های بیولوژیک در سلول‌ها و بافت‌های مختلف مدل‌های حیوانی می‌باشد و آنتی‌اکسیدانی بسیار قوی و کارآمد است که عملکردی برجسته در مهار رادیکال‌های آزاد دارد (۱۵). ژل رویال، اثرات تحریکی بر اندام‌های مختلف بدن دارد و می‌تواند عملکرد آن‌ها را بهبود ببخشد (۱۶). ژل رویال، یک محرک هورمونی کمک کننده به حفظ فعالیت منظم و طبیعی متابولیسمی هورمون است و همچنین یک تقویت کننده‌ی مکمل انرژی برای تمام سنین به شمار می‌رود و در درمان مشکلات از کار افتادگی جنسی مزمن ارزشمند است (۱۷).

Aniline blue استفاده شد. اساس این آنالیز، بر این نکته استوار است که در طی مرحله‌ی اسپرمیوژنز، پروتئین به جای هیستون در کروماتین هسته قرار می‌گیرد که این جایگزینی، در تراکم و پایداری اسپرم بسیار اهمیت دارد. در این رنگ‌آمیزی، اسپرم‌های نابالغ به دلیل هیستون زیاد به رنگ آبی در آمدند و اسپرم‌های بالغ از رنگ‌پذیری کمتری برخوردار بودند. همانند روش پیش‌گفته، پس از تثبیت لام‌ها در محلول استون- اتانول و خشک شدن لام‌ها در مجاورت هوا، لام‌ها به مدت ۷ دقیقه در محلول حاوی رنگ Aniline blue قرار گرفت و پس از خشک شدن در مجاورت هوا با میکروسکوپ نوری و بزرگ‌نمایی ( $100\times$ ) بررسی شدند (۲۳).

بررسی توان باروری آزمایشگاهی (In-vitro fertilization) یا IVF: اسپرم‌ها با رعایت شرایط استریل به شیوه‌ی پیش‌گفته، جمع‌آوری شدند. سپس، سوسپانسیون حاوی اسپرم‌ها به مدت ۵ ساعت جهت ظرفیت‌یابی در انکوباتور  $CO_2$  با غلظت ۵ درصد و دمای ۳۷ درجه‌ی سانتی‌گراد قرار داده شد.

به ازای هر موش نر، تعداد سه موش ماده جهت گرفتن اووسیت بالغ تحت تحریک تخمدانی قرار گرفتند. موش‌های ماده ابتدا  $7/5$  واحد Pregnant mare serum gonadotropin (PMSG) (ساخت شرکت Folligon کشور هلند) از طریق تزریق داخل صفاقی دریافت کردند و پس از گذشت ۴۸-۴۶ ساعت،  $7/5$  واحد هورمون HCG (ساخت شرکت Human corionic gonadotropin) (ساخت شرکت Folligon کشور هلند) به روش تزریق داخل صفاقی به آن‌ها تزریق شد (۲۴).

عصر روز قبل از انجام IVF، محیط کشت لازم در داخل انکوباتور با غلظت  $CO_2$  به میزان ۵ درصد و دمای ۳۷ درجه‌ی سانتی‌گراد قرار داده شد. برای هر کدام از گروه‌ها، دیش‌های مجزایی در نظر گرفته شد. دیش‌های لقاح با محیط کشت HTF که با ۴ میلی‌گرم/میلی‌لیتر BSA (Bovine serum albumin) از شرکت Sigma ترکیب شده بود، قطره‌گذاری شد. یک قطره‌ی ۵۰۰ میکرولیتری در هر دیش برای لقاح و چندین قطره‌ی ۱۰۰ میکرولیتری برای شستشو در دیش‌های IVF گذاشته شدند و روی آن‌ها با روغن معدنی (Mineral oil, Sigma) پوشانده شد.

از سوی دیگر، تخمک‌ها بعد از گذشت ۱۳ ساعت از تزریق HCG، با استفاده از روش شکافتن (Dissecting) از ناحیه‌ی آمپول اویدوکت جمع‌آوری شدند (۲۵) و پس از شستشو با محیط HTF، به قطرات لقاح در زیر روغن معدنی حاوی محیط کشت HTF که با ۴ میلی‌گرم/میلی‌لیتر BSA ترکیب شده بود، انتقال یافتند.

اسپرم‌های ظرفیت‌یابی شده به میزان  $1 \times 10^6$  عدد به قطره‌ی محیط کشت حاوی تخمک‌های شستشو یافته انتقال داده شدند. عمل لقاح حدود ۶ ساعت پس از اضافه کردن اسپرم‌ها با مشاهده‌ی دو

وزن بدن به صورت خوراکی به طور روزانه دریافت کردند.

تمامی موش‌های موجود در چهار گروه ذکر شده، ۲۴ ساعت پس از آخرین تیمار، آسان‌کشی شدند. سپس، وزن بدن و بیضه‌ی حیوانات با استفاده از ترازوی دقیق آزمایشگاهی (در حد میلی‌گرم) اندازه‌گیری شد و نمونه‌های خون توسط سرنگ‌های استریل به صورت مستقیم از قلب جمع‌آوری گردید. جهت تهیه‌ی سرم، نمونه‌ها در ۳۰۰۰ دور به مدت ۵ دقیقه سانتریفیوژ شد و سرم‌ها تا زمان سنجش هورمونی در دمای ۲۰- درجه‌ی سانتی‌گراد نگهداری شد. برای سنجش تستوسترون، روش Enzyme-linked immunosorbent assay (ELISA) و رادیوایمونوتری با استفاده از کیت اختصاصی (Diaplus Inc. USA) انجام و گروه‌ها با هم مقایسه شدند.

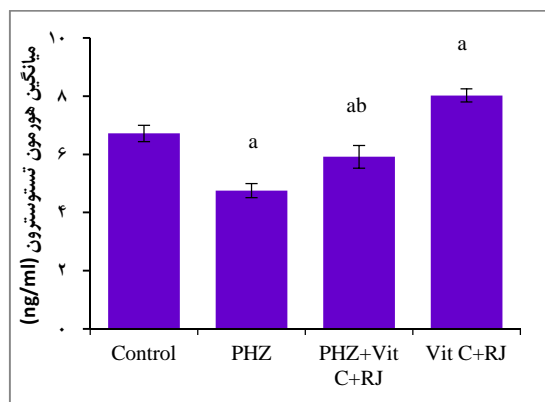
نحوه‌ی تهیه‌ی اسپرم از اپیدیدیم: به منظور ارزیابی کیفیت اسپرم، ابتدا اپیدیدیم زیر لوپ با بزرگ‌نمایی ۲۰ برابر از بافت بیضه جدا گشت و بافت‌های اطراف آن تمیز گردید. بلافاصله دم اپیدیدیم درون پتری دیش‌های حاوی یک میلی‌لیتر محیط کشت Human tubal fluid (HTF) قرار گرفت. به منظور جلوگیری از ایجاد شوک حرارتی و آسیب به اسپرم‌ها، تمام وسایل مورد استفاده و محیط کشت قبل از مصرف در انکوباتور ۳۷ درجه‌ی سانتی‌گراد قرار داده شدند. سپس دم اپیدیدیم در داخل محیط کشت به قطعات کوچک خرد شد و به مدت ۲۰ دقیقه در درون محیط کشت در انکوباتور باقی ماند تا امکان خروج اسپرم‌ها از اپیدیدیم فراهم آید. در نهایت، سوسپانسیون حاوی اسپرم با استفاده از محیط کشت به نسبت ۱ به ۲۰ رقیق گردید.

ارزیابی میزان آسیب رشته‌ی DNA: برای ارزیابی هر گونه شکستگی در دو رشته‌ی DNA مربوط به اسپرم موش‌ها، رنگ‌آمیزی Acridine orange انجام گرفت. در صورتی که DNA اسپرم دچار شکستگی شده باشد، به دنبال رنگ‌آمیزی، DNA در طیفی از رنگ زرد تا قرمز فلوئورسنت بستگی به میزان آسیب، نمایان می‌شود. DNA سالم به رنگ سبز دیده می‌شود. در این روش، پس از سه بار شستشوی نمونه‌ی اسپرم با بافر Phosphate buffer solution (PBS) و حذف مایع رویی، رسوب حاصل به کمک بافر PBS به غلظت نهایی رسانده شد. اسپرم‌های مورد نظر از محیط کشت حاوی اسپرم تهیه شد و پس از خشک شدن آن در محیط آزمایشگاه به مدت ۳۰ دقیقه در داخل ظرف حاوی استون- اتانول به نسبت ۱ به ۱ قرار گرفت. پس از خشک شدن لام‌ها در مجاورت هوا، این لام‌ها به مدت ۷ دقیقه در ظرف حاوی محلول رنگ Acridine orange قرار گرفت و پس از خشک شدن نهایی توسط میکروسکوپ فلوئورسنت و عدسی  $100\times$  با فیلتر ۴۶۰ نانومتر بررسی شد (۲۱) و نتایج حاصل به صورت درصد بیان گردید (۲۲).

ارزیابی بلوغ هسته‌ی اسپرم: برای این منظور، از رنگ‌آمیزی

اسپرم‌های دارای DNA آسیب دیده در نظر گرفته شد. بررسی‌های حاصل از رنگ‌آمیزی Acridine orange نشان داد که درصد اسپرم‌هایی که DNA آسیب دیده داشتند، در گروه فنیل‌هیدرازین نسبت به سایر گروه‌های آزمایشی به طور قابل توجهی افزایش داشت و با گروه شاهد دارای اختلاف معنی‌دار بود ( $P < 0/05$ ). آسیب DNA اسپرم در گروه دریافت‌کننده ویتامین C و ژل رویال، همراه با فنیل‌هیدرازین نسبت به گروه فنیل‌هیدرازین به طور معنی‌داری ( $P < 0/05$ ) کاهش یافت؛ در حالی که این گروه با گروه شاهد هم دارای اختلاف معنی‌دار بود ( $P < 0/05$ ).

هیچ‌گونه اختلاف آماری معنی‌داری ( $P < 0/05$ ) بین گروه دریافت‌کننده ویتامین C و ژل رویال بدون فنیل‌هیدرازین با گروه شاهد مشاهده نشد؛ اما این گروه با گروه فنیل‌هیدرازین دارای اختلاف معنی‌داری بود (شکل‌های ۲ و ۳-A).



شکل ۱. مقایسه‌ی میانگین هورمون تستوسترون در گروه‌های مختلف

PHZ: فنیل‌هیدرازین، Vit C: ویتامین C، RJ: ژل رویال، Control: شاهد. واحد: ng/ml نانوگرم بر میلی‌لیتر

داده‌ها بر اساس میانگین  $\pm$  انحراف معیار بیان شده‌اند.

a: وجود اختلاف معنی‌دار در مقایسه با گروه شاهد ( $P < 0/05$ ); b: وجود اختلاف معنی‌دار در مقایسه با گروه فنیل‌هیدرازین ( $P < 0/05$ )

### ارزیابی میانگین تعداد اسپرم‌های بالغ و نابالغ

ارزیابی میانگین درصد اسپرم‌های با هسته‌ی نابالغ نشان داد که درصد اسپرماتوزوئیدهای با هسته‌ی نابالغ در گروه دریافت‌کننده‌ی فنیل‌هیدرازین با گروه شاهد دارای اختلاف معنی‌دار بود ( $P < 0/05$ ). میانگین درصد اسپرم‌های نابالغ در گروه دریافت‌کننده‌ی ویتامین C و ژل رویال همراه با فنیل‌هیدرازین به طور معنی‌داری نسبت به گروه فنیل‌هیدرازین کاهش یافت؛ در حالی که این گروه، با گروه شاهد هم دارای اختلاف معنی‌دار بود ( $P < 0/05$ ). همچنین، در گروه دریافت‌کننده‌ی ویتامین C و ژل رویال بدون فنیل‌هیدرازین، میانگین درصد اسپرم‌های نابالغ همانند گروه شاهد بود و با این گروه، فاقد اختلاف

پیش‌هسته‌ی نر و ماده زیر میکروسکوپ اینورت مشخص گردید. تخمک‌های لقاح یافته شستشو داده شده و به محیط کشت تازه تهیه شده، منتقل گردید.

به منظور ارزیابی مراحل رشد زیگوت نیز از میکروسکوپ اینورت استفاده شد. درصد جنین‌های دو سلولی، درصد جنین‌های چهار سلولی، درصد جنین‌های مرحله‌ی مورولا، درصد جنین‌های متوقف شده (Arrested embryos) و درصد بلاستوسیت‌ها در طی ۱۲۰ ساعت بعد از لقاح در هر گروه مورد بررسی قرار گرفتند (۲۶).

جنین‌های قطعه قطعه شده یا لیز شده که توسعه نیافته و کامل نشده‌اند، جنین‌های متوقف شده نام دارند. میزان سلول‌های لیز شده به صورت زیر در نظر گرفته شد: جنین‌های متوقف شده‌ی نوع ۱ که به طور کامل لیز شده، نکروز شده و یا قطعه قطعه شدند. جنین‌های متوقف شده‌ی نوع ۲ که شامل بلاستومرهای بودند که تا حدودی لیز یا قطعه قطعه شدند و جنین‌های متوقف شده‌ی نوع ۳ که شامل جنین‌هایی بودند که دارای تعدادی بلاستومر لیز یا قطعه قطعه شده و یا دارای وزیکول‌های سیتوپلاسمی بودند (۲۷).

داده‌های این مطالعه با استفاده از نرم‌افزار SPSS نسخه‌ی ۱۹ (version 19, SPSS Inc., Chicago, IL) مورد ارزیابی آماری قرار گرفت و نتایج به صورت میانگین  $\pm$  انحراف معیار بیان شد. جهت مقایسه‌ی بین گروه‌ها، آزمون‌های One-way ANOVA و Tukey مورد استفاده قرار گرفت و مقدار  $P < 0/05$  برای تعیین سطح معنی‌داری بین گروه‌ها در نظر گرفته شد.

### یافته‌ها

#### ارزیابی حاصل از سنجش هورمون تستوسترون

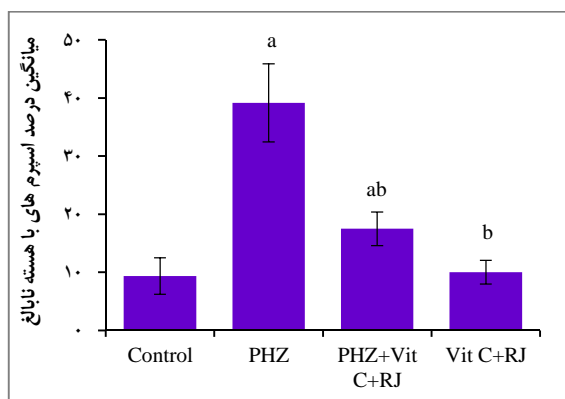
بررسی میزان هورمون تستوسترون در گروه‌های مختلف نشان داد که میزان این هورمون در گروه فنیل‌هیدرازین نسبت به گروه شاهد به طور معنی‌داری کاهش یافته بود. در گروه ویتامین C و ژل رویال همراه با فنیل‌هیدرازین، سطح این هورمون نسبت به گروه فنیل‌هیدرازین به طور معنی‌دار افزایش نشان داد، اما این افزایش به اندازه‌ی گروه شاهد نبود و با آن دارای اختلاف معنی‌دار بود ( $P < 0/05$ ). در گروه دریافت‌کننده‌ی ویتامین C و ژل رویال بدون فنیل‌هیدرازین، سطح هورمون تستوسترون بیش از گروه شاهد بود و با هر دو گروه شاهد و فنیل‌هیدرازین اختلاف معنی‌دار نشان داد (شکل ۱).

#### ارزیابی آسیب DNA اسپرم

میانگین تعداد اسپرم‌های دارای DNA آسیب دیده به صورت درصد مورد شمارش قرار گرفت. اسپرم‌های با هسته‌ی سبز رنگ طبیعی بودند، اما هسته‌ی نارنجی تا قرمز بسته به میزان آسیب DNA به عنوان

گروه‌های مختلف نشان داد که میانگین سلول‌های تخم حاصل از اسپرم‌های اپیدیدیم در گروه فنیل‌هیدرازین نسبت به گروه شاهد کاهش معنی‌داری داشت ( $P < 0/05$ ).

در حالی که استفاده از ویتامین C و ژل رویال به همراه فنیل‌هیدرازین، میانگین درصد لقاح را نسبت به گروه فنیل‌هیدرازین به طور معنی‌دار افزایش داد و با گروه شاهد نیز دارای اختلاف معنی‌دار بود ( $P < 0/05$ ). همچنین، استفاده از ویتامین C و ژل رویال به تنهایی و بدون فنیل‌هیدرازین، میانگین درصد لقاح را نسبت به گروه شاهد افزایش داد و با این گروه، فاقد اختلاف معنی‌دار بود (جدول ۱).



شکل ۴. مقایسه‌ی میانگین درصد اسپرم‌های دارای هسته‌ی نابالغ در گروه‌های مختلف

PHZ: فنیل‌هیدرازین، Vit C: ویتامین C، RJ: ژل رویال، Con: شاهد، ng/ml: نانوگرم بر میلی‌لیتر

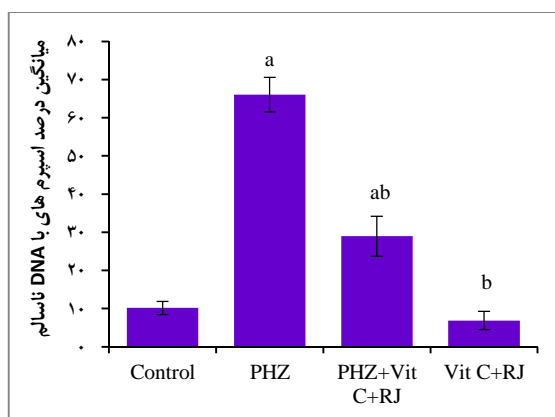
داده‌ها بر اساس میانگین  $\pm$  انحراف معیار بیان شده‌اند.

a: وجود اختلاف معنی‌دار در مقایسه با گروه شاهد ( $P < 0/05$ )

b: وجود اختلاف معنی‌دار در مقایسه با گروه فنیل‌هیدرازین ( $P < 0/05$ )

از سلول‌های تخم حاصل از تخمک‌های بارور شده توسط اسپرم‌های اپیدیدیم، جنین‌های دو سلولی و سپس چهار سلولی به وجود آمد (شکل ۵). مقایسه‌ی گروه‌های آزمایشی نشان داد که میانگین جنین‌های دو و چهار سلولی به وجود آمده در گروه فنیل‌هیدرازین نسبت به گروه شاهد کاهش معنی‌داری داشت ( $P < 0/05$ ). اما در مقایسه‌ی میانگین جنین‌های دو و چهار سلولی می‌توان بیان نمود که تجویز ویتامین C و ژل رویال همراه با فنیل‌هیدرازین، سطوح این شاخص‌ها را به صورت معنی‌داری به سمت مقادیر مشاهده شده در گروه شاهد سوق داد و با گروه فنیل‌هیدرازین نیز اختلاف معنی‌دار نشان داد ( $P < 0/05$ ). همچنین، گروه ویتامین C و ژل رویال بدون فنیل‌هیدرازین دارای اختلاف معنی‌داری در این شاخص‌ها با گروه فنیل‌هیدرازین بود (جدول ۱).

معنی‌دار بود؛ در حالی که این گروه با گروه فنیل‌هیدرازین دارای اختلاف معنی‌دار بود ( $P < 0/05$ ) (شکل‌های ۳- B و ۴).



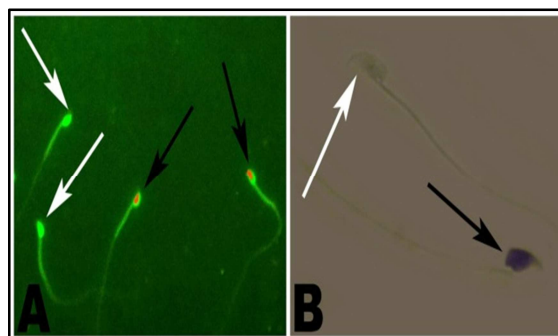
شکل ۲. مقایسه‌ی میانگین درصد اسپرم‌های دارای DNA آسیب دیده در گروه‌های مختلف

PHZ: فنیل‌هیدرازین، Vit C: ویتامین C، RJ: ژل رویال، Control: شاهد

داده‌ها بر اساس میانگین  $\pm$  انحراف معیار بیان شده‌اند.

a: وجود اختلاف معنی‌دار در مقایسه با گروه شاهد ( $P < 0/05$ )؛ b: وجود اختلاف

معنی‌دار در مقایسه با گروه فنیل‌هیدرازین ( $P < 0/05$ )



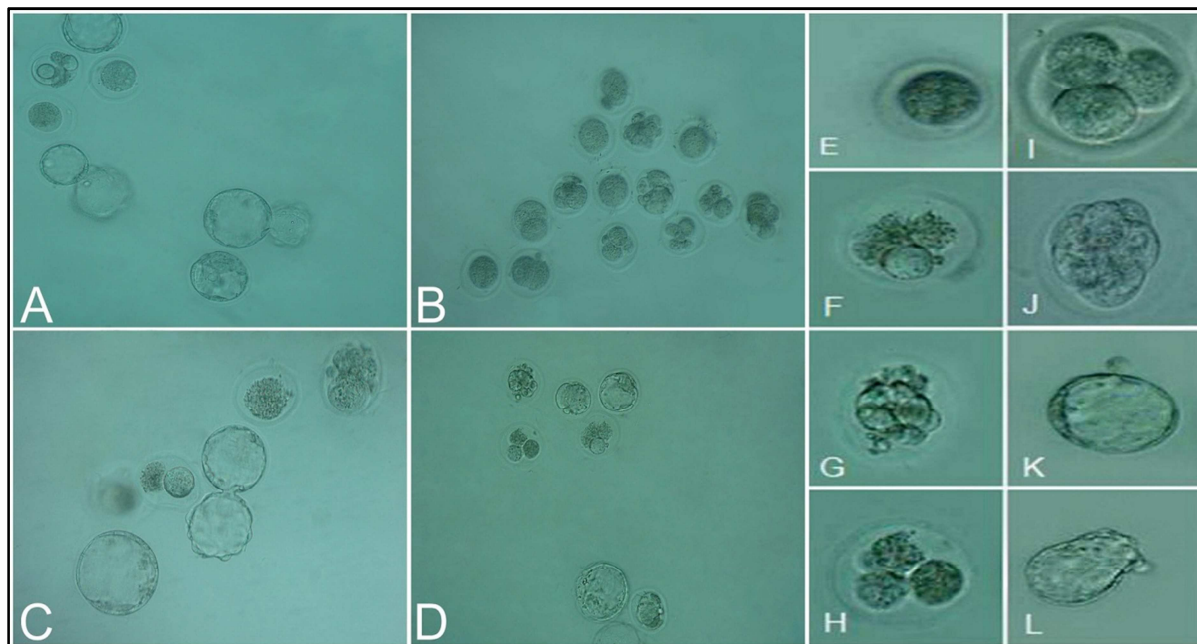
شکل ۳. تصاویر مربوط به رنگ‌آمیزی اسپرم با Acridine orange (A) و Aniline blue (قسمت B).

A: نمای ریزبینی اسپرم رنگ‌آمیزی شده با Acridine orange در میکروسکوپ فلوروسنت (درشت‌نمایی ۱۰۰۰ برابر)، اسپرم دارای DNA سالم (فلش سفید رنگ)، اسپرم دارای DNA آسیب دیده (فلش سیاه رنگ).

B: نمای ریزبینی اسپرم رنگ‌آمیزی شده با Aniline blue (درشت‌نمایی ۱۰۰۰ برابر)، اسپرم دارای هسته‌ی بالغ با سری به رنگ آبی کم رنگ (فلش سفید رنگ) و اسپرم دارای هسته‌ی نابالغ با سری به رنگ آبی پررنگ (فلش سیاه رنگ).

### ارزیابی توان باروری آزمایشگاهی، درصد لقاح و رشد جنینی در گروه‌های آزمایشی

پس از جمع‌آوری تخمک‌ها از موش‌های ماده، تخمک‌های بارور شده توسط اسپرم‌های ظرفیت یافته سلول تخم را به وجود آوردند (شکل ۵). مقایسه‌ی میانگین درصد لقاح و تشکیل سلول تخم در



شکل ۵. نمای میکروسکوپی از جنین‌های حاصل از لقاح آزمایشگاهی اسپرم‌ها در گروه‌های مختلف

جنین‌های حاصل از لقاح آزمایشگاهی اسپرم‌های گروه شاهد (A)، گروه فنیل‌هیدرازین با کم‌خونی همولیتیک (B)، گروه فنیل‌هیدرازین همراه با ویتامین C و ژل رویال (C) و گروه ویتامین C و ژل رویال به تنهایی (D)، جنین‌های بارور نشده (E)، جنین‌های متوقف شده نوع ۱ (F)، جنین‌های متوقف شده نوع ۲ (G)، جنین‌های متوقف شده نوع ۳ (H)، جنین‌های چهار سلولی سالم و طبیعی (I)، مورولای سالم و طبیعی (J)، بلاستوسیست سالم و طبیعی (K)، جنین‌های Hatch شده (L).

نسبت به گروه فنیل‌هیدرازین افزایش معنی‌داری داشت ( $P < 0/05$ ). جنین‌های دو و چهار سلولی در راستای کشت در آزمایشگاه به جنین‌های مرحله‌ی بلاستوسیست تبدیل شدند (شکل ۵). بر اساس مقایسه‌ی میانگین درصد جنین‌های مرحله‌ی بلاستوسیست مشخص شد که آنمی همولیتیک حاصل از تزریق فنیل‌هیدرازین در گروه فنیل‌هیدرازین، سبب کاهش معنی‌داری در میانگین تعداد جنین‌های مرحله‌ی بلاستوسیست نسبت به گروه شاهد شد ( $P < 0/05$ ).

از بین جنین‌های دو و چهار سلولی به دست آمده از سلول‌های تخم، تعدادی به مرحله‌ی مورولا رسید. جدول ۱، درصد جنین‌های مرحله‌ی مورولای حاصل از جنین‌های چهار سلولی را در گروه‌های مختلف مقایسه می‌کند. درصد جنین‌های مرحله‌ی مورولا در گروه فنیل‌هیدرازین نسبت به گروه شاهد، کاهش معنی‌داری را نشان داد ( $P < 0/05$ ). همچنین، درصد جنین‌های مرحله‌ی مورولا در گروهی که ویتامین C و ژل رویال همراه با فنیل‌هیدرازین دریافت کردند،

جدول ۱. میانگین نتایج حاصل از بررسی لقاح داخل آزمایشگاهی و روند رشد جنین در گروه‌های مختلف مورد مطالعه

گروه	شاهد	فنیل‌هیدرازین	فنیل‌هیدرازین + ویتامین C + ژل رویال	ویتامین C + ژل رویال
لقاح (درصد)	۹۲/۲۶ ± ۱/۲۷	<sup>a</sup> ۵۸/۹۷ ± ۰/۴۰	<sup>ab</sup> ۷۱/۱۵ ± ۱/۶۵	<sup>b</sup> ۹۳/۸۹ ± ۱/۰۲
جنین‌های دو سلولی (درصد)	۹۲/۶۸ ± ۱/۳۱	<sup>a</sup> ۵۶/۸۹ ± ۱/۶۳	<sup>ab</sup> ۷۲/۶۵ ± ۱/۴۸	<sup>b</sup> ۹۳/۴۴ ± ۱/۲۳
جنین‌های چهار سلولی (درصد)	۸۵/۱۲ ± ۲/۱۱	<sup>a</sup> ۵۹/۸۲ ± ۲/۶۸	<sup>ab</sup> ۷۴/۹۱ ± ۰/۸۵	<sup>b</sup> ۸۶/۵۸ ± ۳/۵۶
جنین‌های مرحله‌ی مورولا (درصد)	۸۴/۷۲ ± ۰/۶۳	<sup>a</sup> ۵۹/۱۶ ± ۰/۸۳	<sup>ab</sup> ۷۰/۱۵ ± ۳/۲۱	<sup>b</sup> ۸۳/۳۶ ± ۰/۶۲
جنین‌های مرحله‌ی بلاستوسیست (درصد)	۷۷/۸۳ ± ۲/۱۶	<sup>a</sup> ۴۳/۶۴ ± ۰/۷۹	<sup>ab</sup> ۶۴/۳۰ ± ۳/۳۳	<sup>b</sup> ۷۶/۱۳ ± ۰/۴۸
جنین‌های متوقف شده (درصد)	۲۲/۱۶ ± ۲/۷۴	<sup>a</sup> ۵۶/۳۵ ± ۱/۸۹	<sup>ab</sup> ۳۵/۶۹ ± ۳/۱۶	<sup>b</sup> ۲۳/۸۶ ± ۲/۴۸
جنین‌های متوقف شده نوع ۱ (درصد)	۱/۵۶ ± ۰/۷۷	<sup>a</sup> ۷/۱۲ ± ۲/۰۲	<sup>b</sup> ۲/۴۵ ± ۱/۳۲	<sup>b</sup> ۴/۲۸ ± ۲/۱۲
جنین‌های متوقف شده نوع ۲ (درصد)	۶/۴۴ ± ۲/۰۴	<sup>a</sup> ۱۵/۰۸ ± ۲/۵۲	<sup>b</sup> ۸/۹۲ ± ۳/۶۶	<sup>b</sup> ۷/۳۰ ± ۲/۹۶
جنین‌های متوقف شده نوع ۳ (درصد)	۱۴/۱۶ ± ۲/۵۳	<sup>a</sup> ۳۴/۱۵ ± ۳/۸۶	<sup>ab</sup> ۲۴/۳۲ ± ۳/۹۴	<sup>b</sup> ۱۲/۲۸ ± ۳/۱۴

داده‌ها بر اساس میانگین ± انحراف معیار بیان شده‌اند.

a: وجود اختلاف معنی‌دار در مقایسه با گروه شاهد ( $P < 0/05$ ); b: وجود اختلاف معنی‌دار در مقایسه با گروه فنیل‌هیدرازین ( $P < 0/05$ )



## بحث

کم‌خونی یک اختلال خونی شایع در مهره‌داران می‌باشد که توسط عوامل متعددی ایجاد می‌گردد که مسمومیت‌های دارویی یکی از آن‌ها است (۲۸). هیپوکسی ناشی از کم‌خونی باعث کاهش وزن بدن و اندام‌ها، افزایش ناهنجاری‌ها و تغییر فراسنجه‌های سرمی می‌گردد (۲۹). نشان داده شده است که کم‌خونی همولیتیک از دو طریق می‌تواند اثرات خود را اعمال نماید، اول کاهش اکسیژن‌رسانی و دوم تنش اکسیداتیو که به دنبال افزایش آهن خون و بافت‌ها به وجود خواهد آمد. کم‌خونی همولیتیک و لیز شدن گلبول‌های قرمز خون، موجب کاهش ظرفیت انتقال اکسیژن و افزایش میزان آهن خون می‌گردد که این امر به نوبه‌ی خود پایه‌گذار تغییراتی در بدن می‌شود (۳-۴).

همچنین، مشخص شده است که افزایش آهن بافتی، از طریق ایجاد تنش اکسیداتیو باعث آسیب شدید غشای سلول، پروتئین‌ها و DNA می‌شود. همان گونه که در مطالعه‌ی حاضر نیز مشاهده گردید، به نظر می‌رسد که تنش اکسیداتیو ناشی از تجویز فنیل‌هیدرازین، موجب کاهش فراسنجه‌ی سرمی شود؛ به طوری که کاهش معنی‌داری در میزان هورمون تستوسترون در گروه فنیل‌هیدرازین مشاهده شد؛ این کاهش در نتیجه‌ی تنش اکسیداتیو، با مطالعات قبلی قابل توجیه است (۳۱-۳۰).

تستوسترون، به عنوان مهم‌ترین هورمون آندروژن، در تکامل و تکثیر سلول‌های زایا و تمایز اسپرماتیدهای گرد به اسپرماتیدهای کشیده، نقش اساسی ایفا می‌کند (۳۲) و همچنین، عملکرد جنسی را حمایت می‌نماید. در واقع، سلامت سلول‌های زایا و توانایی آن‌ها برای انجام تقسیمات میتوزی در لوله‌های منی‌ساز، به ترشح هورمون تستوسترون توسط سلول‌های لیدینگ وابسته می‌باشد (۳۳). بنا بر این، اختلال در بیوسنتز تستوسترون در سلول‌های لیدینگ می‌تواند اثرات مضر روی باروری جنس نر داشته باشد (۳۴). مکانیسم عمل فنیل‌هیدرازین همچنین ممکن است به دلیل اثر آن روی سلول‌های لیدینگ باشد که منجر به کاهش سطح تستوسترون می‌شود (۳۵).

با آتروفی سلول‌های لیدینگ، میزان سنتز و ترشح تستوسترون کاهش می‌یابد که با یافته‌های حاصل از این مطالعه مبنی بر کاهش معنی‌دار سطح سرمی تستوسترون در گروه فنیل‌هیدرازین، مطابقت دارد. در یک بررسی بالینی، نشان داده شد که ژل رویال دارای خواص درمانی در مقابل آسیب‌های بافتی و سرمی حاصل از بلئومایسین می‌باشد (۳۶). در مطالعه‌ی حاضر نیز ویتامین C و ژل رویال با دارا بودن خواص آنتی‌اکسیداتیو توانستند آسیب‌های بافتی و سرمی ناشی از فنیل‌هیدرازین را تا حدودی تعدیل نمایند که این نتایج، با یافته‌های Silici و همکاران در مورد نقش محافظتی ژل رویال در برابر سیس پلاتین که دارای خواص اکسیداتیو مشابه فنیل‌هیدرازین است (۲۰)، مطابقت دارد. همچنین، نشان داده شده است که ژل رویال قادر است کاهش

همچنین، میانگین درصد جنین‌های مرحله‌ی بلاستوسیست در گروه دریافت‌کننده‌ی ویتامین C و ژل رویال همراه با فنیل‌هیدرازین نسبت به گروه فنیل‌هیدرازین، افزایش معنی‌داری داشت ( $P < 0/05$ ). در مقایسه‌ی میانگین جنین‌های مرحله‌ی بلاستوسیست این گروه با گروه شاهد نیز تفاوت معنی‌داری مشاهده شد (جدول ۱).

از بین سلول‌های تخم به دست آمده، تعدادی در مراحل مختلف دچار توقف رشد شدند. جدول ۱، درصد جنین‌های متوقف شده را در گروه‌های مختلف مقایسه می‌کند. درصد جنین‌های متوقف شده در گروه فنیل‌هیدرازین نسبت به گروه شاهد، افزایش معنی‌داری را نشان داد ( $P < 0/05$ ). همچنین، درصد جنین‌های متوقف شده در گروهی که ویتامین C و ژل رویال همراه با فنیل‌هیدرازین دریافت کردند، نسبت به گروه فنیل‌هیدرازین کاهش معنی‌داری داشت ( $P < 0/05$ ). اگر چه تجویز ویتامین C و ژل رویال بدون فنیل‌هیدرازین نیز افزایش بسیار اندکی را در این شاخص در مقایسه با گروه شاهد موجب گشت، اما این افزایش نسبت به گروه شاهد معنی‌دار نبود.

همان گونه که در جدول ۱ ملاحظه می‌شود، درصد جنین‌های متوقف شده‌ی نوع ۱ در گروه‌های مختلف مورد مطالعه مقایسه شد. درصد جنین‌های متوقف شده‌ی نوع ۱ در گروه فنیل‌هیدرازین نسبت به گروه شاهد افزایش معنی‌داری نشان داد. درصد جنین‌های متوقف شده‌ی نوع ۱ در گروهی که همراه با فنیل‌هیدرازین، ویتامین C و ژل رویال نیز دریافت کردند، نسبت به گروه فنیل‌هیدرازین کاهش معنی‌داری داشت ( $P < 0/05$ ).

در جدول ۱، مقایسه‌ی درصد جنین‌های متوقف شده‌ی نوع ۲ در حاکی از افزایش معنی‌دار جنین‌های متوقف شده‌ی نوع ۲ در گروه فنیل‌هیدرازین نسبت به گروه شاهد است ( $P < 0/05$ ). به علاوه، درصد جنین‌های متوقف شده‌ی نوع ۲ در گروهی که ویتامین C و ژل رویال همراه با فنیل‌هیدرازین دریافت کردند، نسبت به گروه فنیل‌هیدرازین، کاهش معنی‌داری داشت ( $P < 0/05$ ).

در نهایت، مقایسه‌ی درصد جنین‌های متوقف شده‌ی نوع ۳ در گروه‌های مختلف آزمایشی نشان داد که درصد جنین‌های متوقف شده‌ی نوع ۳ در گروه فنیل‌هیدرازین دارای افزایش معنی‌داری نسبت به گروه شاهد بود ( $P < 0/05$ ). همچنین، درصد جنین‌های متوقف شده‌ی نوع ۳ در گروه دریافت‌کننده‌ی ویتامین C و ژل رویال همراه با فنیل‌هیدرازین، دارای اختلاف معنی‌داری نسبت به هر دو گروه شاهد و فنیل‌هیدرازین بود ( $P < 0/05$ )؛ اما گروه دریافت‌کننده‌ی ویتامین C و ژل رویال بدون فنیل‌هیدرازین با وجود کاهش درصد جنین‌های متوقف شده‌ی نوع ۳ نسبت به گروه شاهد، با این گروه فاقد اختلاف معنی‌دار بود و فقط نسبت به گروه فنیل‌هیدرازین اختلاف معنی‌داری ( $P < 0/05$ ) را نشان داد (شکل ۵، جدول ۱).

سطح تخمک، و در نهایت، ناباروری در جنس نر می‌شود (۴۳). در بررسی اسپرم با روش رنگ‌آمیزی Acridine orange، افزایش قابل توجه میزان اسپرم‌های با DNA آسیب دیده در گروه مبتلا به کم‌خونی همولیتیک نسبت به گروه‌های شاهد و دریافت کننده ژل رویال و ویتامین C، به دلیل کاهش میزان پروتامیناسیون هسته قابل توجه است. کاهش پروتامیناسیون، باعث اختلال در روند فشرده‌گی هسته می‌شود و احتمال تماس عوامل مضر خارجی از قبیل رادیکال‌های آزاد با DNA سلولی اسپرم را افزایش می‌دهد. مطالعات نشان می‌دهند که توان باروری، تکوین جنین و به دنبال آن میزان بارداری، به سلامت DNA اسپرم بستگی دارد (۴۴). عامل مهمی که می‌تواند موجب تخریب هسته‌ی اسپرم شود، افزایش رادیکال‌های آزاد اکسیژن و کمبود آنتی‌اکسیدان است (۴۵)؛ این اثر نیز وابسته به تزریق فنیل‌هیدرازین است و ویتامین C و ژل رویال، از آن جلوگیری و یا آن را تعدیل نمود. بر اساس مطالعات انجام شده، استرس اکسیداتیو دارای اثرات تخریبی بر روی توان باروری آزمایشگاهی و تکوین جنین است و آنتی‌اکسیدان‌ها قادر به بهبود این اثرات می‌باشند (۴۶، ۱۸). همان‌طور که گفته شد، یکی از علل کاهش چشمگیر در میزان تولید جنین در شرایط آزمایشگاهی، تولید رادیکال آزاد می‌باشد که تصور می‌شود این عامل، در توقف تقسیم میوزی اووسیت، توقف رشد جنین و مرگ سلول دخالت داشته باشد (۴۸-۴۷). رادیکال‌های تولید شده توسط اسپرماتوزوئید آسیب دیده با کیفیت مایع منی و نیز توان باروری اسپرم در شرایط آزمایشگاهی ارتباط عکس دارد (۴۹). در مطالعه‌ی حاضر نیز آنتی‌همولیتیک حاصل از تزریق فنیل‌هیدرازین با تولید رادیکال آزاد، باعث اعمال اثرات منفی بر توان باروری آزمایشگاهی شد و کاهش درصد لقاح، کاهش درصد جنین‌های دو سلولی و جنین‌های تبدیل شده به بلاستوسیست و کیفیت پایین بلاستوسیست‌ها را سبب گردید و نیز باعث افزایش جنین‌های متوقف شده در توان باروری آزمایشگاهی شد. از سوی دیگر، در یک مطالعه‌ی بالینی بر روی موش‌های مبتلا به آنتی‌همولیتیک، این آنتی‌همولیتیک باعث کاهش اکثر فراسنجه‌های مربوط به توان باروری آزمایشگاهی شده بود که در آن جا، کروسین تحت عنوان آنتی‌اکسیدان توانست تا حدودی این کاهش در توان باروری آزمایشگاهی را جبران نماید (۱۸). این نتایج با یافته‌های مطالعه‌ی حاضر، به طور کامل همخوانی دارد. در این جا نیز ویتامین C و ژل رویال، با دارا بودن خواص آنتی‌اکسیدانی توانستند نقش محافظتی خود را در مقابل آنتی‌همولیتیک حاصل از تزریق فنیل‌هیدرازین به خوبی ایفا نمایند و این کاهش در فراسنجه‌های مربوط به توان باروری آزمایشگاهی را تا حدود زیادی بهبود دهند و در مواردی، باعث تعدیل در آن‌ها شوند.

تستوسترون سرمی در موش‌های مبتلا به دیابت شده با استفاده از استریوتوزوسین را تا میزان زیادی جبران و آن را تعدیل نماید (۳۰). در مطالعه‌ی حاضر، پارامترهای مورد بررسی مربوط به کیفیت اسپرم تحت تأثیر استرس اکسیداتیو القا شده توسط فنیل‌هیدرازین مختل شدند که پیرو مطالعات قبلی، نشان داده شد که هیپوکسی به طور بارز موجب کاهش اسپرماتوزن از طریق محور هیپوفیزی-بیضه‌ای می‌گردد (۳۷). همچنین، در این مطالعه نشان داده شد که تجویز هم‌زمان فنیل‌هیدرازین، ژل رویال و ویتامین C، موجب بهبود در کیفیت اسپرم در مقایسه با گروه فنیل‌هیدرازین تنها گردید. این یافته‌ها، نقش آنتی‌اکسیدانی و محافظتی ژل رویال و ویتامین C را به اثبات می‌رساند که با نتایج مطالعات دیگران در مورد نقش محافظتی ژل رویال و ویتامین C بر روی کیفیت اسپرم به طور کامل منطبق است (۳۸، ۳۰). در مرحله‌ی اسپرم‌وزن، متراکم شدن هسته از طریق جایگزینی پروتامین به جای هیستون صورت می‌گیرد. در این مرحله، بیوسنتز چربی‌ها دارای اهمیت بالایی می‌باشد (۳۹). مطالعه‌ی حاضر نشان داد، در گروهی که فنیل‌هیدرازین به تنهایی تجویز شده بود، درصد اسپرم‌های با هسته‌ی نابالغ و یا با DNA آسیب دیده افزایش یافت؛ که این افزایش می‌تواند به علت اختلال در بیوسنتز چربی‌ها اتفاق بیفتد (۴۰). از سوی دیگر، مطالعات پیشین نشان داده است که آنتی‌همولیتیک حاصل از دز بالای فنیل‌هیدرازین، باعث کاهش کیفیت اسپرم مانند افزایش درصد اسپرم‌های با هسته‌ی نابالغ و DNA آسیب دیده گردیده است که این امر، با یافته‌های حاصل از ارزیابی‌های مربوط به کیفیت اسپرم در مطالعه‌ی حاضر نیز همخوانی دارد (۴۱). در ساختمان مولکولی DNA سلول‌های بدن از جمله اسپرم، رادیکال‌های آزاد می‌توانند موجب اکسیداسیون بازهای پورین و پیریمیدین، ایجاد شکستگی در یک یا دو رشته، ایجاد جایگاه‌های بدون باز، تشکیل پل‌های عرضی بین DNA و پروتئین و تغییر در قند دزاکسی ریبوز شوند. رادیکال‌های آزاد، قادر هستند که مولکول‌های زیستی حیاتی از جمله DNA را مورد حمله‌ی اکسیداتیو قرار دهند و تغییراتی در ساختمان DNA ایجاد نمایند. این تغییرات در DNA اسپرم، می‌تواند موجب ناباروری شود. یکی از علل مهم ناباروری در جنس نر، وجود رادیکال‌های آزاد در مایع سمینال می‌باشد که باعث اکسیداسیون DNA اسپرم و تغییر بازهای آلی در ساختمان DNA می‌گردد و در نهایت، موجب تخریب اسپرم یا کاهش قدرت حرکتی و کاهش توان باروری می‌شود (۴۲، ۲۷). سایر مطالعات نشان داده‌اند که رادیکال‌های آزاد از دو منبع متفاوت سلول‌های اسپرماتوزوئید آسیب دیده و گلبول‌های سفید فعال در مایع اسپرمی تولید می‌شوند. از این رو، مقادیر بالای رادیکال‌های آزاد، موجب اختلال در ساختار DNA، کاهش توان باروری و عدم اتصال اسپرم به



آزاد، قادر به بهبود اثرات نامطلوب فنیل هیدرازین بر کیفیت اسپرم و توان باروری آزمایشگاهی در موش می‌باشد. با این وجود، تأیید کارایی درمانی ویتامین C و ژل رویال در موارد بالینی کم‌خونی انسانی، مستلزم مطالعات گسترده‌تری است.

### تشکر و قدردانی

در پایان از تمام کسانی که در انجام این مطالعه یاری نمودند، تشکر و قدردانی می‌گردد. این مقاله حاصل پایان‌نامه‌ی دوره‌ی کارشناسی ارشد بافت‌شناسی دانشگاه ارومیه به شماره‌ی ۱۱۷-۲ می‌باشد. نگارندگان از بخش بافت‌شناسی دانشکده‌ی دام‌پزشکی دانشگاه ارومیه کمال تشکر و قدردانی را دارند.

در مطالعه‌ی شالیزار و همکاران، نقش محافظتی ژل رویال در توان باروری آزمایشگاهی در موش‌های تحت درمان با داروی استانوزولول به اثبات رسید (۴۶). همچنین، مطالعات نشان داده است که ویتامین C قادر است توان باروری آزمایشگاهی در گاو را بهبود بخشد و باعث بهبود روند توان باروری آزمایشگاهی در موارد دیگر گردد (۵۲-۵۰).

با جمع‌بندی یافته‌های مطالعه‌ی حاضر، چنین بر می‌آید که فنیل هیدرازین به واسطه‌ی افزایش تولید رادیکال‌های آزاد، پی‌ریزی تنش‌های اکسیداتیو و نیز تضعیف دستگاه دفاع آنتی‌اکسیدان بدن، موجب کاهش کیفیت اسپرم و کاهش توان باروری آزمایشگاهی می‌گردد. حال آن که ویتامین C و ژل رویال به جهت دارا بودن فعالیت‌های آنتی‌اکسیدانی قابل ملاحظه و در نتیجه مهار رادیکال‌های

### References

- Berger J. Phenylhydrazine haematotoxicity. *J Appl Biomed* 2007; 5(3): 125-30.
- Puntarulo S. Iron, oxidative stress and human health. *Mol Aspects Med* 2005; 26(4-5): 299-312.
- Ferrali M, Ciccoli L, Signorini C, Comporti M. Iron release and erythrocyte damage in allyl alcohol intoxication in mice. *Biochem Pharmacol* 1990; 40(7): 1485-90.
- Friedmann B, Jost J, Rating T, Weller E, Werle E, Eckardt KU, et al. Effects of iron supplementation on total body hemoglobin during endurance training at moderate altitude. *Int J Sports Med* 1999; 20(2): 78-85.
- Macome JC, Costa LE, Martin IH, Taquini AC. Steroid biosynthesis by gonads of rats submitted to chronic hypobaric hypoxia. *Acta Physiol Lat Am* 1977; 27(5): 249-57.
- Khmel'nitskii OK, Tararak TI. Morphological characteristics of the pituitary-gonad system in high altitude hypoxia. *Biull Eksp Biol Med* 1991; 111(4): 432-6. [In Russian].
- Rattner BA, Macmillan BT, Michael SD, Altland PD. Plasma gonadotrophins, prolactin and corticosterone concentrations in male mice exposed to high altitude. *J Reprod Fertil* 1980; 60(2): 431-6.
- McCluskey ES. Which vertebrates make vitamin C? *Origins* 1985; 12(2): 96-100.
- du Toit R, Volsteed Y, Apostolides Z. Comparison of the antioxidant content of fruits, vegetables and teas measured as vitamin C equivalents. *Toxicology* 2001; 166(1-2): 63-9.
- Siddique YH, Beg T, Afzal M. Antigenotoxic effects of ascorbic acid against megestrol acetate-induced genotoxicity in mice. *Hum Exp Toxicol* 2005; 24(3): 121-7.
- Aly N, EL-Gendy K, Mahmoud F, El-Sebae AK. Protective effect of vitamin C against chlorpyrifos oxidative stress in male mice. *Pest Biochem Physiol* 2010; 97(1): 7-12.
- Taghiyar M, Ghiasvand R, Feizi A, Askari Gh, Shokri N. Effects of vitamins C and E supplementation on muscle damage and oxidative stress in female athletes: a double-blind clinical trial. *J Isfahan Med Sch* 2013; 30(216): 2113-24. [In Persian].
- Ramadan MF, Al-Ghamdi A. Bioactive compounds and health-promoting properties of royal jelly: A review. *J Funct Foods* 2012; 4(1): 39-52.
- Nakajima Y, Tsuruma K, Shimazawa M, Mishima S, Hara H. Comparison of bee products based on assays of antioxidant capacities. *BMC Complement Altern Med* 2009; 9: 4.
- Zamani Z, Reisi P, Alaei H, Pilehvarian AA. Effect of royal jelly on improving passive avoidance learning and spatial learning and memory in rats. *J Shahid Sadoughi Univ Med Sci* 2012; 20(2): 211-9. [In Persian].
- Shirzad H, Sedaghat A, Ghasemi S, Shirzad M. Effect of royal jelly on sterile wound healing in Balb/C mice. *Armaghane-Danesh* 2010; 15(1): 38-46. [In Persian].
- Yang A, Zhou M, Zhang L, Xie G, Chen H, Liu Z, et al. Influence of royal jelly on the reproductive function of puberty male rats. *Food Chem Toxicol* 2012; 50(6): 1834-40.
- Kalantari Hesari A, Shahrooz R, Ahmadi A, Malekinejad H, Saboory E. Crocin prevention of anemia-induced changes in structural and functional parameters of mice testes. *J Appl Biomed* 2015; 13(3): 213-23.
- Yu F, Wang Z, Ju B, Wang Y, Wang J, Bai D. Apoptotic effect of organophosphorus insecticide chlorpyrifos on mouse retina in vivo via oxidative stress and protection of combination of vitamins C and E. *Exp Toxicol Pathol* 2008; 59(6): 415-23.
- Silici S, Ekmekcioglu O, Eraslan G, Demirtas A. Antioxidative effect of royal jelly in cisplatin-induced testes damage. *Urology* 2009; 74(3): 545-51.
- Sadeghi MR, Akhondi MA, Savadi Shirazi E, Hodjat M, Amirjanati N, Akhondi MA, et al. The comparison of four different sperm chromatin assays and their correlation with semen parameters. *Tehran Univ Med J* 2008; 65(Suppl 3): 33-41. [In Persian].
- Talebi AR, Sarcheshmeh AA, Khalili MA, Tabibnejad N. Effects of ethanol consumption on chromatin condensation and DNA integrity of epididymal

- spermatozoa in rat. *Alcohol* 2011; 45(4): 403-9.
23. Sadeghi MR, Hodjat M, Lakpour N, Arefi S, Amirjannati N, Modarresi T, et al. Effects of sperm chromatin integrity on fertilization rate and embryo quality following intracytoplasmic sperm injection. *Avicenna J Med Biotechnol* 2009; 1(3): 173-80.
  24. Byers SL, Payson SJ, Taft RA. Performance of ten inbred mouse strains following assisted reproductive technologies (ARTs). *Theriogenology* 2006; 65(9): 1716-26.
  25. Ikeda T, Sofikitis N. Bilateral testicular consequences in the unilateral vasectomy of immature rats. *Yonago Acta Medica* 2000; 43(1): 1-9.
  26. Cebal E, Carrasco I, Vantman D, Smith R. Preimplantation embryotoxicity after mouse embryo exposition to reactive oxygen species. *Biocell* 2007; 31(1): 51-9.
  27. Zahra A, Gholamreza N, Farokhi F, Shalzar JA. Attenuation of cyclosporine-induced sperm impairment and embryotoxicity by crataegus monogyna fruit aqueous extract. *Cell J* 2013; 15(3): 198-205.
  28. Roque M, D'Anna C, Gatti Ch, Veuthey T. Hematological and morphological analysis of the erythropoietic regenerative response in phenylhydrazine-induced hemolytic anemia in mice. *Scand J Lab Anim Sci* 2008; 35(3): 181-90.
  29. Guyton AC, Hall JE. *Textbook of medical physiology*. 9<sup>th</sup> ed. Philadelphia, PA: Saunders; 1996.
  30. Ghanbari E, Nejati V, Najafi G, Khazaei M, Babaei M. Study on the effect of royal jelly on reproductive parameters in streptozotocin-induced diabetic rats. *Int J Fertil Steril* 2015; 9(1): 113-20.
  31. Mohammadi J, Chatroz B, Delaviz H. The effect of hydroalcoholic extract of capparispinosa on quality of sperm and rate of testosterone following induction of diabetes in rats. *J Isfahan Med Sch* 2014; 31(264): 2042-52. [In Persian].
  32. McLachlan RI, O'Donnell L, Meachem SJ, Stanton PG, de Kretser DM, Pratis K, et al. Identification of specific sites of hormonal regulation in spermatogenesis in rats, monkeys, and man. *Recent Prog Horm Res* 2002; 57: 149-79.
  33. Shan L, Hardy DO, Catterall JF, Hardy MP. Effects of luteinizing hormone (LH) and androgen on steady state levels of messenger ribonucleic acid for LH receptors, androgen receptors, and steroidogenic enzymes in rat Leydig cell progenitors in vivo. *Endocrinology* 1995; 136(4): 1686-93.
  34. Yang J, Zhang Y, Wang Y, Cui S. Toxic effects of zearalenone and alpha-zearalenol on the regulation of steroidogenesis and testosterone production in mouse Leydig cells. *Toxicol in Vitro* 2007; 21(4): 558-65.
  35. Bairy KL, Kumar G, Rao Y. Effect of acyclovir on the sperm parameters of albino mice. *Indian J Physiol Pharmacol* 2009; 53(4): 327-33.
  36. Amirshahi T, Najafi G, Nejati V. Protective effect of royal jelly on fertility and biochemical parameters in bleomycin-induced male rats. *Iran J Reprod Med* 2014; 12(3): 209-16.
  37. Farias JG, Bustos-Obregon E, Orellana R, Bucarey JL, Quiroz E, Reyes JG. Effects of chronic hypobaric hypoxia on testis histology and round spermatid oxidative metabolism. *Andrologia* 2005; 37(1): 47-52.
  38. Fanaei H, Khayat S, Halvaei I, Ramezani V, Azizi Y, Kasaeian A, et al. Effects of ascorbic acid on sperm motility, viability, acrosome reaction and DNA integrity in teratozoospermic samples. *Iran J Reprod Med* 2014; 12(2): 103-10.
  39. Roqueta-Rivera M, Stroud CK, Haschek WM, Akare SJ, Segre M, Brush RS, et al. Docosahexaenoic acid supplementation fully restores fertility and spermatogenesis in male delta-6 desaturase-null mice. *J Lipid Res* 2010; 51(2): 360-7.
  40. Rezvanfar M, Sadrkhanlou R, Ahmadi A, Shojaei-Sadee H, Rezvanfar M, Mohammadirad A, et al. Protection of cyclophosphamide-induced toxicity in reproductive tract histology, sperm characteristics, and DNA damage by an herbal source; evidence for role of free-radical toxic stress. *Hum Exp Toxicol* 2008; 27(12): 901-10.
  41. Kalantari A, Shahrooz R, Ahmadi A, Malekinejad H. Evaluation of sperm quality in phenylhydrazine-induced hemolytic anemia impacts on mice and protective role of crocin. *Iranian Veterinary Journal* 2016; 77-84. [In Persian].
  42. Jalali AS, Hasanzadeh S, Malekinejad H. Achillea millefolium inflorescence aqueous extract ameliorates cyclophosphamide-induced toxicity in rat testis: stereological evidences. *Chinese Journal of Natural Medicines* 2012; 10(4): 247-54.
  43. Sharma RK, Agarwal A. Role of reactive oxygen species in male infertility. *Urology* 1996; 48(6): 835-50.
  44. Seli E, Sakkas D. Spermatozoal nuclear determinants of reproductive outcome: implications for ART. *Hum Reprod Update* 2005; 11(4): 337-49.
  45. Pons-Rejraji H, Sion B, Saez F, Brugnion F, Janny L, Grizard G. Role of reactive oxygen species (ROS) on human spermatozoa and male infertility. *Gynecol Obstet Fertil* 2009; 37(6): 529-35. [In French].
  46. Shalzar JA, Najafi G, Hosseini M, Sedighnia A. Royal jelly alleviates sperm toxicity and improves in vitro fertilization outcome in Stanazolol-treated mice. *Iran J Reprod Med* 2015; 13(1): 15-22.
  47. Takayama H, Kato H. Nitric oxide inhibits oocyte meiotic maturation. *Biol Reprod* 2002; 67(5): 1588-92.
  48. Hashimoto S, Minami N, Yamada M, Imai H. Excessive concentration of glucose during in vitro maturation impairs the developmental competence of bovine oocytes after in vitro fertilization: relevance to intracellular reactive oxygen species and glutathione contents. *Mol Reprod Dev* 2000; 56(4): 520-6.
  49. Aitken RJ. The Amoroso Lecture. The human spermatozoon—a cell in crisis? *J Reprod Fertil* 1999; 115(1): 1-7.
  50. Dalvit GC, Cetica PD, Beconi MT. Effect of alpha-tocopherol and ascorbic acid on bovine in vitro fertilization. *Theriogenology* 1998; 49(3): 619-27.
  51. Griesinger G, Franke K, Kinast C, Kutzelnigg A, Riedinger S, Kulin S, et al. Ascorbic acid supplement during luteal phase in IVF. *J Assist Reprod Genet* 2002; 19(4): 164-8.
  52. Jeong YW, Park SW, Hossein MS, Kim S, Kim JH, Lee SH, et al. Antiapoptotic and embryotrophic effects of alpha-tocopherol and L-ascorbic acid on porcine embryos derived from in vitro fertilization and somatic cell nuclear transfer. *Theriogenology* 2006; 66(9): 2104-12.

## The Sperm and In-Vitro Fertilization (IVF) of Mice with Phenylhydrazine-Induced Hemolytic Anemia; Ameliorating the Effect of Royal Jelly and Vitamin C

Hojat Anbara DVM<sup>1</sup>, Rasoul Shahrooz PhD<sup>2</sup>, Mazdak Razi PhD<sup>3</sup>, Hasan Malekinejad PhD<sup>4</sup>, Gholamreza Najafi PhD<sup>3</sup>, Seyed Rashid Touni DVM<sup>5</sup>

### Original Article

#### Abstract

**Background:** Hemolytic anemia induced by phenylhydrazine (PHZ), as a hemolytic compound, can cause disorders in spermatogenesis and fertility. The present study aimed to evaluate the effect of vitamin C (Vit C) and royal jelly (RJ) as effective antioxidant compounds against phenylhydrazine-induced hemolytic anemia.

**Methods:** Adult male mice were randomly divided into four groups of eight. The first group received 0.1 ml of normal saline intraperitoneally (IP). The second group received 60 mg/kg of phenylhydrazine in 48-hour intervals intraperitoneally. The third group received 60 mg/kg of phenylhydrazine along with 250 mg/kg of vitamin C intraperitoneally and 100 mg/kg of royal jelly orally. The fourth group received the same doses of vitamin C and royal jelly as the third group. After 35 days, serum samples were taken, the sperms were collected from epididymis and in-vitro fertilization (IVF) was evaluated.

**Findings:** Phenylhydrazine-induced hemolytic anemia significantly decreased serum testosterone concentration and increased damaged DNA and immature nuclear sperm. Moreover, phenylhydrazine decreased the number of fertilized oocytes, two-cell and four-cell embryos, morula and blastocyst and increased arrested embryos. However, administrating of royal jelly and vitamin C improved these parameters significantly.

**Conclusion:** It seems that royal jelly and vitamin C, as free radicals scavengers, have the potential to decrease oxidative damages on reproductive organ in phenylhydrazine-induced hemolytic anemia.

**Keywords:** Anemia, Phenylhydrazine, Royal jelly, Vitamin C, In-vitro fertilization

**Citation:** Anbara H, Shahrooz R, Razi M, Malekinejad H, Najafi Gh, Touni SR. **The Sperm and In-Vitro Fertilization (IVF) of Mice with Phenylhydrazine-Induced Hemolytic Anemia; Ameliorating the Effect of Royal Jelly and Vitamin C.** J Isfahan Med Sch 2016; 33(363): 2193-2203

1- PhD Student, Department of Basic Sciences, School of Veterinary Medicine, University of Tehran, Tehran, Iran  
2- Associate Professor, Department of Basic Sciences, School of Veterinary Medicine, Urmia University, Urmia, Iran  
3- Assistant Professor, Department of Basic Sciences, School of Veterinary Medicine, Urmia University, Urmia, Iran  
4- Professor, Department of Basic Sciences, School of Veterinary Medicine, Urmia University, Urmia, Iran  
5- PhD Student, Department of Basic Sciences, School of Veterinary Medicine, Urmia University, Urmia, Iran

**Corresponding Author:** Rasoul Shahrooz PhD, Email: rasoulshahrooz1@gmail.com