

بررسی مقایسه‌ای تأثیر دو روش درمانی استفاده از لیزر CO₂ و لیزر Fraxel در بهبودی اسکار ناشی از لیشمانیوز جلدی

دکتر محمد علی نیلفروش زاده^۱، دکتر امیر حسین سیادت^۲، دکتر الهه هفت برادران^۳، دکتر محمد میناروش^۳

مقاله پژوهشی

چکیده

مقدمه: بیماری لیشمانیوز جلدی (سالک) یک بیماری آندمیک و گسترده در سطح ایران می‌باشد. اگر چه این بیماری به طور خودبه‌خود بهبود می‌یابد ولی به دلیل طولانی بودن مدت بهبودی و بر جا گذاشتن اسکار، یافتن درمانی مناسب و ساده را می‌طلبد. مطالعات متعدد انجام گرفته در زمینه استفاده از لیزر CO₂ در درمان اسکارهای اتروفیک، اثر بخشی مناسب آن را ثابت کرده است. مطالعه‌ی حاضر به منظور مقایسه‌ی اثر بخشی لیزر CO₂ با لیزر Fraxel در درمان اسکار سالک اجرا شد.

روش‌ها: در این مطالعه‌ی کارآزمایی بالینی تصادفی شده، جمعیت مورد مطالعه شامل بیماران مراجعه کننده به مرکز تحقیقات بیماری‌های پوستی و سالک اصفهان بود. ۱۲۰ بیمار پس از اخذ رضایت‌نامه‌ی کتبی به دو گروه ۶۰ نفره تقسیم و یک گروه با لیزر CO₂ و گروه دوم با لیزر Fraxel درمان شدند. بیماران در ابتدای درمان و ۱، ۴ و ۶ ماه بعد از شروع درمان ویزیت شدند. ارزیابی نهایی ۶ ماه پس از شروع درمان انجام گرفت.

یافته‌ها: میانگین سنی بیماران $11/20 \pm 27/21$ سال بود. در ماه اول، در گروه تحت درمان با لیزر CO₂ به میزان ۶/۷ درصد در گروه تحت درمان با لیزر Fraxel به میزان ۱۰ درصد بهبودی ایجاد شد ($P = 0/200$). در ماه سوم، میزان بهبودی در گروه‌های تحت درمان با لیزر CO₂ و Fraxel به ترتیب ۳۶/۷ و ۴۹/۲ درصد بود ($P < 0/050$). در ماه ششم نیز میزان بهبودی در گروه‌های تحت درمان با لیزر CO₂ و Fraxel به ترتیب برابر ۴۴/۷ و ۷۶/۸ درصد گزارش شد ($P < 0/050$). میانگین اندازه‌ی اولیه‌ی ضایعات ناشی از لیشمانیوز جلدی قبل درمان در بین افراد دو گروه تفاوت معنی‌داری نداشت ولی پس از درمان، در گروه تحت درمان با لیزر CO₂ ($1/7 \pm 0/7$ cm) به نحو معنی‌داری بیشتر از گروه تحت درمان با لیزر Fraxel ($1/2 \pm 0/2$ cm) بود ($P = 0/001$).

نتیجه‌گیری: بر اساس نتایج این مطالعه و دیگر مطالعات صورت گرفته در این زمینه به نظر می‌رسد، لیزر Fraxel برای درمان اسکار ناشی از لیشمانیوز جلدی روش مناسب‌تری نسبت به لیزر CO₂ باشد.

واژگان کلیدی: لیشمانیوز جلدی، لیزر CO₂، لیزر Fraxel، درمان

ارجاع: نیلفروش‌زاده محمد علی، سیادت امیر حسین، هفت برادران الهه، میناروش محمد. بررسی مقایسه‌ای تأثیر دو روش درمانی استفاده از

لیزر CO₂ و لیزر Fraxel در بهبودی اسکار ناشی از لیشمانیوز جلدی. مجله دانشکده پزشکی اصفهان ۱۳۹۲؛ ۳۱ (۲۶۹): ۲۲۸۴-۲۲۷۷

* این مقاله حاصل پایان‌نامه‌ی دوره‌ی دکترای مرفه‌ای به شماره‌ی ۳۹۱۳۲۵ در دانشگاه علوم پزشکی اصفهان است.

۱- دانشیار، مرکز تحقیقات پوست و سلولهای بنیادی، دانشگاه علوم پزشکی تهران، تهران و مرکز تحقیقات بیماری‌های پوستی و سالک، دانشگاه علوم پزشکی اصفهان، اصفهان، ایران

۲- استادیار، مرکز تحقیقات بیماری‌های پوستی و سالک، دانشگاه علوم پزشکی اصفهان و گروه پوست، دانشکده‌ی پزشکی، دانشگاه علوم پزشکی اصفهان، اصفهان، ایران

۳- پزشک عمومی، مرکز تحقیقات بیماری‌های پوستی و سالک، دانشگاه علوم پزشکی اصفهان، اصفهان، ایران

Email: elahe_md2003@yahoo.com

نویسنده‌ی مسؤول: دکتر الهه هفت برادران

مقدمه

لیشمانیوز در لیست تحقیقاتی بیماری‌های گرمسیری سازمان جهانی بهداشت (WHO) یا World health organization به عنوان یکی از شش بیماری مهم مورد توجه قرار گرفته است (۱).

لیشمانیوز جلدی (سالک)، شایع‌ترین نوع لیشمانیوز است و هر ساله ۱/۵ میلیون نفر را متأثر می‌کند. حدود ۶۰ درصد موارد از کشورهای مثل ایران، افغانستان، پاکستان، عراق و عربستان گزارش شده است (۲). این بیماری یکی از بیماری‌های بومی و یک معضل بزرگ بهداشتی در سطح کشور است (۳) و در برخی نقاط کشور ما به صورت هایپراندیمیک شایع است؛ به طوری که در برخی از روستاها در ۷۰ درصد جمعیت اسکار (جوشگاه) سالک مشاهده می‌شود. این بیماری، مشکل بزرگ سلامتی در ایران و به خصوص اصفهان قلمداد می‌گردد (۴-۵).

مخزن واقعی این بیماری *Rhombomysopimus* می‌باشد. این حیوانات در مناطق گرفتار به طور وسیعی پراکنده می‌باشند و ارتباط وسیعی با گسترش سالک دارند. ارگانیسم‌های مسؤول در این مناطق *L.tropica* و *L.major* می‌باشند. فلوتوموس سرزانتی و فلوتوموس انصاری مهم‌ترین عوامل انتقال دهنده می‌باشند (۳-۵). اقدامات پیشگیری از جمله کنترل جوندگان تا کنون بی‌فایده بوده است (۳-۴). بیماری لیشمانیوز جلدی بعد از دوره‌ی کمون یک هفته تا ۳ ماه به صورت یک پاپول قرمز رنگ در محل نیش پشه، ظاهر و به تدریج بزرگ می‌شود و به یک پلاک یا ندول تبدیل می‌شود و اغلب به یک زخم با حاشیه‌ی بنفش رنگ تبدیل می‌شود که طی ۶ تا ۱۲

ماه پیشرفت می‌کند و بعد از بهبودی، جوشگاهی فرو رفته (اسکار) به جا می‌گذارد (۶).

اکثر زخم‌ها به طور خودبه‌خود بهبود می‌یابند، اما مدت آن در افراد مختلف را نمی‌توان پیش‌بینی کرد. این دلیل استفاده از روش‌های موضعی برای زخم‌های ساده است و استفاده‌ی سیستمیک از آنتی‌مونیال‌های پنج ظرفیتی برای این زخم‌ها شامل زخم‌هایی است که اسکار ناتوان کننده یا بسیار بد شکل کننده تشکیل می‌دهند، زخم‌هایی که به آسانی بهبود نمی‌یابند. برای مثال، دیستال اندام تحتانی و یا مفاصل، زخم‌هایی که شامل غضروف یا مخاط (موکوس) می‌شوند و یا زخم‌هایی که ممکن است ناشی از انگل‌های گروه *Leishmania brasiliensis* باشد (۷). داروی انتخابی آن ترکیبات پنج ظرفیتی آنتی‌مونیال است. شکست درمان در مصرف منظم این داروها حدود ۱۵-۱۰ درصد است (۸-۹).

اسکار ناشی از لیشمانیوز جلدی از نوع اسکار اتروفیک است. اسکار اتروفیک که اغلب به علت التهاب پوست ایجاد می‌شود و به طور معمول با تخریب کلاژن، اتروفی درم، اریتم، فیروز، هایپرپیگمانتاسیون همراه است. درمان این اسکارها اغلب مشکل است؛ چون باید بافت پوست به وضع طبیعی برگردد. تخریب کلاژن و ادامه‌ی تحریک کلاژن‌سازی، نتایج درمانی خوبی را به وجود می‌آورد. هر چند شکل‌گیری مجدد کلاژن، ممکن است ۱۸-۱۲ ماه بعد هم ادامه یابد (۱۰).

چند پالس لیزر جهت درمان بیشتر اسکارهای اتروفیک مورد نیاز می‌باشد. روش‌های مختلفی برای درمان CL (Cutaneous Leishmaniasis) وجود دارد. عوارض لیزر CO₂ اریتم، ادم و ترشح از محل

حاضر به منظور مقایسه‌ی اثربخشی لیزر CO₂ با لیزر Fraxel در درمان اسکار سالک اجرا گردید.

روش‌ها

نوع مطالعه‌ی حاضر، کارآزمایی بالینی تصادفی شده بود. جمعیت مورد مطالعه شامل بیماران مراجعه کننده به مرکز تحقیقات بیماری‌های پوستی و سالک در سال‌های ۸۹-۱۳۸۸ بود.

روش محاسبه‌ی حجم نمونه و تعداد آن ۶۰ مورد در هر گروه محاسبه شد و با در نظر گرفتن احتمال خروج بیماران از مطالعه و عدم تکمیل دوره‌ی درمان، تعداد بیماران به میزان ۱۰ درصد بیشتر در هر گروه در نظر گرفته شد. ضایعه‌ی اسکار سالک توسط پزشک متخصص از نظر کلینیکی تشخیص داده شد.

معیارهای خروج از مطالعه شامل حاملگی، شیردهی، اسکار کلویید، درمان با سرکوب کننده‌های سیستم ایمنی، استفاده از ایزوترتینوئین یا پرکننده‌ها در ۶ ماه گذشته، استفاده از Dermabrasion یا Resurfacing skin در ۱۲ ماه گذشته، تیپ IV تا VI پوستی بود.

بیماران پس از اخذ رضایت‌نامه‌ی کتبی به دو گروه تقسیم شدند. یک گروه تحت درمان با لیزر CO₂ قرار گرفت و پس از استفاده از بی‌حسی موضعی در محل اسکار سالک، این ناحیه توسط CO₂ Pulsed، با Duration ۱۰، Frequency ۲۰ و Power ۲۵ تحت درمان قرار گرفت. انجام لیزر ۱ جلسه صورت گرفت و بیماران، در ابتدای درمان، ۱ ماه، ۳ ماه و ۶ ماه بعد از شروع درمان ویزیت شدند. ارزیابی نهایی ۶ ماه پس از شروع درمان انجام گرفت. گروه دوم با لیزر Fraxel درمان شدند که با Energy

درمان می‌باشد که با میزان خرابی سلولی مرتبط است، سایر عوارض حاصل از آن می‌لدا، آکنه، عفونت سلولی و عفونت ویروسی، هیپوپیگمانتاسیون و هیپریپگمانتاسیون می‌باشند. عوارض نادر این لیزر اسکارهای هیپرتروفیک، عفونت منتشر و اکتروپیون هستند (۱۰).

Fractional photothermolysis نخستین بار در سال ۲۰۰۳ توسط Hozaira و همکاران معرفی شد. این روش برای کاستن از مشکلات ذکر شده در استفاده از لیزر CO₂ ابداع شد (۱۱). این شیوه، پیشرفت چشمگیری در استفاده از لیزر در درمان اسکارهای اتروفیک محسوب می‌شود (۱۱-۱۲). علاوه بر این، از این روش در درمان ضایعات هیپوپیگمانته یا هیپریپگمانته و رفع چین و چروک صورت و اسکار جراحی و ... نیز استفاده می‌شود (۱۲-۱۴). در این شیوه، برداشتن بافت، تحریک Remodeling کلاژن و ساخت کلاژن جدید باعث درمان اسکارهای اتروفیک آکنه می‌گردد (۱۱، ۱۵). در این روش، عمق کمتر نکرروز و توانایی جذب بیشتر گرما توسط درم باعث کاهش درد بدون کاهش تأثیر در عملکرد لیزر می‌گردد (۱۱، ۱۵-۱۷).

همچنین حساسیت بالای این روش درمانی و عدم صدمه رساندن به لایه‌ی شاخی (استراتوم کورنئوم) باعث تسریع در ترمیم بافتی می‌شود (۱۴). به علت این که در هر دوره فقط کسری از ضخامت پوست توسط لیزر تحت درمان قرار می‌گیرد، برای رسیدن به بهترین نتایج اغلب ۳-۶ دوره‌ی درمانی به فواصل ۲-۴ هفته در نظر گرفته می‌شود (۱۲). البته پاسخ کلینیکی به این نوع لیزر تحت تأثیر عواملی مثل سن، جنس، نژاد و تیپ پوستی افراد نیز قرار می‌گیرد (۱۳). مطالعه‌ی

Standard quartile grading:

اسکور ۰ > ۲۵ درصد (بهبودی خفیف)

۵۰ درصد > اسکور ۱ < ۲۵ درصد (بهبودی

متوسط)

۵۰ درصد > اسکور ۲ > ۷۵ درصد (بهبودی

خوب)

اسکور ۳ < ۷۵ درصد (بهبودی خیلی خوب).

همچنین در هر ویژگی، بزرگ‌ترین قطر اسکار و قطر عمود بر آن اندازه‌گیری شد و سطح ضایعه به صورت برآورد تقریبی (حاصل ضرب دو قطر پیش‌گفته) جهت مقایسه به کار رفت. Scale کیفی ۴ نقطه‌ای به شرح زیر بود و توسط پزشک (یا با مقایسه‌ی عکس قبلی بیمار)، ارزیابی شد:

۰ = اندازه‌ی اسکار تغییری نکرده باشد.

۱ = اندازه‌ی اسکار کمی کوچک‌تر شده باشد.

۲ = اندازه‌ی اسکار خیلی کوچک‌تر شده باشد.

۳ = اسکار به طور تقریبی از بین رفته باشد.

کلیدی اطلاعات به دست آمده به تفکیک دو گروه فوق، وارد رایانه شد و توسط نرم‌افزار SPSS نسخه‌ی ۲۰ (version 20, SPSS Inc., Chicago, IL) و آزمون‌های χ^2 ، Kruskal-Wallis و آنالیز بقای Kaplan-Meier و جهت مقایسه‌ی داخل گروه با استفاده از آزمون Paired t مورد تجزیه و تحلیل قرار رفت.

یافته‌ها

در این مطالعه، در هر گروه ۶۰ ضایعه در بیماران مبتلا به لیشمانیوز جلدی مورد ارزیابی قرار گرفت. گروه مورد تحت درمان با لیزر CO₂ و گروه شاهد تحت درمان با لیزر Fraxel قرار گرفت.

۲۵، ۱ mm Pixel pitch، ۱ Pass و ۶ Dotcycle در هر جلسه انجام گرفت.

سیستم لیزر مورد استفاده، Qray FRX, Dosis M&M بود. پیش از شروع درمان با لیزر، ابتدا پوست تمامی بیماران با استفاده از ماده‌ی پاک‌کننده‌ی ملایم و الکل ۷۰ درصد پاک شد. از محافظ چشمی برای بیمار و پزشک انجام دهنده‌ی لیزر استفاده شد. این عمل توسط درماتولوژیست با تجربه انجام گردید. جلسات درمانی به فواصل هر ۳ هفته و تا ۶ جلسه انجام شد. پس از خاتمه‌ی درمان در هر جلسه، محل عمل با ترکیب پماد هیدروکورتیزون و زینک اکسید پوشانده شد و طی هفته‌ی اول نیز روزی ۵ و ۴ بار از کرم‌های ترمیم‌کننده پس از لیزر استفاده شد.

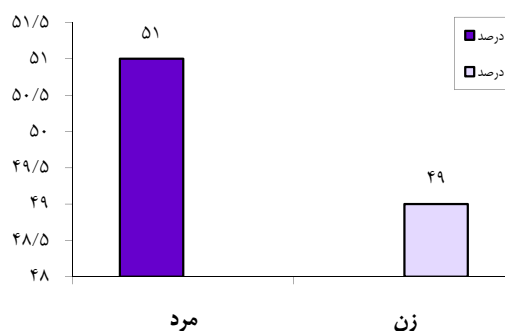
سپس بیماران ۱ ماه، ۳ ماه و ۶ ماه پس از خاتمه‌ی درمان، ویزیت شدند و ۶ ماه پس از اتمام درمان، ارزیابی نهایی انجام گرفت. پیش از انجام درمان و در هر ویزیت پیگیری، فتوگرافی توسط دوربین ۶۰۱۵، ۸۰۳ Mega pixel, Digital txus, Canon انجام شد. هر دو روش درمانی در مرکز نوین لیزر اصفهان اجرا گردید.

جهت کلیدی بیماران، پرسش‌نامه تهیه گردید و در آن، کلیدی مشخصات بیمار شامل سن، جنس، آدرس محل سکونت و شماره‌ی تلفن، محل اسکار و اندازه‌ی آن از طریق محاسبه توسط کاغذ میلی‌متری (حاصل ضرب بزرگ‌ترین ۲ قطر ضایعه‌ی اسکار عمود بر هم) توسط پزشک همکار طرح ثبت گردید. میزان بهبودی توسط درماتولوژیست غیر وابسته به طرح (Blind) مورد بررسی قرار گرفت و بر اساس مقیاس درجه‌بندی زیر، از نظر کاهش عمق اسکار هر ضایعه با توجه به همان ضایعه تعیین گردید:

درمان با لیزر Fraxel ۴۹/۲ درصد بهبودی ایجاد شد. در ماه ششم، در گروه تحت درمان با لیزر CO₂، ۴۴/۷ درصد بهبودی وجود داشت و در گروه تحت درمان با لیزر Fraxel ۷۶/۸ درصد بهبودی ایجاد شد. آزمون χ^2 نشان داد که میزان بهبودی ضایعات ناشی از لیشمانیوز جلدی در ماه‌های چهارم و ششم در افراد درمان شده در دو روش درمانی، تفاوت معنی‌داری دارد ($P < ۰/۰۵۰$).

در ارزیابی میانگین اندازه‌ی اولیه‌ی ضایعات ناشی از لیشمانیوز جلدی قبل از درمان در دو روش درمانی، مشاهده شد که در گروه تحت درمان با لیزر CO₂، میانگین اندازه‌ی اولیه‌ی ضایعات ۰/۳ ± ۲/۳ cm و در گروه تحت درمان با لیزر Fraxel، میانگین اندازه‌ی اولیه‌ی ضایعات جلدی قبل از درمان در دو روش درمانی، تفاوت معنی‌داری نداشت؛ به عبارت دیگر، اندازه‌ی ضایعات در دو گروه قبل از درمان یکسان بود ($P = ۰/۵۰۰$). در گروه تحت درمان با لیزر CO₂ میانگین اندازه‌ی ضایعات بعد از درمان ۰/۷ ± ۱/۷ cm و در گروه تحت درمان با لیزر Fraxel، میانگین اندازه‌ی ضایعات بعد از درمان ۰/۲ ± ۱/۲ cm بود (شکل ۲ و جدول ۲). آزمون t نشان داد که میانگین اندازه‌ی اسکار باقی‌مانده‌ی ضایعات ناشی از لیشمانیوز جلدی در افراد، در دو روش درمانی تفاوت معنی‌داری دارد ($P = ۰/۰۰۱$).

میانگین سنی این بیماران ۱۱/۲۰ ± ۲۷/۲۱ سال بود (کمترین سن ۶ سال و بیشترین سن ۴۵ سال). ۵۱ درصد بیماران مورد مطالعه مرد و ۴۹ درصد زن بودند (شکل ۱).



شکل ۱. توزیع جنسیتی بیماران مورد مطالعه

در جدول ۱ مقایسه‌ی میزان بهبودی ضایعات ناشی از لیشمانیوز جلدی در ماه‌های اول، چهارم و ششم در افراد درمان شده در دو روش درمانی آمده است. همان‌طور که مشاهده می‌شود در ماه اول، در گروه تحت درمان با لیزر CO₂ ۶/۷ درصد بهبودی وجود داشت و در گروه تحت درمان با لیزر Fraxel، ۱۰ درصد بهبودی ایجاد شد. آزمون χ^2 نشان داد که میزان بهبودی ضایعات ناشی از لیشمانیوز جلدی در ماه اول در افراد درمان شده در دو روش درمانی تفاوت معنی‌داری ندارد ($P = ۰/۲۰۰$). در ماه چهارم، در گروه تحت درمان با لیزر CO₂، ۳۶/۷۳ درصد بهبودی وجود داشت و در گروه تحت

جدول ۱. مقایسه‌ی میزان بهبودی ضایعات ناشی از لیشمانیوز جلدی در ماه‌های اول، چهارم و ششم در افراد درمان شده در دو روش درمانی

گروه	اول		چهارم		ششم	
	داشته	نداشته	داشته	نداشته	داشته	نداشته
لیزر CO ₂	۴ (۶/۷)	۵۶ (۹۳/۳)	۲۲ (۳۶/۷۳)	۳۸ (۶۳/۳)	۲۸ (۴۶/۷)	۳۲ (۵۳/۳)
لیزر Fraxel	۶ (۱۰/۰)	۵۴ (۹۰/۰)	۳۴ (۵۶/۷)	۲۶ (۴۳/۳)	۴۶ (۷۶/۶)	۱۴ (۲۳/۳)
P-value	۰/۲۰۰		۰/۰۱۰		۰/۰۰۱	

Fraxel بهتر از گروه تحت درمان موضعی با لیزر CO₂ بوده است. اما در ماه‌های نخست درمان، تفاوت معنی داری در بهبودی ضایعات دیده نمی‌شود. در مطالعات مختلف نیز اثربخشی درمان با لیزر Fraxel و لیزر CO₂ متفاوت ذکر شده است.

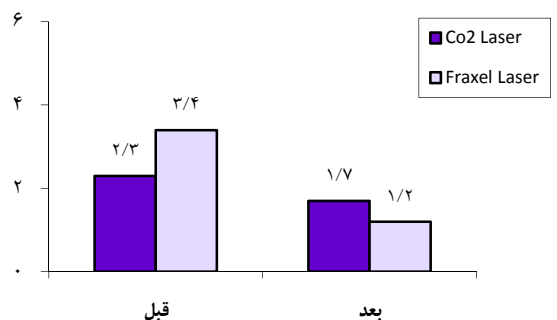
در مطالعه‌ی نیلفروشزاده و همکاران میزان بهبودی لیزر CO₂ در اسکار ناشی از لیشمانیوز جلدی ۴۴/۸۷ درصد بود (۱۶). در پژوهشی، میزان بهبودی با لیزر Fraxel در اسکار آتروفیک آکنه با حداقل عوارض جانبی ۹۲ درصد بود (۱۷). در مطالعه‌ی Lee و همکاران میزان بهبودی با لیزر Fraxel در اسکار آتروفیک آکنه با حداقل عوارض جانبی ۹۰ درصد بود (۱۸). در یک مطالعه، درمان اسکار آتروفیک ناشی از لیشمانیا روی بینی یک دختر ۲۵ ساله به وسیله‌ی لیزر Fraxel انجام گرفت که پس از ۱۰ دوره‌ی درمانی با لیزر حدود ۹۰ درصد بهبودی بدون عوارض جانبی حاصل شد (۱۹). بنابراین، نتایج کلی مطالعه حاضر با نتایج این مطالعات همخوانی دارد. نتایج مطالعه‌ی حاضر نشان داد که علاوه بر بیشتر بودن سرعت بهبودی در لیزر Fraxel اندازه‌ی اسکار باقی‌مانده نیز در این روش درمانی کمتر خواهد بود. علاوه بر این، نتایج نشان داد که با وجود برتری روش درمانی با لیزر Fraxel، عوارض ناشی از درمان در این دو روش یکسان بوده است.

نتیجه‌گیری

در پایان طبق نتایج این مطالعه و دیگر مطالعات صورت گرفته در این زمینه، به نظر می‌رسد Fraxel laser برای درمان اسکار ناشی از لیشمانیوز جلدی، مناسب‌تر از روش لیزر CO₂ می‌باشد.

جدول ۲. مقایسه‌ی میانگین اندازه‌ی اولیه‌ی ضایعات ناشی از لیشمانیوز جلدی قبل و بعد از درمان در افراد در دو روش درمانی

گروه	اندازه‌ی اسکار	قبل	بعد
لیزر CO ₂		۲/۳ ± ۰/۳	۱/۷ ± ۰/۷
لیزر Fraxel		۳/۴ ± ۰/۴	۱/۲ ± ۰/۲
مقدار P		۰/۵۰۰	۰/۰۰۱



شکل ۲. مقایسه‌ی میانگین اندازه‌ی اولیه‌ی ضایعات ناشی از لیشمانیوز جلدی قبل و بعد از درمان در افراد در دو روش درمانی

در مقایسه‌ی عوارض ناشی از دو روش درمانی دیده شد که در ۲ مورد (۶/۷ درصد) از بیماران تحت درمان با لیزر CO₂ و در ۴ مورد (۱۳/۳ درصد) از بیماران تحت درمان با لیزر Fraxel، اریتمی دیده شده است (P = ۰/۳۰۰).

بحث

هدف از انجام این مطالعه، تعیین و مقایسه اثربخشی دو روش درمانی با استفاده از لیزر CO₂ و لیزر Fraxel در بهبودی اسکار ناشی از لیشمانیوز جلدی حداد بود.

نتایج مطالعه‌ی حاضر نشان داد که میزان بهبودی ضایعات و اسکار ناشی از لیشمانیوز جلدی از ۴ ماه به بعد در افراد درمان شده در دو روش درمانی، تفاوت معنی داری دارد و در گروه تحت درمان با لیزر

مرکز تحقیقات پوست و سالک به شماره‌ی ۳۹۱۳۲۵
می‌باشد.

تشکر و قدردانی

نویسندگان مقاله از همکاری کلینیک لیزر نوین تقدیر و تشکر می‌کنند. این مقاله منتج از پایان‌نامه‌ی مصوب

References

- Berman JD. Human leishmaniasis: clinical, diagnostic, and chemotherapeutic developments in the last 10 years. *Clin Infect Dis* 1997; 24(4): 684-703.
- World Health organization. Tropical Disease Research. 12th program report. UNDP/ world bank/ WHO special program for research and training disease (TDR). Geneva, Switzerland: WHO; 1995. p. 135-49.
- Ardehali S, Rezaei H. Leishmania and leishmaniasis. Tehran, Iran: Iran University Press; 1985. p. 149-60. [In Persian].
- Momeni A, Amin Javaheri M, Tajdidi M, Emamjomeh M. Therapeutic and side effects of Glucantime in cutaneous leishmaniasis. *Nabz* 1993; 2: 5-10. [In Persian].
- Lerner EA, Grevelink SA. Leishmaniasis. In: Arndt KA, Robinson JK, Leboit PE, Wintroub BU, editors. *Cutaneous medicine and surgery*. 1st ed. Philadelphia, PA: Saunders; 1996. p. 1163-70.
- Vega Lopez F, Hay RJ. Parasitic worm and protozoa. In: Burns T, Breathnach S, Cox N, Griffiths CH. *Rooks text book of dermatology*. 7th ed. Malden, MA: Blackwell Science; 2004. p. 38-9, 42.
- Dowlati Y. Cutaneous leishmaniasis: clinical aspect. *Clin Dermatol* 1996; 14(5): 425-31.
- Nilforoushzade MA, Sadeghian G. Cutaneous leishmaniasis. Isfahan, Iran: Isfahan University of Medical Sciences; 2002. [In Persian].
- Thakur CP, Sinha GP, Pandey AK, Barat D, Singh RK. Daily versus alternate-day regimen of amphotericin B in the treatment of kala-azar: a randomized comparison. *Bull World Health Organ* 1994; 72(6): 931-6.
- Cassuto DA, Sadic NS, Scrimali L, Sirago P. An innovative device for fractional CO₂ resurfacing: a preliminary clinical study. *The American Journal of Cosmetic Surgery* 2008; 25(2): 97-101.
- Tanzi EL, Wanitphakdeedecha R, Alster TS. Fraxel laser indications and long-term follow-up. *Aesthet Surg J* 2008; 28(6): 675-8.
- Alster TS, Tanzi EL, Lazarus M. The use of fractional laser photothermolysis for the treatment of atrophic scars. *Dermatol Surg* 2007; 33(3): 295-9.
- Chrastil B, Glaich AS, Goldberg LH, Friedman PM. Second-generation 1,550-nm fractional photothermolysis for the treatment of acne scars. *Dermatol Surg* 2008; 34(10): 1327-32.
- Nilforoushzadeh MA. Cutaneous leishmaniasis: treatment and prevention. Isfahan, Iran: Isfahan University of Medical Sciences; 1992. [In Persian].
- Rivera AE. Acne scarring: a review and current treatment modalities. *J Am Acad Dermatol* 2008; 59(4): 659-76.
- Nilforoushzadeh MA, Jafari F, Ansari N, Moradi Sh. The comparison between trichloroacetic acid 50% and CO₂ laser in the treatment of cutaneous leishmaniasis scar. *Iran J Dermatol* 2007; 10(3): 181-6. [In Persian].
- Biotech Week Publication. Reliant technologies announces FDA clearance of the fraxel(R) Laser for the treatment of acne and surgical scars; physicians report fractional laser resurfacing achieves dramatic improvement [Online] 2006. Available from: URL: <http://www.cosmeticsurgery-news.com/article2829.html/>
- Lee HS, Lee JH, Ahn GY, Lee DH, Shin JW, Kim DH, et al. Fractional photothermolysis for the treatment of acne scars: a report of 27 Korean patients. *J Dermatolog Treat* 2008; 19(1): 45-9.
- AlGhammdi Kh. Treatment of atrophic leishmania scars by fractional laser. *Proceedings of the Laser International 2010 Medical Applications Conference*; 2010 Jan 11-13; Riyadh, Saudi Arabia.

Comparative Study of the Efficacy of CO₂ and Fraxel Lasers in Treatment of Cutaneous Leishmaniasis Scars

Mohammad Ali Nilforoushzadeh MD¹, Amir Hossein Siadat MD²,
Elaheh Haftbaradaran MD³, Mohammad Minaravesh MD³

Original Article

Abstract

Background: This study aimed to compare the efficacy of CO₂ and Fraxel lasers on healing of the wound and the size of cutaneous leishmaniasis scars.

Methods: In this randomized clinical trial study, 120 patients were randomly divided in two equal groups underwent CO₂ and Fraxel lasers in treatment of leishmaniasis scars, respectively. In all cases, size and other aspects of scar were evaluated using a checklist before and 1, 3, and 6 months after the treatment.

Findings: The patients' mean age was 27.21 ± 11.20 years. At the third and sixth months after the treatment, the healing rate of scars was statistically better in Fraxel laser group (49.2 and 76.8 percent, respectively) than CO₂ laser group (36.7 and 44.7 percent, respectively) ($P < 0.05$ for both).

Conclusion: Fraxel laser seems to be better than CO₂ laser in variant aspects of treatment of leishmaniasis scars.

Keywords: Leishmaniasis scars, Fraxel laser, CO₂ laser, Treatment

Citation: Nilforoushzadeh MA, Siadat AH, Haftbaradaran E, Minaravesh M. **Comparative Study of the Efficacy of CO₂ and Fraxel Lasers in Treatment of Cutaneous Leishmaniasis Scars.** J Isfahan Med Sch 2014; 31(269): 2277-84

* This paper is derived from a medical doctorate thesis No. 391325 in Isfahan University of Medical Sciences.
1- Associate Professor, Skin and Stem Cell Research Center, Tehran University of Medical Sciences, Tehran AND Skin Diseases and Leishmaniasis Research Center, Isfahan University of Medical Sciences, Isfahan, Iran
2- Assistant Professor, Skin Diseases and Leishmaniasis Research Center, AND Department of Dermatology, School of Medicine, Isfahan University of Medical Sciences, Isfahan, Iran
3- General Practitioner, Skin Diseases and Leishmaniasis Research Center, Isfahan University of Medical Sciences, Isfahan, Iran
Corresponding Author: Elaheh Haftbaradaran MD, Email: elahe_md2003@yahoo.com