

اثر لیتیوم بر سطح تستوسترون، گنادوتروپین‌های هیپوفیزی و ساختمان بافتی بیضه در موش صحرایی نر بالغ

حوریا سید حسینی قهه^۱، دکتر داود سهرابی^۲، مریم موسوی^۳، دکتر مریم قنبری گرگانی^۴،
دکتر سمیرا سرشار^۵، دکتر سعیده مظلومزاده^۶، زهرا حسینی^۶

مقاله پژوهشی

چکیده

مقدمه: لیتیوم برای درمان اختلالات دو قطبی به کار می‌رود. با توجه به اهمیت سلول‌های جنسی در تولید مثل و انتقال صفات وراثتی از نسلی به نسل دیگر، در این پژوهش اثرات لیتیوم بر سطح تستوسترون، گنادوتروپین‌ها، بافت بیضه و اسپرماتوژنز بررسی شد.

روش‌ها: این مطالعه‌ی تجربی بر روی ۱۶ موش صحرایی نر در دو گروه انجام شد. به گروه تجربی یک روز در میان ۱۸۰ میلی‌گرم بر کیلوگرم وزن بدن کربنات لیتیوم محلول به مدت ۴۰ روز به صورت داخل صفاقی تزریق شد. گروه شاهد هیچ ماده‌ای دریافت نکرد. در پایان بیضه‌ها برداشته و بررسی سلولی بر روی آن‌ها انجام شد. سنجش هورمون‌های LH، FSH و تستوسترون با روش رادیوایمونواسی انجام گردید. داده‌ها توسط آزمون‌های Student-t در نرم‌افزار SPSS تجزیه و تحلیل شد.

یافته‌ها: میانگین کاهش هورمون (Follicle-stimulating hormone) FSH، (Luteinizing hormone) LH، تستوسترون و DHEA (Dehydroepiandrosterone) در گروه تجربی نسبت به گروه شاهد معنی‌دار بود ($P < 0/001$)، وزن، طول بیضه و وزن اپیدیدیم، میانگین تعداد اسپرماتوگونی‌ها، اسپرماتوسیت‌های اولیه و اسپرماتیدها در گروه تجربی نسبت به گروه شاهد کاهش معنی‌داری داشت. عرض بیضه و میانگین کاهش تعداد سلول‌های سرتولی در دو گروه تفاوت معنی‌داری نداشت.

نتیجه‌گیری: با توجه به نتایج به دست آمده، پیشنهاد می‌شود که لیتیوم برای هر بیمار با توجه به آزمایش‌ها، دوز و مدت با احتیاط مصرف شود.

واژگان کلیدی: کربنات لیتیوم، تستوسترون، اسپرماتوژنز

ارجاع: سید حسینی قهه حوریا، سهرابی داود، موسوی مریم، قنبری گرگانی مریم، سرشار سمیرا، مظلومزاده سعیده، حسینی زهرا. اثر لیتیوم بر سطح

تستوسترون، گنادوتروپین‌های هیپوفیزی و ساختمان بافتی بیضه در موش صحرایی نر بالغ. مجله دانشکده پزشکی اصفهان ۱۳۹۲؛

۳۱ (۲۲۷): ۱۹۹-۱۹۱

صورت آزاد در محیط یافت نمی‌شود، ولی از طریق

بعضی غذاها، آب‌های معدنی و سبزیجات وارد بدن

مقدمه

لیتیوم فلزی از خانواده‌ی فلزات قلیایی است که به

۱- کارشناس ارشد زیست‌شناسی - بیوشیمی، باشگاه پژوهشگران جوان و نخبگان، واحد علوم و تحقیقات، دانشگاه آزاد اسلامی، تهران، ایران

۲- استادیار، گروه بافت‌شناسی و علوم تشریح، دانشکده‌ی پزشکی، دانشگاه علوم پزشکی زنجان، زنجان، ایران

۳- کارشناس ارشد، گروه زیست‌شناسی - بیوشیمی، دانشگاه آزاد اسلامی، واحد علوم تحقیقات، تهران، ایران

۴- پزشک عمومی، شبکه بهداشت و درمان ماه‌نشان، دانشگاه علوم پزشکی زنجان، زنجان، ایران

۵- استادیار، گروه پزشکی اجتماعی، دانشکده‌ی پزشکی، دانشگاه علوم پزشکی زنجان، زنجان، ایران

۶- کارشناس، گروه بهداشت عمومی، معاونت تحقیقات و فناوری، دانشگاه علوم پزشکی اصفهان، اصفهان، ایران

وسيله‌ی آروماتاز هستند (۹). آروماتاز آنزیم نهایی است که آندروژن‌ها را به صورت غیر قابل برگشت به استروژن‌ها تبدیل می‌کند (۱۰). LH سلول‌های لیدیگ را تحریک می‌کند تا تستوسترون ترشح کنند. تستوسترون نیز با انجام فیدبک منفی بر روی هیپوفیز و هیپوتالاموس ترشح بیشتر LH را مهار می‌کند. FSH طی یک تأثیر متقابل با سلول‌های سرتولی، درون توبول‌های منی‌ساز، تولید اسپرم را تحریک می‌کند (۱۱).

به طور کلی بیضه‌ها چند هورمون جنسی مردانه از جمله تستوسترون، دی‌هیدروتستوسترون و آندروستن‌دیون را ترشح می‌کنند که به مجموعه‌ی آن‌ها آندروژن می‌گویند. تستوسترون بیشتر از هورمون‌های دیگر است و می‌توان آن را هورمون اصلی بیضه دانست؛ اگر چه بخش زیادی از تستوسترون و شاید بیشتر آن در بافت‌های هدف به هورمون فعال‌تر دی‌هیدروتستوسترون تبدیل می‌شود. کاهش میزان اسپرم و افزایش نارسایی‌های اندام تولید مثلی نر (مانند سرطان‌های بیضه) در مردان به اثرات زیان‌آور تجزیه‌کنندگان آندوکراین با واکنش‌های استروژنی یا آندروژنی نسبت داده می‌شود (۱۲-۱۳).

تعدادی از نمک‌های شیمیایی لیتیوم در پزشکی به عنوان داروی تثبیت‌کننده‌ی خلق (Mood stabilizing) به طور اولیه در درمان اختلالات دو قطبی (افسردگی و به خصوص مانیا) هم به طور حاد و هم در دراز مدت نقش دارند (۱۴). فارماکولوژی لیتیوم به استفاده از نمک لیتیوم (Li+) به عنوان دارو بر می‌گردد. لیتیوم اثر ضد خودکشی مهمی دارد که در داروهای دیگر تثبیت‌کننده‌ی خلق مانند داروهای ضد تشنج دیده نمی‌شود. مسمومیت لیتیوم در افرادی که مقادیر زیادی از آن را به طور

می‌گردد و میزان دریافت آن روزانه ۲ میلی‌گرم می‌باشد (۱). از ترکیبات این فلز در صنایع خودروسازی، باتری‌سازی، جوشکاری، لحیم‌کاری و سرامیک‌سازی استفاده‌ی زیادی می‌شود (۲). هم‌اکنون پر مصرف‌ترین ترکیب آن کربنات لیتیوم (Li_2CO_3) می‌باشد که در درمان اختلالات دو قطبی مانیا، سایکوز و افسردگی مازور به کار می‌رود. این دارو کمابیش به طور کامل از طریق سیستم گوارشی جذب می‌شود و به راحتی می‌تواند از سد خونی-جفتی عبور کند؛ به طوری که غلظت سرمی آن در مادر و جنین یکسان می‌گردد. همچنین می‌تواند در شیر مادر نیز ترشح شود. غلظت آن در شیر، نصف غلظت سرمی مادر است (۳).

مطالعات نشان می‌دهد که لیتیوم انتقال یون سدیم را در سلول‌های عصبی و عضلانی تغییر می‌دهد و بر روی انتقال داخل نورونی متابولیسم کاتکول‌آمین‌ها اثر می‌گذارد، در صورتی که مکانیسم بیوشیمیایی اختصاصی لیتیوم در مانیا به خوبی شناخته‌شده نیست. کربنات لیتیوم در درمان فاز مانیای اختلال دو قطبی، کاربرد دارد (۲).

مطالعاتی وجود دارد که اثرات سوء لیتیوم را بر بافت بیضه و اسپرماتوژنز نشان می‌دهد (۴-۶). عملکرد بیضه به وسیله‌ی گنادوتروپین‌های هیپوفیزی FSH (Follicle stimulating hormone) و LH (Luteinizing hormone) تنظیم می‌شود. این گنادوتروپین‌ها تحت تأثیر GNRH (Gonadotropin releasing hormone) آزاد می‌شوند (۷). فرایند اسپرماتوژنز وابسته به دو عامل آندروژنی و FSH است (۸). استروژن‌ها محصولات نهایی به دست‌آمده از تبدیل غیر قابل برگشت آندروژن‌ها به

روی فرایند اسپرماتوژنز انجام شد (۱۹).

روش‌ها

این مطالعه، یک مطالعه‌ی تجربی بود که روی موش‌های صحرایی نر با نژاد Wistar با سن ۱۵-۱۲ هفته که از مؤسسه‌ی سرم‌سازی کرج خریداری شده بودند، انجام شد. موش‌ها در لانه‌ی حیوانات دانشگاه آزاد اسلامی واحد زنجان تحت شرایط یکسان از نظر نور، درجه‌ی حرارت و تغذیه قرار گرفتند. لانه‌ی حیوانات هر هفته ضد عفونی می‌شد.

موش‌ها بعد از سازش با محیط به صورت تصادفی به ۲ گروه ۸ تایی تجربی و شاهد تقسیم شدند. به حیوانات گروه تجربی ۱۸۰ میلی‌گرم بر حسب هر کیلوگرم از وزن بدن، کربنات لیتیوم خریداری‌شده از شرکت دارویی سبحان محلول در آب مقطر (یک روز در میان) به مدت ۴۰ روز با سرنگ انسولینی و ساعت هشت صبح تزریق شد (۱۹-۲۱). گروه شاهد، دارویی دریافت نکردند. پس از پایان ۴۰ روز، حیوانات ابتدا با اتر بیهوش شدند و پوست شکم با برش طولی از ناحیه‌ی بالای پنیس تا زیر گردن بریده شد و زیر جناق سینه، سوراخ کوچکی ایجاد شد و برشی V مانند ایجاد گردید. با بلند کردن این قسمت، پوشش قلب با قیچی برداشته و ۲ میلی‌لیتر خون توسط سرنگ از بطن چپ گرفته شد. با سانتیفریوژ ۲۰۰۰ دور در دقیقه سرم آن جدا و تا زمان اندازه‌گیری در دمای ۲۰- درجه‌ی سانتی‌گراد نگهداری گردید. شکم حیوانات نیز باز شد و هر دو بیضه خارج شد. ابتدا وزن، طول، عرض و حجم بیضه‌ها به تفکیک راست و چپ با کولیس ورنیه اندازه‌گیری گردید و پس از رنگ‌آمیزی هماتوکسیلین

تصادفی یا به عمد در فاز حاد مصرف می‌کنند یا در طی درمان‌های طولانی با سطح بالای لیتیوم دیده می‌شود. Allagui و همکاران نشان دادند که تستوسترون در موش‌های نر تحت درمان با لیتیوم کاهش پیدا کرد و اسپرماتوژنز نیز متوقف شد (۱۵). همچنین در موش‌های ماده استرادیول افزایش پیدا کرد. پرولاکتین در رت‌ها اثر حفاظتی چشمگیری بر روی عدم عملکرد بیضه به دنبال درمان با کلرید لیتیوم دارد (۱۶). یک مطالعه که در مورد عوارض جانبی غلظت سرمی پایین لیتیوم بر روی عملکرد جنسی، تیروئید و کلیه در رت‌های نر و ماده انجام شد، نشان داد که با درمان لیتیوم سطح تستوسترون کاهش یافت و اسپرماتوژنز متوقف شد و در رت‌های ماده‌ی درمان شده سطح استرادیول در یک روش وابسته به دوز افزایش یافت (۱۵).

در یک پژوهش، اثرات لیتیوم روی ساختار بیضه‌ی گونه‌های Avian وحشی گرمسیری بررسی شد. نتایج این پژوهش نشان داد که یک کاهش واضح در وزن بیضه پرنده‌گان در مقایسه با گروه شاهد وجود داشت (۱۷). در یک تحقیق گزارش شد که لیتیوم یک اثر محافظتی در برابر اثرات سمی کادمیوم روی بیضه‌های موش صحرایی دارد (۱۸).

با وجود این که مطالعه روی اثرات لیتیوم بر بیضه از مدت‌ها قبل انجام شده است، به نظر می‌رسد که جنبه‌های متفاوت آن هنوز جای کار دارد. بنابراین در این مطالعه، اثر کربنات لیتیوم روی بیضه موش و هورمون‌های تستوسترون، LH، FSH، دی هیدروتستوسترون و نیز طول و عرض بیضه که به نظر می‌رسد در مطالعات قبلی تعیین نشده است، و وزن اپیدیدیم و نیز شمارش سلول‌های ژرمینال بر

و ائوزین، برش‌های بافتی با ضخامت ۵ میکرومتر تهیه شد (۲۳-۲۲، ۱۲).

تعداد سلول‌های سرتولی، لایدیگ، اسپرماتوگونی، اسپرماتوسیت اولیه، اسپرماتید و اسپرماتوزوئید با روش شمارش سلولی در میدان‌های دیدی که به طور تصادفی (از طریق شماره دادن به لام‌ها و تهیه‌ی جدول و انتخاب تصادفی شماره‌ها) از روی لام‌ها انتخاب شده بود، تعیین شدند. بدین ترتیب برای هر گروه ۲۰ لام و در هر لام یا برش ۳ لوله‌ی اسپرم‌ساز به طور تصادفی انتخاب شد. ابتدا صفحه‌ی لام از وضوح خارج شد و سپس با جابجا کردن نمونه در جهت طولی و عرضی در یک نقطه‌ی تصادفی واضح گردید.

سنجش هورمون‌ها با روش رادیوایمونواسی با کیت هورمونی Elecsy ۲۰۱۰ شرکت Roche Co ساخت کشور آلمان اندازه‌گیری شد. عکس‌ها با استفاده از میکروسکوپ دوربین‌دار نیکون ژاپنی با شماره‌ی سریال ۱۳۰۴۴۱ انجام شد. در این پژوهش هر نمونه دو بار مورد سنجش هورمونی قرار گرفت.

آنالیز آماری با استفاده از آزمون Student-t و نرم‌افزار SPSS نسخه‌ی ۱۲ (SPSS Inc., Chicago, IL)

انجام شد.

یافته‌ها

در مجموع ۱۶ موش در دو گروه تجربی و شاهد بررسی شدند. وزن متوسط موش‌ها در گروه تجربی قبل از تزریق $311/0 \pm 5/4$ گرم و در گروه شاهد $330/0 \pm 8/9$ گرم بود که از نظر آماری تفاوت معنی‌داری دیده نشد ($P > 0/050$). یافته‌ها نشان داد که کاهش هورمون‌های LH، FSH، هورمون تستوسترون و دهیدرواپی‌آندروسترون در گروه تجربی نسبت به گروه شاهد معنی‌دار بود ($P < 0/001$) (جدول ۱).

وزن و طول بیضه و وزن اپیدیدیم حیوانات در گروه تجربی در پایان ۴۰ روز کاهش معنی‌داری را نشان داد ($P = 0/003$)، اما عرض بیضه در گروه تجربی کاهش معنی‌داری نداشت ($P = 0/051$) (جدول ۱).

جهت بررسی اثرات لیتیموم بر بافت بیضه و اسپرماتوزنز، لوله‌های اسپرم‌ساز (شکل ۱ گروه شاهد) و بافت بینابینی (سلول‌های لایدیگ) مورد بررسی و شمارش سلولی قرار گرفتند (شکل ۲).

جدول ۱. مقایسه‌ی میانگین و انحراف معیار متغیرها در دو گروه

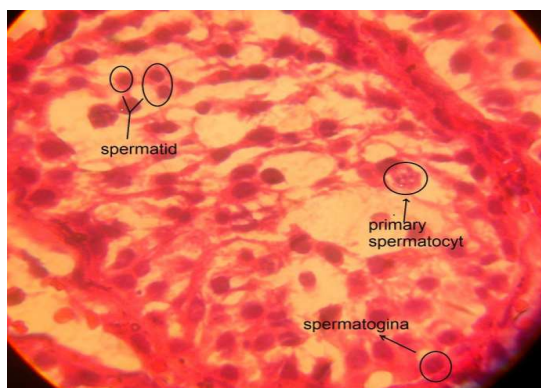
مقدار P	گروه شاهد (انحراف معیار \pm میانگین)	گروه مداخله (انحراف معیار \pm میانگین)	متغیر
< 0/001	0/66 \pm 0/18	0/26 \pm 0/12	FSH (میلی‌واحد در میلی‌لیتر)
< 0/001	0/78 \pm 0/09	0/46 \pm 0/07	LH (میلی‌واحد در میلی‌لیتر)
< 0/001	3/30 \pm 0/76	2/30 \pm 0/55	تستوسترون (نانوگرم در میلی‌لیتر)
< 0/001	23/75 \pm 7/45	42/50 \pm 8/86	دی‌هیدروتستوسترون (پیکوگرم در دسی‌لیتر)
< 0/001	1/90 \pm 0/09	2/20 \pm 0/03	طول بیضه (سانتی‌متر)
0/051	1/10 \pm 0/09	1/20 \pm 0/09	عرض بیضه (سانتی‌متر)
0/003	1/50 \pm 0/10	1/60 \pm 0/05	وزن بیضه (گرم)
0/003	3/07 \pm 2/90	3/15 \pm 5/4	وزن اپیدیدیم (گرم)

FSH: Follicle-stimulating hormone

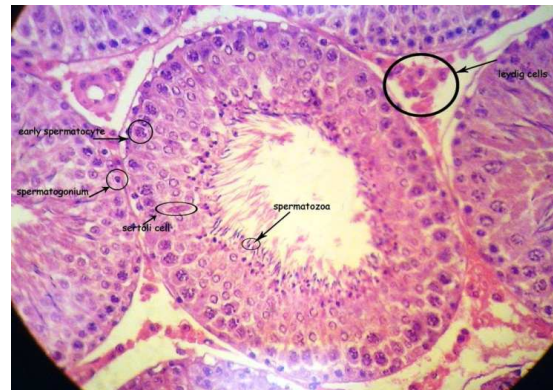
LH: Luteinizing hormone

کاهش تعداد سلول‌های سرتولی در دو گروه تجربی و شاهد تفاوت آماری معنی‌داری را نشان نداد ($P = 0/498$) (جدول ۲).

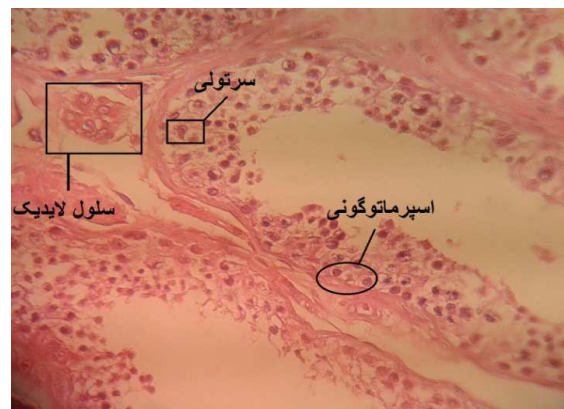
در بررسی لام‌های میکروسکوپی گروه تجربی، در بافت بینابینی سلول‌های آماسی فراوان دیده شد (شکل ۳). بعضی از هیستوگراف‌ها نشان‌دهنده اختلال در تقسیم میوز بود. در لوله‌های اسپرم‌ساز روند کاهش اسپرماتوژنز دیده شد. لوله‌ها تا حدودی آتروفیه شدند و غشای پایه‌ی لوله‌های اسپرم‌ساز آسیب‌هایی را نشان داد. در برخی از هیستوگراف‌های بافت بیضه، ریزش شدید سلول‌های اسپرماتید در لومن لوله‌های اسپرم‌ساز مشاهده شد. در گروه تجربی سازمان‌دهی منظمی در لوله‌ها و سلول‌های ژرمینال (Disorganization) دیده نشد.



شکل ۳. بخشی از مقاطع بافتی بیضه‌ی موش صحرائی (گروه تجربی). در این تصویر در هم ریختگی نظم سلولی و دزتره شدن سلول‌های اسپرم‌ساز مشاهده می‌شود (بزرگ‌نمایی $\times 40$ با رنگ آمیزی H-E).



شکل ۱. بخشی از مقاطع بافتی بیضه‌ی موش صحرائی (گروه شاهد). در این تصویر لوله‌ی اسپرم‌ساز با حالت طبیعی دیده می‌شود (بزرگ‌نمایی $\times 40$ رنگ آمیزی H-E).



شکل ۲. بخشی از مقاطع بافتی بیضه‌ی موش صحرائی (گروه تجربی). در این تصویر کاهش سلول‌های ژرمینال و سلول‌های لیدیک، دیده می‌شود. این به معنی کند شدن روند اسپرماتوژنز است (بزرگ‌نمایی $\times 40$ رنگ آمیزی H-E).

یافته‌ها نشان داد که کاهش میانگین تعداد اسپرماتوگونی‌ها، اسپرماتوسیت‌های اولیه و اسپرماتیدها در گروه تجربی نسبت به شاهد معنی‌دار بود ($P < 0/001$) (جدول ۲).

جدول ۲. مقایسه‌ی میانگین و انحراف معیار سلول‌های جنسی و سرتولی در دو گروه

مقدار P	گروه شاهد (انحراف معیار \pm میانگین)	گروه مداخله (انحراف معیار \pm میانگین)	تعداد سلول‌ها در میدان دید
$< 0/001$	$147/5 \pm 45/3$	$114/5 \pm 27/2$	اسپرماتوگونی
$< 0/001$	$134/5 \pm 54/7$	$113/0 \pm 41/3$	اسپرماتوسیت اولیه
$< 0/001$	$113/0 \pm 39/0$	$99/0 \pm 54/0$	اسپرماتید
$0/498$	$121/0 \pm 67/0$	$114/3 \pm 61/5$	سرتولی

بحث

نتایج نشان داد که کاهش هورمون‌های LH، FSH، هورمون تستوسترون و دهیدرواپی آندروسترون در گروه تجربی نسبت به گروه شاهد معنی‌دار بود ($P < 0/001$). در یک مطالعه اثر دوز پایین کربنات لیتیوم روی بافت بیضه و هورمون‌های LH و FSH در موش‌های صحرایی نر در مدت ۴۸ روز، با سه دوز متفاوت موجب تفاوت قابل توجهی در تعداد اسپرماتوگونی، اسپرماتوسیت اولیه، اسپرماتید و اسپرم شد. این کاهش وابسته به دوز خاص بود. در واقع یافته‌ها نشان‌دهنده‌ی این بود که کربنات لیتیوم می‌تواند غلظت LH، FSH و هورمون تستوسترون را به صورت وابسته به دوز کاهش دهد (۲۴).

در یک مطالعه‌ی دیگر گزارش شد که استفاده از لیتیوم یک اثر محافظت‌کننده و پیش‌گیری‌کننده از آپوپتوز سلول‌های بیضه در موش‌های صحرایی که تحت تأثیر کادمیوم قرار گرفته بودند، داشت (۱۸). با توجه به مطالعات قبلی در مورد اثرات لیتیوم در بافت بیضه و تعداد اسپرم‌ها، به نظر می‌رسد بهتر است که تعیین اثر لیتیوم با بررسی هر بیمار و نه به صورت یک دستور کلی در نظر گرفته و اقدامات لازم با توجه به نتیجه‌ی آزمایش هر فرد انجام شود.

نتایج یک تحقیق نشان داد که تستوسترون در موش‌های نر تحت درمان با لیتیوم کاهش پیدا کرد و اسپرماتوژنز متوقف شد (۲۵). نتایج این مطالعات با تحقیق حاضر مشابه است. در واقع کربنات لیتیوم سبب اختلال در اسپرماتوژنز از طریق کاهش سطح هورمون‌های LH و FSH و فرایندهای تنظیمی در این زمینه می‌شود.

در یک مطالعه‌ی دیگر در مورد تغییرات رشد

رت‌ها و سطح خونی هورمون‌های جنسی و تیرویید در رت‌های تحت درمان مزمن با لیتیوم، داده‌ها نشان داد که سطح سرمی تستوسترون و استرادیول بعد از روزهای ۷، ۱۴، ۲۱ و ۲۸ در رت‌های نر تحت درمان با لیتیوم کاهش یافت و اسپرماتوژنز متوقف شد (۲۵). در مطالعه‌ی حاضر در پایان ۴۰ روز کاهش معنی‌داری در وزن و طول بیضه و وزن اپیدیدیم حیوانات در گروه تجربی دیده شد، اما عرض بیضه در این گروه تجربی کاهش معنی‌داری نداشت.

در یک تحقیق، موش‌های صحرایی نر به مدت ۹۰ روز دوزهای بالای لیتیوم (۵۰۰، ۸۰۰، ۱۱۰۰ میلی‌گرم بر کیلوگرم وزن بدن) دریافت کردند. سپس حیوانات از نظر اندام‌های تناسلی، بافت بیضه، اپیدیدیم، وزیکول سمینال، پروستات، حجم مایع میان‌بافتی، سطح تستوسترون، مورفولوژی اسپرم و شاخص باروری بررسی شدند. نتایج این مطالعه نشان داد که دریافت دوز بالای لیتیوم (۸۰۰ و ۱۱۰۰ میلی‌گرم بر کیلوگرم وزن بدن) در رت‌ها به طور معنی‌داری باعث کاهش بافت بیضه، اپیدیدیم و وزن اندام‌های جنسی می‌شود، در حالی که در دوز پایین (۵۰۰ میلی‌گرم بر کیلوگرم وزن بدن) این اثرات دیده نشد. نتایج این پژوهش نشان داد که که دریافت طولانی مدت کربنات لیتیوم باروری حیوانات را کاهش می‌دهد (۲۶). اما در تحقیق حاضر تنها با دوز ۱۸۰ میلی‌گرم بر کیلوگرم وزن بدن، به مدت ۴۰ روز این تغییرات به نوعی مشاهده شد. در واقع به نظر می‌رسد حتی با دوزهای پایین‌تر در محیط آزمایشگاه اثرات سمی لیتیوم بر بیضه تأثیرگذار است.

نتایج یک مطالعه‌ی مروری نشان داد که باید به نقش و اهمیت عناصر در سیستم تولید مثل مردان بیش از پیش

کند شده است. از طرفی، لیتیوم موجب کاهش هورمون‌های گنادوتروپین و تستوسترون شده است. شروع و دوام اسپرماتوژنز وابسته به این هورمون‌ها است. این احتمال وجود دارد که اثر سوء لیتیوم بر روی اسپرماتوژنز به صورت غیر مستقیم وابسته به این هورمون‌ها، به ویژه تستوسترون باشد که در این تجربه، کاهش معنی داری در گروه‌های تجربی نشان داد.

در این تحقیق تغییرات دژنراتیو در لوله‌های اسپرم‌ساز می‌تواند مربوط به یک عامل ثانویه یا همان لیتیوم باشد. از سوی دیگر، مطالعات هیستوپاتولوژیک این پژوهش نشان داد که تعداد سلول‌های زاینده‌ی دودمان اسپرم کاهش چشمگیری داشتند که این می‌تواند به دنبال اثر مستقیم لیتیوم بر روی بیضه باشد. تعداد اسپرماتوسیت‌های اولیه و اسپرماتیدها در گروه تجربی کاهش معنی داری داشت که علت احتمالی آن می‌تواند توقف رشد سلول‌ها در مرحله‌ی میوز I باشد که موجب کندی روند اسپرماتوژنز شده است؛ اگر چه برای اثبات این موارد احتیاج به مطالعات بیشتر به ویژه با میکروسکوپ الکترونی و روش‌های هیستوشیمیایی می‌باشد.

تشکر و قدردانی

بدین‌وسیله از تمام زحمات دانشکده‌ی پزشکی دانشگاه علوم پزشکی زنجان و دانشگاه آزاد اسلامی واحد زنجان که ما را در انجام این طرح تحقیقاتی یاری کردند، کمال تشکر و قدردانی را داریم.

نگاه کرد. در واقع اثرات توکسیک این عناصر بستگی به دوز، مدت استفاده و نحوه‌ی تجویز آن‌ها دارد (۲۷).

نتایج یک مطالعه‌ی دیگر نشان داد که کربنات لیتیوم موجب تغییرات ساختاری وسیع مشابه در موش‌های بالغ و نابالغ می‌شود. این ناهنجاری‌های مورفولوژیک ایجادشده به وسیله‌ی کربنات لیتیوم نمی‌تواند از تغییرات عملکردی تستیکولار، مانند تمایز سلولی و آنومالی‌های اسپرمی جدا باشد (۲۸). به علاوه، تغییرات هورمونی و فعالیت‌های گامتوژنز نیز مشاهده شد. بنابراین لازم و ضروری است که در دوران‌های خاص (مانند بارداری)، داروهای حاوی لیتیوم با حساسیت خاصی تجویز شوند.

نتایج حاصل از این پژوهش نشان داد که تجویز لیتیم با دوز ۱۸۰ میلی‌گرم بر کیلوگرم وزن بدن به مدت ۴۰ روز منجر به کاهش سلول‌های اسپرماتوژن به صورت معنی داری شد. تعداد سلول‌های اسپرماتوگونی، اسپرماتوسیت ثانویه و اسپرماتوسیت اولیه نیز کاهش معنی داری داشتند، ولی تعداد سلول‌های سرتولی در پایان تحقیق کاهش معنی داری نسبت به گروه شاهد نداشتند. کاهش معنی داری در وزن نسبی بیضه در گروه تجربی نسبت به گروه شاهد دیده شد. تحقیقات نشان داده است که فرایند اسپرماتوژنز با حجم و وزن بیضه‌ها ارتباط مستقیمی دارد. در این مطالعه وزن بیضه‌ها به طور معنی داری کاهش یافته است که آثار آن بر روی اسپرماتوژنز قابل مشاهده بود.

نتایج این پژوهش نشان می‌دهد که روند اسپرماتوژنز

References

1. Odagaki Y, Koyama T, Matsubara S, Yamashita I. Effects of lithium on the beta-adrenergic receptor-adenylate cyclase system in rat cerebral cortical membranes. *Jpn J Pharmacol* 1991; 55(4): 407-14.
2. Alda M. Pharmacogenetics of lithium response in bipolar disorder. *J Psychiatry Neurosci* 1999; 24(2): 154-8.
3. Hill EJ, Woehrling EK, Prince M, Coleman MD. Differentiating human NT2/D1

- neurospheres as a versatile in vitro 3D model system for developmental neurotoxicity testing. *Toxicology* 2008; 249(2-3): 243-50.
4. Zarnescu O, Zamfirescu G. Effects of lithium carbonate on rat seminiferous tubules: an ultrastructural study. *Int J Androl* 2006; 29(6): 576-82.
 5. Nokhbatolfoghahai M, Parivar K. Teratogenic effect of lithium carbonate in early development of BALB/c mouse. *Anat Rec (Hoboken)* 2008; 291(9): 1088-96.
 6. Ghosh PK, Biswas NM, Ghosh D. Effect of lithium chloride on testicular steroidogenesis and gametogenesis in immature male rats. *Acta Endocrinol (Copenh)* 1991; 124(1): 76-82.
 7. Grinspon RP, Rey RA. Anti-mullerian hormone and sertoli cell function in paediatric male hypogonadism. *Horm Res Paediatr* 2010; 73(2): 81-92.
 8. Shittu Lukeman AJ, Shittu Remilekun K, Osinubi Abraham AA, Tayo Adetokunbo A. Mesterolone (Proviron) induces low sperm quality with reduction in sex hormone profile in adult male Sprague Dawley rats testis. *Sci. Res. Essay* 2009; 4(4): 320-7.
 9. Carreau S, Bouraima-Lelong H, Delalande C. Estrogen, a female hormone involved in spermatogenesis. *Adv Med Sci* 2012; 57(1): 31-6.
 10. Carreau S, Silandre D, Bois C, Bouraima H, Galeraud-Denis I, Delalande C. Estrogens: a new player in spermatogenesis. *Folia Histochem Cytobiol* 2007; 45(Suppl 1): S5-10.
 11. Zargham M. Endocrine and metabolism. Tehran, Iran: Baraye Farda Publications; 2002. p. 119-20. [In Persian].
 12. Skakkebaek NE. Testicular dysgenesis syndrome: new epidemiological evidence. *Int J Androl* 2004; 27(4): 189-91.
 13. Toppari J, Larsen JC, Christiansen P, Giwercman A, Grandjean P, Guillette LJ, Jr., et al. Male reproductive health and environmental xenoestrogens. *Environ Health Perspect* 1996; 104(Suppl 4): 741-803.
 14. Schloesser RJ, Martinowich K, Manji HK. Mood-stabilizing drugs: mechanisms of action. *Trends Neurosci* 2012; 35(1): 36-46.
 15. Allagui MS, Hfaiedh N, Croute F, Guermazi F, Vincent C, Soleilhavoup JP, et al. Side effects of low serum lithium concentrations on renal, thyroid, and sexual functions in male and female rats. *C R Biol* 2005; 328(10-11): 900-11. [In French].
 16. Ghosh D, Biswas NM, Ghosh PK. Studies on the effect of prolactin treatment on testicular steroidogenesis and gametogenesis in lithium-treated rats. *Acta Endocrinol (Copenh)* 1991; 125(3): 313-8.
 17. Banerji TK, Maitra SK, Basu A, Hawkins HK. Lithium-induced alterations in the testis of the male roseringed parakeet (*Psittacula krameri*): evidence for significant structural changes and disruption in the spermatogenetic activity. *Endocr Res* 1999; 25(1): 35-49.
 18. Al-Azemi M, Omu FE, Kehinde EO, Anim JT, Oriowo MA, Omu AE. Lithium protects against toxic effects of cadmium in the rat testes. *J Assist Reprod Genet* 2010; 27(8): 469-76.
 19. Wong RW, Kwan RW, Mak PH, Mak KK, Sham MH, Chan SY. Overexpression of epidermal growth factor induced hypospermatogenesis in transgenic mice. *J Biol Chem* 2000; 275(24): 18297-301.
 20. Uguralp S, Bay KA, Mizrak B, Kaymaz F, Kiziltay A, Hasirci N. The effect of sustained and local administration of epidermal growth factor on improving bilateral testicular tissue after torsion. *Urol Res* 2004; 32(5): 323-31.
 21. Haneji T, Koide SS, Tajima Y, Nishimune Y. Differential effects of epidermal growth factor on the differentiation of type A spermatogonia in adult mouse cryptorchid testes in vitro. *J Endocrinol* 1991; 128(3): 383-8.
 22. Ito R, Abe SI. FSH-initiated differentiation of newt spermatogonia to primary spermatocytes in germ-somatic cell reagggregates cultured within a collagen matrix. *Int J Dev Biol* 1999; 43(2): 111-6.
 23. Wahab-Wahlgren A, Martinelle N, Holst M, Jahnukainen K, Parvinen M, Soder O. EGF stimulates rat spermatogonial DNA synthesis in seminiferous tubule segments in vitro. *Mol Cell Endocrinol* 2003; 201(1-2): 39-46.
 24. Toghiani Sh, Gholami M, Zendedel A, Assadollahi V. The effects of low-dose lithium carbonate on the spermatogenic parameter in the adults male wistar rats. *Life Science Journal* 2012; 9(4): 4360-7.
 25. Allagui MS, Hfaiedh N, Vincent C, Guermazi F, Murat JC, Croute F, et al. Changes in growth rate and thyroid- and sex-hormones blood levels in rats under sub-chronic lithium treatment. *Hum Exp Toxicol* 2006; 25(5): 243-50.
 26. Thakur SC, Thakur SS, Chaube SK, Singh SP. Subchronic supplementation of lithium carbonate induces reproductive system toxicity in male rat. *Reprod Toxicol* 2003; 17(6): 683-90.
 27. Mathur N, Pandey G, Jain GC. Male reproductive toxicity of some selected metals: A review. *J Biol Sci* 2010; 10(5): 396-404.
 28. Ali A, Kttaann A, Alqudisi F, Karim S. Ultrastructural changes of the testicular tissues of immature and mature mice under the effect of lithium carbonate. *Bull Alex Fac Med* 2008; 44(3): 805-15.

Effects of Lithium on Levels of Testosterone, Pituitary Gonadotropins, and Testis Tissue in Adult Male Rats

Hooria Seyedhosseini Ghaheh MSc¹, Davood Sohrabi PhD², Maryam Mousavi MSc³,
Maryam Ghanbari Gorgani MD⁴, Samira Sarshar MD⁴, Saeedeh Mazoumzadeh MD⁵,
Zahra Hosseini⁶

Original Article

Abstract

Background: Lithium is used to treat bipolar disorder. Considering the importance of sex cells in reproduction and transmission of hereditary traits, in this study, the effects of lithium were investigated onto the level of testosterone, gonadotropins, testis tissue, and spermatogenesis.

Methods: An experimental study was performed on 16 rats in two groups. The experimental group was intraperitoneally injected with 180 mg/kg/body weight of lithium carbonate solution for 40 days. The control group did not receive any medicine. The testes were removed, fixed in 10% formalin, and stained with hematoxylin-eosin. Luteinizing hormone (LH), follicle-stimulating hormone (FSH), and testosterone levels were measured by radioimmunoassay and the collected data was analyzed.

Findings: LH, FSH, and testosterone levels were significantly lower in the experimental group than in the control group ($P < 0.001$). Weight and length of the testes and weight of epididymis showed significant reductions in the experimental group compared to the controls. Significantly fewer spermatogonia, primary spermatocytes, and spermatid were seen in the experimental group than in the control group ($P < 0.001$). However, the two groups were not significantly different in terms of testis width or the number of Sertoli cells.

Conclusion: Lithium must be cautiously prescribed by considering each patient's test results, dose of drug, and duration of use.

Keywords: Lithium carbonate, Testosterone, Spermatogenesis

Citation: Seyedhosseini Ghaheh H, Sohrabi D, Mousavi M, Ghanbari Gorgani M, Sarshar S, Mazoumzadeh S, et al. **Effects of Lithium on Levels of Testosterone, Pituitary Gonadotropins, and Testis Tissue in Adult Male Rats.** J Isfahan Med Sch 2013; 31(227): 191-9

1- Young Researchers and Elites club, Science and Research Branch, Islamic Azad University, Tehran, Iran

2- Assistant Professor, Department of Anatomical Sciences, School of Medicine, Zanjan University of Medical Sciences, Zanjan, Iran

3 Department of Biology- Biochemistry, Islamic Azad University, Science and Research Branch, Tehran, Iran

4- General Practitioner, Mahneshan Health Office, Zanjan University of Medical Sciences, Zanjan, Iran

5- Assistant Professor, Department of Community Medicine, School of Medicine, Zanjan University of Medical Sciences, Zanjan, Iran

6- Department of Public Health, Deputy of Research, Isfahan University of Medical Sciences, Isfahan, Iran

Corresponding Author: Maryam Mousavi MSc, Email: mousavi2233@yahoo.com