

گزارش یک مورد نادر عفونت گرانولوماتوز حاد برق آسا در یک فرد با وضعیت ایمنی سالم

دکتر محسن میدانی^۱، دکتر مجتبی رستمی^۲، دکتر بهاره جمالی^۳، دکتر گلناز صمدی^۴

گزارش مورد

چکیده

مقدمه: بالانتیدایزیس می‌تواند با تظاهرات بالینی حاد و با علایمی مشابه لنفوم تظاهر کند. در این مقاله یک مورد بالانتیدایزیس در یک فرد جوان با سیستم ایمنی سالم مشکوک به لنفوم گزارش شده است. به نظر می‌رسد مورد گزارش شده، اولین مورد بالانتیدایزیس در یک فرد با سیستم ایمنی سالم در ایران است.

معرفی مورد: بیمار آقای ۱۸ ساله بود که حدود ۲ ماه قبل از شروع نشانه‌های بالینی، بدون علامت بود. علایم بالینی بیمار به صورت درد شکمی و کاهش وزن شروع شد. دل درد بیمار با تب، لرز، اسهال خونی و تنفس همراه بود. بیمار با شک به لنفوم تحت آسپیراسیون و بیوپسی از مغز استخوان قرار گرفت که هیچ تظاهراتی از بدخیمی نداشت. مجموع این یافته‌ها، بیمار را کاندید لاپاراتومی تشخیصی و بیوپسی از بافت‌های درگیر قرار داد. با توجه به گزارش پاتولوژی مینی بر وجود یک عفونت انگلی گرانولوماتوز که با بالانتیدایزیس مطابقت داشت و پاسخ دراماتیک بیمار به داکسی‌سیکلین، بالانتیدایزیس برای وی مطرح گردید.

نتیجه‌گیری: معرفی این مورد و موارد مشابه قبلی، یادآور این مطلب است که در بیماران با شکایت تب، بزرگی کبد و طحال، کاهش وزن و بزرگی غدد لنفاوی، عفونت‌های انگلی گرانولوماتوز نظیر بالانتیدایزیس، باید جزء تشخیص‌های افتراقی در نظر گرفته شوند.

واژگان کلیدی: بالانتیدیوم کولی، عفونت انگلی گرانولوماتوز، لنفوم

ارجاع: میدانی محسن، رستمی مجتبی، جمالی بهاره، صمدی گلناز. گزارش یک مورد نادر عفونت گرانولوماتوز حاد برق آسا در یک فرد با

وضعیت ایمنی سالم. مجله دانشکده پزشکی اصفهان ۱۳۹۲؛ ۳۱ (۲۴۳): ۱۰۳۷-۱۰۳۳

تا ۳۱ دسامبر ۱۹۴۸ مشاهده شده است (۳).

مقدمه

در مقالات قبلی، مواردی از بالانتیدایزیس در استان لرستان ایران به خصوص در مکان‌هایی که گرازهای وحشی به وفور یافت می‌شوند، گزارش شده است (۱-۲). طی بررسی‌های انجام شده، ۸۷ مورد از این بیماری در جنوب ایران (آبادان) در حد فاصل آوریل

معرفی مورد

بیمار آقای ۱۸ ساله، مکانیک، مسلمان، اهل و ساکن فلاورجان اصفهان با شکایت تب بالا و اسهال به بیمارستان الزهرا (س) مراجعه کرد. علایم بالینی بیمار

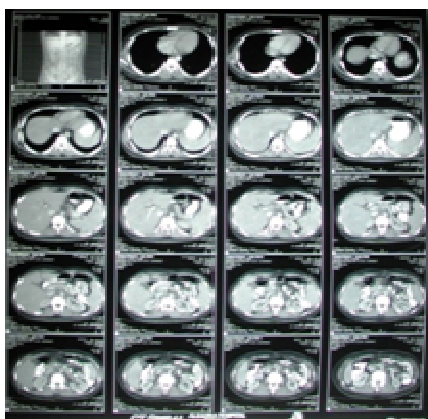۱- استادیار. گروه بیماری‌های عفونی و گرمسیری، دانشکده پزشکی و مرکز تحقیقات بیماری‌های عفونی و گرمسیری، دانشگاه علوم پزشکی اصفهان، اصفهان، ایران

۲- دانشیار. گروه بیماری‌های عفونی و گرمسیری، دانشکده پزشکی و مرکز تحقیقات بیماری‌های عفونی و گرمسیری، دانشگاه علوم پزشکی اصفهان، اصفهان، ایران

۳- دستیار. گروه بیماری‌های داخلی، دانشکده پزشکی، دانشگاه علوم پزشکی یاسوج، یاسوج، ایران

۴- دستیار. گروه بیماری‌های داخلی، دانشکده پزشکی، دانشگاه علوم پزشکی اصفهان، اصفهان، ایران

انجام شد که نتایج آن‌ها طبیعی بود و هیچ تظاهراتی از بدخیمی دیده نشد. اکوکاردیوگرافی نشان‌دهنده‌ی تجمع خفیف مایع در پریکارد بود. در سونوگرافی شکم و لگن، بزرگی کبد و طحال دیده شد (Span) طحال ۱۷ سانتی‌متر بود). سی‌تی اسکن اسپیرال در سومین روز بستری صورت گرفت که نشان‌دهنده‌ی بزرگی کبد و طحال، ضایعات هایپودنس متعدد کوچک در هر دو لوب کبد و طحال، تجمع دو طرفه‌ی مایع در فضای جنب و بزرگی گروه‌های لنفاوی اطراف آئورت بود (شکل ۱).



شکل ۱. سی‌تی اسکن شکم بیمار در بدو ورود

بیوپسی از پوست بیمار گرفته شد. گزارش پاتولوژی آن به صورت آکانتوز همراه با اسپونژیوز اپیدرم و انفیلتراسیون عروقی نوتروفیل‌ها (واسکولیت لکوسیتوکللاستیک) بود. به دلیل سیر پیشرونده‌ی بیماری در چهارمین روز بستری بیمار، علاوه بر تجویز آنتی‌بیوتیک‌های داخل وریدی وسیع‌الطیف، لاپاراتومی تشخیصی صورت گرفت. گزارش پاتولوژی مؤید وجود گرانولوم‌های متعدد همراه با تجمع چرک در مرکز و انفیلتراسیون ماکروفاژها و لنفوسیت‌ها در اطراف بود. هایپرپلازی واکنشی همراه

طی ۵ هفته قبل از مراجعه به صورت درد شکمی و کاهش وزن شروع شد. علاوه بر آن، تب، درد منتشر قفسه‌ی سینه، شکم و مفاصل وجود داشت. درد شکمی به صورت کولیکی با بیشترین شدت در یک چهارم فوقانی راست بود. بیمار علاوه بر درد شکمی، تنموس همراه با اسهال خونی داشت. با افزایش دمای بدن بیمار (بیشتر از ۴۰ درجه‌ی سانتی‌گراد) که همراه با افزایش سرعت رسوب گلبول‌های قرمز ($ESR = 92$) بود، تشخیص عفونت شکمی مطرح شد و آنتی‌بیوتیک وریدی وسیع‌الطیف برای وی آغاز شد. دو ضایعه‌ی پاپولر هموراژیک به اندازه‌ی تقریبی ۵ میلی‌متر در ناحیه‌ی صورت و یک ضایعه‌ی پاپولر دیگر پشت دست راست دیده می‌شد. در معاینه‌ی شکم، کبد یک سانتی‌متر زیر لبه‌ی دنده‌ای سمت راست قابل لمس بود. طحال زیر لبه‌ی دنده‌ای چپ لمس شد. اریتم ندوزوم روی هر دو ساق بیمار قابل مشاهده بود.

در شمارش سلول‌های خون، کم‌خونی و لکوسیتوز دیده شد. در آزمایش مدفوع بیمار تعداد زیادی گلبول قرمز و سفید وجود داشت. آزمایش مدفوع از نظر بالانتیدیوم کولی منفی بود، زیرا تمهیدات لازم برای بررسی این انگل انجام نگرفت و سیر برق‌آسای بیماری اجازه‌ی کار تشخیصی بیشتر بر روی مدفوع را نداد.

در شرح حال بیمار سابقه‌ی ابتلا به دیابت ملیتوس و سایر بیماری‌های نقص سیستم ایمنی وجود نداشت. آزمایشات ارسالی جهت بررسی سایر بیماری‌های ایجادکننده‌ی گرانولوم و بیماری‌های روماتولوژیک و ایدز منفی گزارش گردید. آسپیراسیون و بیوپسی مغز استخوان با شک به لنفوم

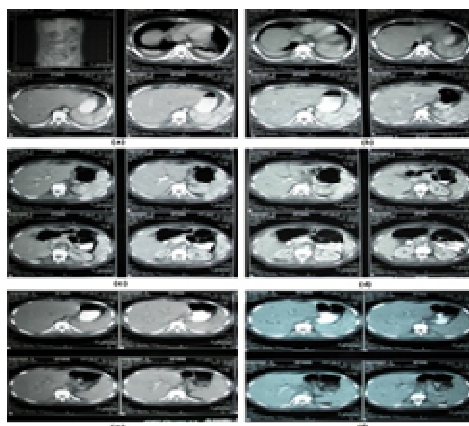
علامت است و تا امروز تنها یک گزارش در ارتباط با وقوع این بیماری در فرد دارای ایمنی سالم وجود داشته است. Ladas و همکاران یک مورد بالانتیدیازیس را در یک مرد یونانی ۷۰ ساله، با سابقه‌ی آسم برونشیل بدون شرح حال تماس با خوک و بدون استفاده از داروهای ایمونوساپرسیو گزارش کردند (۴).

بالانتیدیازیس از جمله عفونت‌های انگلی گرانولوماتوز گزارش شده در ایران است. این بیماری به طور معمول در انسان‌ها بدون علامت است اگر چه یک مورد اپیدمی آن در جنوب ایران (آبادان) گزارش شده است (۵-۶).

در بیمار معرفی شده، نمونه‌ی مدفوع از نظر انگل مورد نظر منفی گزارش شد. نتایج مطالعات انجام شده‌ی قبلی نیز نشان داد که تعداد تروفوزویت‌های این انگل حدود ۶ ساعت پس از عبور مدفوع، به شدت کاهش پیدا کردند و یا دیده نشدند. علاوه بر این دفع انگل به صورت متناوب است در نتیجه ممکن است در یک روز به تعداد فراوان مشاهده شود و ۲ تا ۳ روز بعد وجود نداشته باشد (۷-۸).

نتایج پاتولوژی از نمونه‌های به دست آمده روش دیگری است که در تأیید این بیماری انگلی از ارزش زیادی برخوردار است در این باره می‌توان به گزارش Arean و همکاران اشاره کرد که از نتایج پاتولوژی جهت تأیید تشخیص استفاده شده است (۹). تشخیص بالانتیدیازیس در بیمار فوق نیز بر اساس گزارش نتایج پاتولوژی مطرح و تأیید گردید.

با تورم سینوس‌های لنفاوی و تجمع سلول‌های غول‌آسای چند هسته‌ای دیده شد. مجموع این یافته‌ها به نفع یک عفونت انگلی گرانولوماتوز و شاید بالانتیدیازیس کولی همراه با تشکیل آبسه و درگیری کبد، طحال و پریتون بود. به دنبال گزارش پاتولوژی که مؤید تشخیصی بالانتیدیازیس بود، کلیه‌ی آنتی‌بیوتیک‌های بیمار قطع شد و بیمار تحت درمان با داکسی‌سیکلین قرار گرفت. پاسخ دراماتیک بیمار با گذشت ۴۸ ساعت از شروع درمان با داکسی‌سیکلین مشاهده شد. آنتی‌بیوتیک تجویزی به مدت ۲ هفته ادامه یافت. کلیه‌ی علائم بیمار به تدریج برطرف شد. بیمار طی یک سال پس از شروع درمان پیگیری شد در سی‌تی اسکن کنترل هیچ ضایعه‌ای در کبد و طحال وجود نداشت (شکل ۲) و نتایج آزمایشات مختل بیمار، طبیعی شد.



شکل ۲. سی‌تی اسکن شکم بیمار ۸ ماه بعد

در حال حاضر بیمار در شرایط سلامت کامل همراه با اعضای خانواده‌ی خود زندگی می‌کند.

نتیجه‌گیری

بالانتیدیازیس باید در مواردی که بیمار با علائم غیر

بحث

این بیماری در افراد سالم به طور معمول بدون

بیماران مشکوک به لنفوم جزء تشخیص‌های افتراقی در نظر گرفته شود.

اختصاصی نظیر تب، کاهش وزن، اسهال، بزرگی کبد، طحال و غدد لنفاوی مراجعه می‌کند و حتی در

References

1. Solaymani-Mohammadi S, Mobedi I, Rezaian M, Massoud J, Mohebbali M, Hooshyar H, et al. Helminth parasites of the wild boar, *Sus scrofa*, in Luristan province, western Iran and their public health significance. *J Helminthol* 2003; 77(3): 263-7.
2. Solaymani-Mohammadi S, Rezaian M, Hooshyar H, Mowlavi GR, Babaei Z, Anwar MA. Intestinal protozoa in wild boars (*Sus scrofa*) in western Iran. *J Wildl Dis* 2004; 40(4): 801-3.
3. McCarey AG. Balantidiasis in South Persia. *Br Med J* 1952; 1(4759): 629-31.
4. Ladas SD, Savva S, Frydas A, Kaloviduris A, Hatzioannou J, Raptis S. Invasive balantidiasis presented as chronic colitis and lung involvement. *Dig Dis Sci* 1989; 34(10): 1621-3.
5. Jalayer T, Kavianpor M, Alizadeh A, Faryd-Moayer H. A report of two cases of human balantidiasis in Bandar- Abbas and Bandar-Jask, Southern Iran. *Proceedings of the 3rd National Congress on Tropical Medicine and Infectious Diseases*; 1988 Oct 1-4; Isfahan, Iran; Isfahan University Press. p.61.
6. Sanati A, Sheiban F, Ghadirian S. Prevalence of balantidiasis in Iran. *Tehran Univ Med J* 1971; 29(5): 183-4.
7. Maleky F. Case report of *Balantidium coli* in human from south of Tehran, Iran. *Indian J Med Sci* 1998; 52(5): 201-2.
8. Cho HS, Shin SS, Park NY. Balantidiasis in the gastric lymph nodes of Barbary sheep (*Ammotragus lervia*): an incidental finding. *J Vet Sci* 2006; 7(2): 207-9.
9. Arean VM, Koppisch E. Balantidiasis; a review and report of cases. *Am J Pathol* 1956; 32(6): 1089-115.

Acute Fulminant Granulomatosis Infection in an Immunocompetent Person: Case Report

Mohsen Meidani MD¹, Mojtaba Rostami MD², Bahareh Jamali MD³, Golnaz Samadi MD⁴

Case Report

Abstract

Background: Balantidiasis is a disease can be manifested with acute clinical presentations which mimic lymphoma. In this article, we have been reported balantidiasis in a young immunocompetent person suspicious to lymphoma. This may be the first reported case of balantidiasis in an immunocompetent person in Iran.

Case Report: In an 18-years-old man, the disease was initiated with abdominal pain and weight loss. His abdominal pain was associated with fever, chills, dysentery and tenesmus. Bone marrow aspiration and biopsy was done with suspicion to lymphoma. There was not any presentation of malignancy in his aspiration and biopsy. With these findings, he became candidate for diagnostic laparotomy and biopsy of affected tissues. Balantidiasis was considered according to the pathologic report of parasitic granulomatosis infection and his dramatic response to doxycycline.

Conclusion: This case, and the same, previously reported cases, suggest that parasitic granulomatosis infection-like balantidiasis should be considered as other differential diagnosis particularly in patients with complaint of fever, hepatosplenomegaly, weight loss and lymphadenopathy.

Keywords: Balantidium coli, Parasitic granulomatosis infection, Lymphoma

Citation: Meidani M, Rostami M, Jamali B, Samadi G. **Acute Fulminant Granulomatosis Infection in an Immunocompetent Person: Case Report.** J Isfahan Med Sch 2013; 31(234): 1033-7

1- Assistant Professor, Department of Infectious Diseases and Tropical Medicine, School of Medicine AND Infectious Diseases and Tropical Medicine Research Center, Isfahan University of Medical Sciences, Isfahan, Iran

2- Associate Professor, Department of Infectious Diseases and Tropical Medicine, School of Medicine AND Infectious Diseases and Tropical Medicine Research Center, Isfahan University of Medical Sciences, Isfahan, Iran

3- Resident, Department of Internal Medicine, School of Medicine, Yasouj University of Medical Sciences, Yasouj, Iran

4- Resident, Department of Internal Medicine, School of Medicine, Isfahan University of Medical Sciences, Isfahan, Iran

Corresponding Author: Golnaz Samadi MD, Email: g-samadi1467@yahoo.com