

جابه‌جایی کامل احشاء و آپاندیسیت حاد

شیرین شهبازی*، دکتر بیتا باده‌نوش**، دکتر منصور مهرزاد***، شیوا سیه‌بازی****

* کارشناس ارشد مامایی، گروه مامایی، دانشکده‌ی پرستاری و مامایی، دانشگاه آزاد اسلامی، واحد ورامین پیشوا، تهران، ایران.

** متخصص زنان و مامایی، گروه زنان و مامایی، بیمارستان مفتح، دانشگاه علوم پزشکی شهید بهشتی، تهران، ایران.

*** متخصص داخلی، گروه جراحی، بیمارستان مفتح، دانشگاه علوم پزشکی شهید بهشتی، تهران، ایران.

**** دانشجوی کارشناسی ارشد مامایی، دانشگاه تربیت مدرس، تهران، ایران.

تاریخ دریافت: ۸۸/۶/۲۲

تاریخ پذیرش: ۸۸/۸/۹

چکیده

در بالغین جابه‌جایی احشاء اغلب در طی یک تصویر برداری در اورژانس‌های حاد جراحی تشخیص داده می‌شود. در این پژوهش یک مورد آپاندیسیت حاد در یک خانم، که از وجود این ناهنجاری خود بی‌اطلاع بود، گزارش می‌شود.

مقدمه:

بیمار دختر ۱۶ ساله‌ای بود که با شکایت درد شکمی شدید پذیرش شد. پس از معاینه‌ی بالینی، بیمار مبتلا به آپاندیسیت حاد تشخیص داده شد. در لاپاراتومی با شناسایی یک آپاندیس ملتهب در سمت چپ بدن، تشخیص آپاندیسیت تأیید و همچنین وجود ناهنجاری نادر جابه‌جایی احشاء مطرح گردید. مطالعات تصویر برداری بعدی تشخیص جابه‌جایی احشاء را تأیید کرد. بیمار با موفقیت آپاندکتومی را پشت سر گذاشت. علاوه بر این، بیمار یک کیست هموراژیک در تخمدان راست خود داشت که حین لاپاراتومی خارج گردید. بهبودی بعد از عمل بدون مشکل خاصی صورت گرفت. از آن جایی که گاهی بررسی‌های بالینی و مطالعات تصویر برداری در شناسایی جابه‌جایی احشاء با مشکل مواجه می‌شوند، لاپاراسکوپي یا لاپاراتومی در شناسایی و درمان اورژانس‌های جراحی حاد، به طور سریع و مؤثری، کمک کننده هستند.

گزارش مورد:

ناهنجاری‌های مادرزادی، جابه‌جایی کامل احشاء، آپاندیسیت، لاپاراتومی.

واژگان کلیدی:

۵: تعداد صفحات:

-: تعداد جدول‌ها:

۱: تعداد نمودارها:

۶: تعداد منابع:

شیرین شهبازی، کارشناس ارشد مامایی، گروه مامایی، دانشکده‌ی پرستاری مامایی، دانشگاه آزاد اسلامی، واحد ورامین پیشوا، تهران، ایران.

آدرس نویسنده مسؤول:

E-mail: shahbazishirin@yahoo.com

مقدمه

جابه‌جایی احشاء یک ناهنجاری مادرزادی است که در آن موقعیت احشای شکمی و سینه‌ای از چپ به راست و برعکس تغییر می‌کند (۱). این عارضه ممکن است تا زمان تصویر برداری در شرایط غیر مرتبط یا در طی اقدامات لازم برای یک جراحی اورژانس، تشخیص داده نشود. گاهی در بیماران مبتلا به این عارضه باید لاپاراسکوپی انجام شود؛ چرا که یافته‌های کلینیکی و تصویر برداری تشخیص واضحی را مطرح نمی‌کنند (۲).

معرفی مورد

خانم ۱۶ ساله‌ای با هوشیاری کامل با علایم شکم حاد به بخش اورژانس بیمارستان مفتوح وابسته به دانشگاه علوم پزشکی شهید بهشتی مراجعه کرد. در شرح حال، بیمار از ۱۰ روز پیش مبتلا به درد مبهمی در قسمت تحتانی راست شکم (ناحیه RLQ) شده بود که از ۲-۳ روز قبل استفراغ، بی‌اشتهایی و تهوع نیز به آن اضافه گردیده و از ۲۴ ساعت قبل درد شکمی‌اش تشدید شده بود. در معاینه‌ی انجام شده، توده‌ی مشکوکی در این ناحیه قابل لمس بود. فشار خون سیستولیک بیمار در هنگام پذیرش ۱۱۰ و فشار خون دیاستولیک وی ۸۰ میلی‌متر جیوه، درجه حرارت وی ۳۷ درجه سانتی‌گراد، نبض ۸۰ عدد در دقیقه و تنفس ۱۳ بار در دقیقه بود. در آزمایش خون بیمار، گلبول‌های سفید خون ۱۰۳۰۰، گلبول‌های قرمز خون ۴/۶۱، هماتوکریت ۳۸/۳، هموگلوبین ۱۲/۴، پلاکت ۲۳۰۰۰۰ و نوتروفیل ۸۵٪ بود. در گزارش آنالیز ادرار نیز، به جز گزارش گلوکز دو مثبت و باکتریوری مختصر، سایر موارد طبیعی بود. با توجه به بررسی‌های کلینیکی و آزمایشگاهی، مشکل بیمار آپاندیسیت حاد تشخیص داده شد. بنابراین

پس از دریافت آنتی‌بیوتیک و مایعات داخل وریدی، بیمار به اتاق عمل منتقل شد.

در لاپاراتومی پس از برداشتن کیست هموراژیک تخمدان راست، در حین جستجو برای بررسی آپاندیس، وجود آپاندیس در سمت چپ بیمار تشخیص داده شد. کبد و طحال بیمار نیز در سمت چپ و قلب وی در سمت راست بود که مطرح کننده‌ی ناهنجاری نادر جابه‌جایی احشاء بود. پس از انجام آپاندکتومی، رادیوگرافی قفسه‌ی سینه انجام شد که وجود دکستروکاردیا را تأیید کرد. بیمار از وجود ناهنجاری‌های خود بی‌اطلاع بود.

بحث

در صورتی که ارگان‌هایی مانند قلب و عروق بزرگ، کبد، حالب‌ها، مجرای صفراوی و طحال آرایش طبیعی خود را داشته باشند به آن Situs viscerum solitus گفته می‌شود. در حالی که تصویر آینه‌ای این آرایش به نام Situs viscerum inversus نامیده می‌شود (۳). در جابه‌جایی احشاء یک تصویر آینه‌ای از احشای شکمی و سینه‌ای نسبت به خط میانی دیده می‌شود. میزان شیوع این عارضه از ۱ در هر ۱۰۰۰۰ تا ۱ در هر ۵۰۰۰۰ نفر متغیر است (۴). وجود جابه‌جایی احشاء در یک خانواده به صورت تک‌گیر گزارش شده است و در این موارد به طور معمول قرابت نسبی وجود دارد. به همین دلیل یک ویژگی اتوزومال مغلوب را برای این بیماری در نظر می‌گیرند (۵).

جابه‌جایی احشاء به دو گروه عمده‌ی جابه‌جایی نسبی احشاء (Partial situs inversus) و جابه‌جایی کامل احشاء (Totalis situs inversus) تقسیم می‌شود. نوع نسبی با ناهنجاری‌های قلبی همراه است و بنابراین بیشتر

وجود یک آپاندیس دیلاته و بلند در سمت راست باشد. از آن جایی که گاهی مطالعات تصویر برداری و بالینی در شناسایی جابه‌جایی با مشکل مواجه می‌شوند، لاپاراسکوپی در شناسایی و درمان اورژانس‌های جراحی حاد، به طور سریع و مؤثری، کمک کننده است (۲).

نتیجه‌گیری

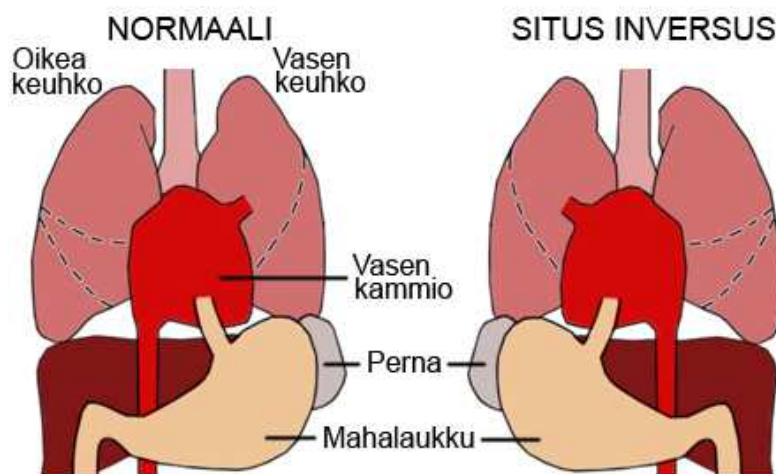
اگرچه جابه‌جایی احشاء ناهنجاری مادرزادی نادری است، پزشکان باید همواره وقوع احتمالی آن را مد نظر داشته باشند. در موارد شک به چنین حالتی، انجام یک معاینه‌ی کامل و جامع به منظور آسان‌تر شدن جراحی‌های پیچیده و جلوگیری از حوادث ناگوار الزامی است.

تشکر و قدردانی

نویسندگان مقاله از کلیه‌ی پرسنل محترم بخش زنان و زایمان، بخش اورژانس، بخش جراحی، اتاق عمل و بایگانی بیمارستان شهید مفتح تشکر و قدردانی می‌نمایند.

در طی دوران کودکی مشخص می‌شود. نوع کامل آن با ناهنجاری همراه نیست، اغلب بدون علامت است و به طور معمول در طی بررسی اختلالات همزمان، معاینه بالینی معمول یا رادیوگرافی، تشخیص داده می‌شود. چندین سندرم مانند Kartagener's در انسان توصیف شده‌اند که علاوه بر جابه‌جایی احشاء، مسؤول سینوزیت مزمن، برونشکتازی و نازایی مردانه نیز هستند (۶).

وجود تظاهرات مشترک در تعدادی از ناهنجاری‌های احشایی و وجود بیماری‌های اکتسابی حاد ممکن است یافته‌های تصویر برداری را مبهم کند. تشخیص فرایندهای حاد در این بیماران به علت آناتومی تغییر یافته با مشکل مواجه می‌شود. تشخیص افتراقی در جابه‌جایی‌های احشاء ممکن است به علت موقعیت اورژانس آسان نباشد و اغلب به علت یکسان بودن نشانه‌های فیزیکی در تشخیص آن تأخیر ایجاد شود. درد ناشی از التهاب آپاندیسی که در سمت چپ قرار دارد، ممکن است در ۵۰ درصد بیماران مبتلا به جابه‌جایی احشاء در فاشیای ایلیاک راست دیده شود. همچنین درد و تندرns در فاشیای ایلیاک چپ می‌تواند به علت



شکل ۱. تصویر سمت راست مورد جابه‌جایی احشاء و تصویر سمت چپ حالت طبیعی را نشان می‌دهد.

References

1. Tubbs RS, Wellons JC, III, Salter G, Blount JP, Oakes WJ. Intracranial anatomic asymmetry in situs inversus totalis. *Anat Embryol (Berl)* 2003; 206(3): 199-202.
2. Golash V. Laparoscopic management of acute appendicitis in situs inversus. *J Min Access Surg* 2006; 2(4): 220-1.
3. Cacciaguerra S, Gioviale M, Di Benedetto A. The importance of detailed diagnostic assessment in a case of partial situs inversus. *Pediatr Surg Int* 1998; 13(7): 531-2.
4. Tubbs RS, Wellons JC, III, Oakes WJ. Split cord malformation and situs inversus totalis: case report and review of the literature. *Childs Nerv Syst* 2004; 20(2): 131-4.
5. Sugawara Y, Makuuchi M, Takayama T, Yoshino H, Mizuta K, Kawarasaki H. Liver transplantation from situs inversus to situs inversus. *Liver transplantation* 2001; 7(9): 829-30.
6. Douard R, Chevallier JM, Loric S, Cugnenc PH, Delmas V. Total situs inversus: a genetic material bank as a new tool for anatomical research. *Surg Radiol Anat* 2003; 25(3-4): 173-4.

Received: 2009.9.13
Accepted: 2009.10.31

Acute Appendicitis and Situs Inversus Totalis

Shirin Shahbazi MSc^{*}, Bita Badehnush MD^{**},
Mansour Mehrzad MD^{***}, Shiva Siahbazi^{****}

^{*} MSc, Department of Midwifery, School of Nursing and Midwifery, Pishva Varamin Branch, Islamic Azad University, Tehran, Iran.

^{**} Gynecologist, Department of Obstetrics and Gynecology, Shahid Mofateh Hospital, Shahid Beheshti University of Medical Sciences, Tehran, Iran.

^{***} Internist, Department of Surgery, Shahid Mofateh Hospital, Shahid Beheshti University of Medical Sciences, Tehran, Iran.

^{****} MSc Student of Midwifery, Tarbiyat Moddares University, Tehran, Iran.

Background:	Abstract Situs inversus is often detected incidentally in adults during imaging for an acute surgical emergency. We present a case of acute appendicitis in an adult who was previously unaware about his situs anomaly. A laparoscopic approach is helpful to deal with this condition.
Case Report:	A 16-year-old girl was admitted with history of acute abdominal pain. Clinically, she was diagnosed as acute appendicitis without any localized peritonitis. Subsequent imaging studies and laparotomy confirmed the diagnosis of situs inversus and acute left-sided appendicitis. She successfully underwent laparotomic appendectomy. Her postoperative recovery was uneventful. Moreover, the patient had large and hemorrhagic cysts in every two ovaries that excised during the operation. Technically, more challenging because of the reverse laparoscopic view of the anatomy, the laparoscopic diagnosis and management of acute appendicitis is indicated in situs inversus.
Key words:	Congenital Anomaly, Situs inversus totalis, Appendicitis, Laparotomy.
Page count:	5
Tables:	-
Figures:	1
References:	6
Address of Correspondence:	Shirin Shahbazi, MSc, Department of Midwifery, School of Nursing and Midwifery, Pishva Varamin Branch, Islamic Azad University, Tehran, Iran. E-mail: shahbazishirin@yahoo.com