

بررسی وجود سوراخ کاروتیکوکلنویید در مجموعه‌های موجود در بخش علوم تشریح و بیولوژی مولکولی دانشگاه علوم پزشکی اصفهان

مسعود قربانی^۱، دکتر غلامرضا دشتی^۲، زینب کریمی^۳، محمدمهدی میرحسینی^۳، دکتر رحیم گل محمدی^۴

چکیده

مقدمه: با اتصال زواید کلنویید قدامی، میانی و خلفی، قسمت دیستال شیار کاروتیکوکلنویید به یک کانال استخوانی به نام سوراخ کاروتیکوکلنویید تبدیل می‌شود که شریان کاروتید داخلی از آن عبور می‌کند. این سوراخ همچنین ممکن است از استخوانی شدن لیگامان کاروتیکوکلنویید یا چین سخت شامه که بین زواید کلنویید قدامی و میانی و گاهی زایدی خلفی استخوان اسفنویید گسترش یافته است، ایجاد شود. وجود رباط کاروتیکوکلنویید استخوانی شده سبب ایجاد مشکل حین جراحی زایدی کلنویید قدامی می‌شود و خطر ایسکمی و اختلالات نورولوژیکی را افزایش می‌دهد. هدف از این مطالعه، بررسی فراوانی سوراخ کاروتیکوکلنویید در مجموعه‌های موجود در بخش تشریح دانشگاه علوم پزشکی اصفهان بود.

روش‌ها: ۱۵ مجموعه‌ی موجود در بخش آناتومی دانشگاه علوم پزشکی اصفهان که سقف کاسه‌ی سری آن‌ها برداشته شده بود، مورد مطالعه قرار گرفتند. طول رباط کاروتیکوکلنویید و نوع سوراخ، با کولیس اندازه‌گیری شد. داده‌های به دست آمده با آزمون Mann-Whitney آنالیز شد.

یافته‌ها: در مجموعه‌های بررسی شده فراوانی سوراخ کاروتیکوکلنویید ناکامل نسبت به دو شکل دیگر سوراخ، بیشتر بود. ۲ سوراخ کامل و ۴ سوراخ سالم کاروتیکوکلنویید نیز مشاهده گردید.

نتیجه‌گیری: از این مطالعه می‌توان نتیجه گرفت که استخوانی شدن رباط کاروتیکوکلنویید فراوانی به نسبت بالایی دارد و جراحان اعصاب باید بانک اطلاعاتی جامع و کاملی از میزان فراوانی و اهمیت سوراخ کاروتیکوکلنویید داشته باشند.

واژگان کلیدی: سوراخ کاروتیکوکلنویید، استخوانی شدن، اسفنویید، منطقه‌ی زین ترکی، جمجمه

مقدمه

رباط‌ها در جمجمه قسمت‌های مختلف را به یکدیگر وصل می‌کنند. استخوانی شدن این رباط‌ها سبب تحت فشار قرار گرفتن ساختارها و عناصر مجاور آن‌ها می‌شود که خود عاملی برای ایجاد عوارض و تخریب این ساختارها می‌گردد. حتی در حین جراحی هم این فشارها می‌تواند به ساختارهای مجاور آسیب برساند. از سوراخ کاروتیکوکلنویید قسمت کلنوییدال شریان کاروتید داخلی (ICA یا Internal carotid artery) عبور می‌کند (۱-۲). زایدی کلنویید قدامی که ریشه‌ی

سوراخ کاروتیکوکلنویید که اولین بار به وسیله‌ی Henle در سال ۱۸۵۵ شرح داده شد، یک پل استخوانی است که گاهی در اثر استخوانی شدن رباط کاروتیکوکلنویید (CCL یا Caroticoclinoid ligament) بین رأس زایدی کلنویید قدامی و میانی می‌باشد و قسمت انتهایی شیار کاروتید را به سوراخ تبدیل می‌کند. این سوراخ ممکن است در اثر گسترش چین دورال بین زایدی کلنویید قدامی و میانی نیز ایجاد گردد (۱).

^۱ دانشجوی دکتری، گروه مهندسی بافت، دانشکده‌ی فناوری‌های نوین، دانشگاه علوم پزشکی تهران، تهران، ایران

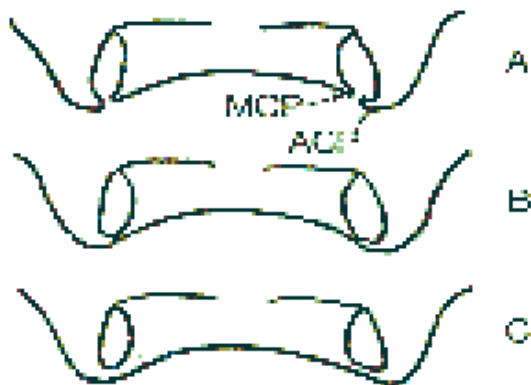
^۲ دانشیار، گروه علوم تشریحی و بیولوژی مولکولی، دانشکده‌ی پزشکی، دانشگاه علوم پزشکی اصفهان، اصفهان، ایران

^۳ دانشجوی پزشکی، دانشکده‌ی پزشکی و کمیته‌ی تحقیقات دانشجویی، دانشگاه علوم پزشکی اصفهان، اصفهان، ایران

^۴ استادیار، گروه علوم تشریحی، دانشکده‌ی پزشکی، دانشگاه علوم پزشکی سبزوار، سبزوار، ایران

نویسنده‌ی مسؤول: دکتر غلامرضا دشتی

به یکدیگر وصل می‌کند به طور کامل استخوانی می‌شود. در نوع سالم (Contact type)، رباط کاروتیکوکلنوییدی که بین زواید کاروتیکوکلنویید قدامی و میانی را به یکدیگر وصل می‌کند، استخوانی نمی‌شود و در نوع ناکامل (Incomplete type)، نیمی از این رباط استخوانی می‌شود و یک سوراخ ناکامل ایجاد می‌شود (شکل ۱) (۱۲).



شکل ۱. تقسیم‌بندی انواع سوراخ کاروتیکوکلنویید.

A: نوع ناکامل، B: نوع سالم و C: نوع کامل.

MCP (Middle clinoid process): زایده‌ی کلنویید میانی

ACP (Anterior clinoid process): زایده‌ی کلنویید قدامی

با توجه به اهمیت رباط کاروتیکوکلنویید و اهمیت بالای آن در جراحی‌های منطقه‌ی سلار و به این دلیل که بیش از یک دهه است که هیچ مطالعه‌ای در خصوص این رباط و استخوانی شدن آن گزارش نشده است، هدف این مطالعه، تعیین آناتومی ناحیه‌ی کلنوییدال و سوراخ کاروتیکوکلنویید در جمجمه‌های موجود در دانشگاه علوم پزشکی اصفهان بود.

روش‌ها

در این مطالعه ۱۵ جمجمه‌ی موجود در بخش آناتومی دانشکده‌ی پزشکی دانشگاه علوم پزشکی اصفهان

بال کوچک اسفنویید می‌باشد، قسمتی از سقف سینوس کاورنوس را تشکیل می‌دهد (۳). شریان کاروتید داخلی از قسمت قدامی فوقانی سینوس کاورنوس در سمت داخل زایده‌ی کلنویید قدامی خارج می‌شود و سقف سینوس کاورنوس را سوراخ می‌کند (۴-۵). برداشتن زایده‌ی کلنویید قدامی صورتی که لیگامان کاروتیکوکلنویید کلسیفیه شده باشد، ممکن است به شریان کاروتید داخلی و عصب اپتیک آسیب برساند (۴). بنابراین در جراحی‌های منطقه‌ی سلار (Sellar) آسیب به لیگامان سبب آسیب به اعصاب و شریان‌ها می‌شود. گزارش‌ها نشان داده است که پل‌های سلار در غضروف‌ها در مراحل اولیه تکامل کم می‌باشد و میزان استخوانی شدن نیز در دوران کودکی کم است (۴)؛ هر چند گزارش‌ها نشان داده است که میزان استخوانی شدن با سن، جنس و نژاد ارتباطی ندارد (۶-۷).

ارتباط نزدیکی که بین سینوس کاورنوس و زایده‌ی کلنویید است در جراحی‌های منطقه‌ی سلار اهمیت زیادی دارد (۴). استخوانی شدن CCL سبب تحت فشار قرار گرفتن ICA می‌شود که خود عاملی برای بروز ایسکمی و عوارض در مغز است (۸). در جراحی‌های منطقه‌ی سلار برای دسترسی به تومور یا آنوریسم‌های این منطقه، زواید کلنویید قدامی و Optic strut باید برداشته شوند (۹-۱۰). Optic strut یک ستون استخوانی کوچک است که تنه و بال کوچک اسفنویید را به یکدیگر وصل می‌کند (۳).

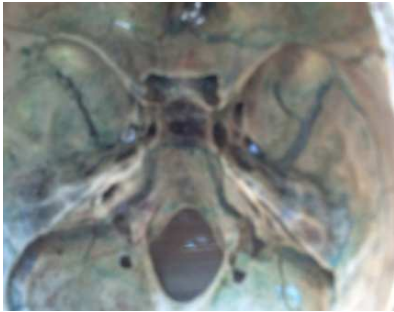Keys سوراخ‌های کاروتیکوکلنویید را به ۳ شکل

کامل، ناکامل و سالم تقسیم‌بندی می‌کند (۱۱).

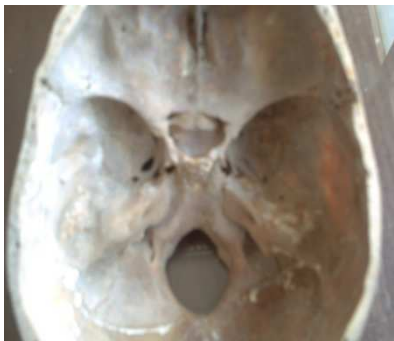در شکل کامل (Complete type)، رباط

کاروتیکوکلنویید که زایده‌ی کلنویید قدامی و میانی را

در ۲ جمجمه سوراخ کاروتیکوکلنویید کامل (Complete) (شکل ۴) به صورت دو طرفه و در ۱ جمجمه به صورت یک طرفه مشاهده شد.



شکل ۳. سوراخ کاروتیکوکلنویید نوع سالم



شکل ۴. سوراخ کاروتیکوکلنویید نوع کامل

میانگین اندازه‌ی عرضی سوراخ کاروتیکوکلنویید در ۱۲ جمجمه ۵/۵۴ میلی‌متر بود. در سوراخ‌های کاروتیکوکلنویید ناکامل میانگین فاصله بین زائده‌های کلنویید قدامی و میانی ۷/۹۴ میلی‌متر اندازه‌گیری شد. میانگین طول زواید کلنویید قدامی در سوراخ کاروتیکوکلنویید ناکامل ۱۱/۳۳ میلی‌متر و در سوراخ کاروتیکوکلنویید سالم ۹/۸۰ میلی‌متر بود.

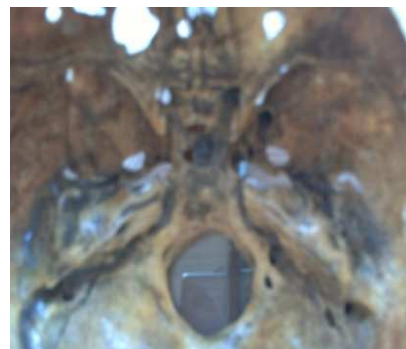
بحث

سوراخ کاروتیکوکلنویید در اثر استخوانی شدن رباط کاروتیکوکلنویید که بین زائده‌ی کلنویید قدامی

مورد بررسی قرار گرفت. قاعده‌ی جمجمه‌ها با برداشتن سقف کاسه‌ی سر مطالعه گردید (شکل ۲). طول لیگامان کاروتیکوکلنویید، فاصله‌ی زائده‌ی کلنویید قدامی تا زائده‌ی کلنویید میانی، فاصله‌ی زائده‌ی کلنویید قدامی تا زائده‌ی کلنویید خلفی و دیامتر سوراخ کاروتیکوکلنویید در سمت چپ و راست با کولیس (ساخت LTF ایتالیا) اندازه‌گیری گردید و سوراخ‌های کاروتیکوکلنویید بر اساس تقسیم‌بندی Keyes تقسیم‌بندی شد؛ در نهایت داده‌های به دست آمده توسط نرم‌افزار SPSS نسخه‌ی ۱۶ (version 16, SPSS Inc., Chicago, IL) و آزمون Mann-Whitney آنالیز گردید.

یافته‌ها

از ۱۵ جمجمه‌ی موجود، سوراخ کاروتیکوکلنویید ناکامل (Incomplete) در ۹ جمجمه به صورت دو طرفه و در ۱ جمجمه به صورت یک طرفه مشاهده گردید (شکل ۲). این سوراخ بیشتر در سمت راست بود.



شکل ۲. سوراخ کاروتیکوکلنویید نوع ناکامل

سوراخ کاروتیکوکلنویید سالم (Intact) (شکل ۳) در ۴ جمجمه به صورت دو طرفه و در ۱ جمجمه به صورت یک طرفه مشاهده گردید. این سوراخ نیز بیشتر در سمت راست بود.

که استخوانی شدن CCL و برداشتن ACP می تواند به ICA و عصب اپتیک آسیب بزند (۴).

در مطالعه‌ی حاضر استخوانی شدن کامل رباط کاروتیکوکلنویید و ایجاد سوراخ کاروتیکوکلنویید کامل در ۲ نمونه به صورت دو طرفه و در یک نمونه به صورت یک طرفه (در سمت چپ) مشاهده شد. Camp این مورد را در ۵ درصد نمونه‌ها (۱۴)، Muller در ۷ درصد نمونه‌های مشاهده شده با اشعه‌ی ایکس (۱۵)، Platzner در ۵/۹ درصد (۱۶)، Inoue و همکاران در ۴ درصد (۸)، Keyes در ۸/۶ درصد (۱۱)، Ozdogmus و همکاران در ۱۲ درصد (۱۳) و Erturk و همکاران در ۳۵/۶ درصد نمونه‌های خود (۱۷) مشاهده نمودند.

فراوانی سوراخ کاروتیکوکلنویید به وسیله‌ی محققین متعددی در جمعیت‌های مختلف مورد بررسی قرار گرفته است که نتایج آن‌ها در جدول ۱ نشان داده شده است. در این مطالعه فراوانی سوراخ کاروتیکوکلنویید کامل، ناکامل و سالم به ترتیب ۲۰، ۳۰ و ۵۰ درصد بود.

(Anterior clenoid process یا ACP) و میانی (Middle clinoid process یا MCP) کشیده شده است، ایجاد می‌شود. این لیگامان در جراحی‌های منطقه‌ی سلار اهمیت زیادی دارد (۱۱). با این هم در کتاب‌های آناتومی زیاد مورد توجه قرار نگرفته است. مطالعه‌ی حاضر در جمجمه‌هایی که کرانیوم آن‌ها برداشته شده بود انجام گرفت. استخوانی شدن لیگامان کاروتیکوکلنویید که وابسته به سن و جنس نیست و در نوزادان و کودکان نیز دیده شده است (۷-۶)، سبب تحت فشار قرار گرفتن شریان کاروتید داخلی که در سمت داخل لیگامان یا درون سینوس کاورنوس است می‌شود. این مسأله سبب ایجاد عوارض عروقی و ایسکمی در بافت‌های مغزی می‌گردد و پل سلای ایجاد شده نیز سبب اختلالات نورولوژیکی می‌شود (۴).

در جراحی‌های ناحیه‌ای برای دسترسی به تومورها یا آنوریسم‌های ICA، عصب تری‌جیمینال، سرطان‌ها و تومورها، زائده‌ی کلنویید قدامی باید به صورت کامل یا ناقص برداشته شود (۱۱). مطالعات نشان داده است

جدول ۱. فراوانی سوراخ کاروتیکوکلنویید و استخوانی شدن پل ایترکلنویید در مطالعات مختلف

سوراخ کاروتیکوکلنویید			Interclinoid osseous bridge (درصد) تعداد	حجم نمونه	نویسندگان
یک طرفه (درصد) تعداد	دو طرفه (درصد) تعداد	جمع (درصد) تعداد			
*۱۵/۷	*۱/۴	*۱۷/۱	-	۷۳	Lee و همکاران (۳)
۱۱ (۲۲)	۷ (۱۴)	۱۸ (۳۶)	۳ (۴)	۵۰	Inoue و همکاران (۸)
-	-	*۲۷/۴۶	*۸/۶۸	۲۱۸۷	Keyes (۱۱)
۴۱ (۲۳/۹۸)	۲۰ (۱۱/۶۹)	۶۱ (۳۵/۶۷)	۱۴ (۸/۱۸)	۱۷۱	Erturk و همکاران (۱۷)
۶ (۲/۲)	۱۱ (۴/۵)	۱۷ (۶/۲۷)	۹ (۳/۰۴)	۲۷۰	Azeredo و همکاران (۱۸)
۳ (۶)	-	۳ (۶)	۱ (۲)	۵۰	Cireli و همکاران (۱۹)
۶ (۶/۸۲)	۷ (۷/۹۵)	۱۳ (۱۴/۷۷)	۴ (۴/۵۴)	۸۸	Deda و همکاران (۲۰)
۱۶ (۸/۰۸)	۱۱ (۵/۵۵)	۲۷ (۱۳/۶۳)	۲ (۱/۰۱)	۱۹۸	Gurun و همکاران (۲۱)
۶۶ (۱۳/۰۲)	۳۸ (۷/۵)	۱۰۴ (۲۰/۵۱)	۲۱ (۴/۴۱)	۵۰۷	Turkish population*

*درصد میانگین نتایج فراوانی سوراخ کاروتیکوکلنویید در جمعیت ترک‌ها (۲۱-۱۹، ۱۷)

کاروتیکوکلنویید به سه فرم کامل، ناکامل و سالم متغیر می‌باشد؛ چرا که، چند نمونه‌ای که در دانشکده‌ی پزشکی اصفهان موجود بود چند مورد فرم کامل سوراخ مشاهده گردید، بنابراین این درصد در حجم زیاد نمونه، یک عامل خطر محسوب می‌شود که می‌تواند در جراحی‌های منطقه‌ی سالار، اختلالات عروقی و عصبی ایجاد نماید.

این مطالعه دانش آناتومیکی و مورفومتریکی از منطقه‌ی کلنوییدال را در یک نمونه از جمجمه‌های ایرانی ارائه می‌دهد که می‌تواند برای جراحان مغز و اعصاب و رادیولوژیست‌ها در تشخیص ضایعات و موفقیت‌آمیز بودن جراحی و کاهش خطرات احتمالی حین جراحی کمک قابل توجهی بنماید.

لازم است این بررسی در نمونه‌های بیشتری از جمجمه‌های موجود در نقاط مختلف ایران صورت گیرد و حتی لازم است این مطالعات در اجساد تازه نیز صورت گیرد و شریان کاروتید داخلی و اعصاب مجاور CCL نیز مورد بررسی قرار گیرند.

تشکر و قدردانی

این مطالعه با هزینه‌ی شخصی نویسندگان مقاله انجام گرفته است. در پایان از زحمات و همکاری آقای مسعود جهانی، مسؤول سالن مولاژ دانشکده‌ی پزشکی اصفهان کمال تشکر و قدردانی را داریم.

فراوانی سوراخ کاروتیکوکلنویید کامل و ناکامل در زنان و مردان ژاپنی به ترتیب ۳/۹ و ۶ درصد، در اسکیموهای آلاسکا ۱۷ درصد (۱۲)، در کره‌ای‌ها ۱۵/۷ درصد (۳)، در ساردنی‌های ایتالیا ۲۳/۴ درصد، در Caucasian‌های آمریکا ۳۴/۸ درصد (۱۱)، در آلمانی‌ها ۱۴ درصد است. Erturk و همکاران شیوع آن را ۳۵/۶ درصد گزارش کرده‌اند (۱۷).

فراوانی سوراخ کاروتیکوکلنویید کامل در کره‌ای‌ها در سمت راست ۹/۲ درصد و در سمت چپ ۵/۵ درصد است (۳). در آمریکایی‌ها کانال‌های کاروتیکوکلنویید دو طرفه غالب بود و کانال‌های یک طرفه بیشتر در سمت چپ بود (۱۱). Erturk و همکاران فراوانی نوع سالم را بیشتر در سمت چپ گزارش کردند و اختلافی در سوراخ کاروتیکوکلنویید کامل و ناکامل مشاهده نکردند (۱۷).

در مطالعه‌ی ما سوراخ کاروتیکوکلنویید کامل در ۲۰ درصد موارد دو طرفه و ۱۰ درصد موارد یک طرفه و در سمت چپ، سوراخ کاروتیکوکلنویید ناکامل در ۵۵ درصد موارد به صورت دو طرفه و در ۲۰ درصد موارد یک طرفه در سمت راست و چپ و سوراخ کاروتیکوکلنویید سالم در ۳۵ درصد موارد دو طرفه و در ۱۰ درصد موارد یک طرفه در سمت راست مشاهده شد.

نتیجه‌گیری

این مطالعه نشان داد که فراوانی سوراخ

References

1. Williams PL, Warwick R, Dyson M, Bannister L. Gray's anatomy. 37th ed. Edinburgh, Scotland: Churchill Livingstone; 1989. P. 362-4, 373-7.
2. Donald PJ. Surgery of the skull base. Philadelphia, PA: Lippincott-Raven; 1998. P. 19-27.
3. Lee HY, Chung IH, Choi BY, Lee KS. Anterior clinoid process and optic strut in Koreans. Yonsei Med J 1997; 38(3): 151-4.
4. Lang J. Skull base and related structures. Stuttgart, Germany: Schattauer Verlag; 2001. p. 172-4, 177.
5. Standring S. Gray's anatomy. 4th ed. Edinburgh, Scotland: Churchill Livingstone; 1995. p. 569-70, 588.

6. Hochstetter F. Über die Taenia interclinoidea, die Commissura alicochlearis und die Cartilago supracochlearis des menschlichen Primordiakraniums. Gegenbaurs Morph Jb 1940; 84: 220-43.
7. Kier EL. Embryology of the normal optic canal and its anomalies. An anatomic and roentgenographic study. Invest Radiol 1966; 1(5): 346-62.
8. Inoue T, Rhoton AL, Jr., Theele D, Barry ME. Surgical approaches to the cavernous sinus: a microsurgical study. Neurosurgery 1990; 26(6): 903-32.
9. Dolenc VV, Cregar T, Ferluga M, Morina A. Treatment of tumors invading the cavernous sinus. In: Dolenc VV, Rogers L, editors. Cavernous Sinus. New York, NY: Springer Wien; 2009. p. 337-91.
10. Parkinson D. Optic strut: Posterior root of sphenoid. Clin Anat 1989; 2(2): 87-92.
11. Keyes JEL. Observations on four thousand optic foramina in human skulls of known origin. Arch Ophthalmol 1935; 13(4): 538-68
12. Dodo Y, Ishida H: Incidences of nonmetric cranial variants in several population samples from East Asia and North America. J Anthrop Soc Nippon 1987; 95(2): 161-177.
13. Ozdogmus O, Saka E, Tulay C, Gurdal E, Uzun I, Cavdar S. The anatomy of the carotico-clinoid foramen and its relation with the internal carotid artery. Surg Radiol Anat 2003; 25(3-4): 241-6.
14. Camp JD. Roentgenologic observations concerning erosion of the sella turcica. Radiology 1949; 53(5): 666-74, illust.
15. Muller F. Sella turcica bridge and its importance for the eye. Klin Monbl Augenheilkd Augenarztl Fortbild 1952; 120(3): 298-302. [In Undetermined Language].
16. Platzer W. Anatomy of taenia interclinoidea and its relation to the internal carotid artery. Fortschr Geb Rontgenstr Nuklearmed 1957; 87(5): 613-6. [In German].
17. Erturk M, Kayalioglu G, Govsa F. Anatomy of the clinoidal region with special emphasis on the caroticoclinoid foramen and interclinoid osseous bridge in a recent Turkish population. Neurosurg Rev 2004; 27(1): 22-6.
18. Azeredo RA, Liberti EA, Watanabe IS. Anatomical variations of the clinoid process of the human sphenoid bone. Arq Cent Estud Curso Odontol 1988; 25-26(1-2): 9-11. [In Portuguese].
19. Cireli E, Ustun EE, Yurtseven M, Pala S. Fossa sella turcica varyasyonlarının değerlendirilmesi I: Morfolojik ve antropolojik kriterlere göre. Ege Tıp Dergisi 1990; 29: 364-7.
20. Deda H, Tekdemir I, Arinci K, Gokalp HZ. Sinus cavernosus mikroanatomisi, kemik yapılar ve varyasyonları. Ankara Tıp Mecmuası 1992; 45: 477-86.
21. Gurun R, Magden O, Ertem AD. Foramen corticoclinoidum. Cerrahpasa Tıp Dergisi 1994; 25: 685-91.

The Existence of Caroticoclinoid Foramen in Skulls Available at the Department of Anatomy and Molecular Biology of Isfahan University of Medical Sciences, Iran

Masood Ghorbani MSc¹, Gholam Reza Dashti PhD², Zainab Karimi³,
Mohammad Mehdi Mirhosseini³, Rahim Golmohammadi PhD⁴

Abstract

Background: United anterior, middle, and posterior clinoid processes convert the distal end of the carotid sulcus into an ostium called the caroticoclinoid foramen (CCF). The internal carotid artery (ICA) traverses through the CCF. The CCF can be the result of ossification of the caroticoclinoid ligament (CCL) or a dural fold extending between the anterior and middle or occasionally posterior clinoid processes of the sphenoid bone. The presence of the bony CCF makes the removal of the anterior clinoid process more difficult and increases the risks and chances of ischemic and neurological disorders. The aim of this study was to survey the prevalence of CCF in skulls available at the Department of Anatomy of Isfahan University of Medical Sciences (Isfahan, Iran).

Methods: Overall, 15 dry skulls with removed calvaria were studied. The length and type of CCF were measured using a caliper. The obtained data was statistically analyzed using Mann-Whitney U test.

Findings: Incomplete CCF was the most prevalent type. Two skulls with complete CCF were found. In addition, four skulls had healthy CCF.

Conclusion: It can be concluded that the ossification of CCL is common. Therefore, neurosurgeons should be provided with a comprehensive database about its incidence and the prevalence of its significant complications.

Keywords: Caroticoclinoid foramen, Ossification, Sphenoid, Sella-turcica, Dry skull

¹ PhD Student, Department of Tissue Engineering, School of New Technologies, Tehran University of Medical Sciences, Tehran, Iran

² Associate Professor, Department of Anatomical Sciences and Molecular Biology, School of Medicine, Isfahan University of Medical Sciences, Isfahan, Iran

³ Student of Medicine, School of Medicine AND Student Research Committee, Isfahan University of Medical Sciences, Isfahan, Iran

⁴ Assistant Professor, Department of Anatomical Sciences, School of Medicine, Sabzevar University of Medical Sciences, Sabzevar, Iran

Corresponding Author: Gholam Reza Dashti PhD, Email: dashti@med.mui.ac.ir