

بررسی عیوب انکساری قبل و بعد از عمل Cross-linking در بیماران دچار کراتوکونوس

دکتر حسن رزمجو^۱، دکتر حسین عطارزاده^۲، محمد رسلان^۳، مصطفی قره‌باش^۳

مقاله پژوهشی

چکیده

مقدمه: قوز قرنیه (کراتوکونوس) بیماری پیشرونده‌ای است که به طور معمول در سنین نوجوانی یا اوایل دهه‌ی ۲۰ زندگی بروز می‌کند. در این بیماری قرنیه نازک می‌شود و شکل آن تغییر می‌کند. کراتوکونوس ممکن است در یک یا هر دو چشم رخ دهد ولی در ۹۰ درصد موارد در هر دو چشم دیده می‌شود. امروزه روش جدیدی در درمان جراحی کراتوکونوس عرضه شده که Cross-linking نام دارد. این روش سریع و به نسبت بدون درد است و تاکنون نتایج خوبی داشته است. این مطالعه با هدف بررسی نتایج عمل Cross-linking جهت اصلاح عیوب انکساری در بیماران مبتلا به کراتوکونوس انجام شد.

روش‌ها: این مطالعه یک کارآزمایی بالینی بود که از سال ۱۳۸۹ تا ۱۳۹۱ در مرکز آموزشی درمانی فیض اصفهان به انجام رسید. جامعه‌ی آماری مورد مطالعه بیماران مبتلا به کراتوکونوس بودند که تحت عمل Cross-linking قرار گرفته بودند. بیماران مورد مطالعه ابتدا تحت معاینه‌ی معمول چشم‌پزشکی قرار گرفتند و حدت بینایی و میزان عیوب انکساری آن‌ها تعیین شد. سپس بیمارانی که چشم آن‌ها درجه‌ی اسفر و سیلندر بیش از ۲ دیوپتر داشت و مایل به شرکت در مطالعه بودند، تحت عمل Cross-linking قرار گرفتند. بیماران پس از انجام عمل، به طور مجدد تحت معاینه قرار گرفتند و حدت بینایی و میزان عیوب انکساری در آنان تعیین شد. داده‌های جمع‌آوری شده قبل و بعد از مطالعه وارد رایانه شد و به وسیله‌ی نرم‌افزار SPSS نسخه‌ی ۲۰ مورد تجزیه و تحلیل قرار گرفت.

یافته‌ها: در این مطالعه ۱۰۰ بیمار مبتلا به کراتوکونوس بررسی شدند. میانگین حدت بینایی بیماران در قبل و بعد از عمل به ترتیب $۲/۲ \pm ۲/۶۶$ - و $۴/۷ \pm ۲/۸۵$ - بود ($P = ۰/۶۵$). حدت بینایی در ۲۹ نفر بدون تغییر، در ۴۳ نفر کاهش و در ۲۸ نفر افزایش پیدا کرده بود. انجام آزمون χ^2 بر روی داده‌های مذکور نشان داد که تغییرات حدت بینایی در مردان و زنان، اختلاف معنی‌دار نداشت ($P = ۰/۵۹$).

نتیجه‌گیری: عمل Cross-linking تأثیر قابل قبولی در اصلاح عیوب انکساری چشم در بیماران مبتلا به کراتوکونوس نداشت و با توجه به این که این عمل، یک تکنیک جدید در اصلاح عارضه‌ی کراتوکونوس می‌باشد، لازم است تحقیقات بیشتری در مورد آن انجام شود تا بتوان در مورد تأثیر آن در اصلاح عیوب انکساری قضاوت نمود.

واژگان کلیدی: قوز قرنیه، حدت بینایی، Cross-linking

ارجاع: رزمجو حسن، عطارزاده حسین، رسلان محمد، قره‌باش مصطفی. بررسی عیوب انکساری قبل و بعد از عمل Cross-linking در

بیماران دچار کراتوکونوس. مجله دانشکده پزشکی اصفهان ۱۳۹۲؛ ۳۱ (۲۲۳): ۱۵-۹

* این مقاله حاصل پایان‌نامه‌ی دوره‌ی دکترای مرفه‌ای در دانشگاه علوم پزشکی اصفهان است.

۱- استاد، گروه چشم‌پزشکی، دانشکده‌ی پزشکی، دانشگاه علوم پزشکی اصفهان، اصفهان، ایران

۲- دانشیار، گروه چشم‌پزشکی، دانشکده‌ی پزشکی، دانشگاه علوم پزشکی اصفهان، اصفهان، ایران

۳- دانشجوی پزشکی، دانشکده‌ی پزشکی و کمیته‌ی تحقیقات دانشجویی، دانشگاه علوم پزشکی اصفهان، اصفهان، ایران

مقدمه

قرنیه به طور طبیعی شکلی گرد یا کروی دارد، ولی در قوز قرنیه (کراتوکونوس)، قرنیه برآمده و مخروطی شکل می‌شود. این مسأله بر روی انکسار نور هنگام ورود به چشم تأثیر می‌گذارد و سبب کاهش وضوح بینایی می‌گردد. این بیماری در سنین نوجوانی بروز می‌کند و کم‌کم پیشرفت می‌نماید. در اکثریت موارد درگیری چشمی دو طرفه است (۱-۲). قوز قرنیه یا کراتوکونوس، نازک شدن غیر عادی و پیشرونده‌ی دو طرفه ولی غیر قرینه در قسمت مرکزی قرنیه است که باعث برآمده شدن تدریجی آن به سمت بیرون می‌شود. در واقع قرنیه به شکل یک مخروط کروی در می‌آید (۲-۳).

کراتوکونوس بیماری پیشرونده‌ای است که به طور معمول در سنین نوجوانی یا اوایل دهه‌ی ۲۰ زندگی بروز می‌کند. در این بیماری قرنیه نازک می‌شود و تغییر شکل می‌دهد. این بیماری بر روی انکسار نور هنگام ورود به چشم تأثیر می‌گذارد و سبب کاهش وضوح بینایی می‌شود. کراتوکونوس ممکن است در یک یا هر دو چشم رخ دهد، ولی در ۹۰ درصد موارد در هر دو چشم دیده می‌شود (۴-۵). در ابتدا دید بیماران با عینک اصلاح می‌شود، اما چنانچه آستیگماتیسم و نزدیک‌بینی بیماران بدتر شود، ممکن است لنزهای تماسی برای اصلاح عیوبی که با عینک قابل اصلاح نیست لازم باشد. اما ممکن است استفاده از لنزهای تماسی برای بیمار قابل تحمل نباشد یا با لنز تماسی دید بیمار اصلاح نشود. در این موارد استفاده از تکنیک‌های جراحی توصیه می‌شود (۲-۵). در صورتی که قرنیه قادر به تحمل لنز سخت نباشد و یا لنز توانایی اصلاح دید بیمار را نداشته باشد، قدم

بعدی پیوند قرنیه است. در عین حال بیمار ممکن است حتی بعد از پیوند قرنیه برای دید بهتر به عینک و یا لنز نیاز داشته باشد (۳، ۱).

در حال حاضر در بیمارانی که قادر به تحمل لنزهای سخت نیستند و از طرفی انجام پیوند قرنیه به دلیل عوارض آن در آن‌ها توصیه نمی‌شود، از روش‌های جدیدتری نظیر قرار دادن حلقه‌های داخل قرنیه مثل Ferrara و Intacs استفاده می‌شود. مطالعاتی بر روی این روش در چند سال اخیر انجام شده‌اند. نتایج به دست آمده، نشان‌دهنده‌ی بهبود نسبی بیماران بوده‌اند، هر چند ثابت نشده است که این روش مانع پیشرفت بیماری شود (۶-۵، ۱). از طرف دیگر، انجام هیچ کدام از اعمال جراحی اصلاح عیوب انکساری نظیر لیزیک و PRK (Photorefractive keratectomy) در بیماران مبتلا به کراتوکونوس، به دلیل نازکی پیشرونده‌ی قرنیه، امکان‌پذیر نیست.

خوشبختانه امروزه روش جدیدی در درمان جراحی کراتوکونوس به نام Cross-linking عرضه شده است. این روش سریع و به نسبت بدون درد است و تاکنون نتایج خوبی به همراه داشته است. در این روش، جراح متخصص چشم چند قطره ریئوفلاوین در چشم بیمار می‌چکاند که ریئوفلاوین جذب قرنیه می‌شود. این ماده باعث می‌شود الیاف کلاژن به یکدیگر متصل شوند و قرنیه محکم‌تری را ایجاد کنند و در نتیجه از ایجاد قوز قرنیه در آینده جلوگیری می‌کند (۲-۱). البته در ارتباط با تأثیر این روش درمانی در بهبود بیماران تاکنون مطالعات اندکی صورت گرفته است که نتایج ضد و نقیضی را نشان داده‌اند.

با توجه به این که عمل Cross-linking روش

Haag Streit, Switzerland مدل Javal keratometer انجام گرفت. توپوگرافی توسط توپوگراف Tomey انجام شد. بنابراین بیماران دارای اختلالات انکساری تعیین شدند و درجه‌ی دوربینی، نزدیک‌بینی و آستیگماتیسم آن‌ها نیز مشخص گردید. به کلیه‌ی بیماران در مورد هدف طرح توضیح داده شد و بیمارانی که چشم آن‌ها درجه‌ی اسفر و سیلندر بیش از ۲ دیوپتر داشت و مایل به انجام عمل Cross-linking بودند، انتخاب شدند و تحت عمل جراحی مورد نظر قرار گرفتند. حدت بینایی و عیوب انکساری بیماران در بعد از عمل نیز تعیین و اطلاعات مربوط به هر بیمار در یک چک لیست ثبت گردید. در نهایت داده‌های قبل و بعد از مطالعه پس از جمع‌آوری و رفع نقص، وارد رایانه شد و به وسیله‌ی نرم‌افزار SPSS نسخه‌ی ۲۰ (version 20, SPSS Inc., Chicago, IL) مورد تجزیه و تحلیل قرار گرفت.

یافته‌ها

در این مطالعه ۱۰۰ بیمار مبتلا به کراتوکونوس انتخاب شدند و مورد مطالعه قرار گرفتند. میانگین سن این بیماران $25/6 \pm 3/6$ سال با دامنه‌ی ۱۶-۲۸ سال بود. از نظر توزیع جنسی، ۶۶ نفر مرد و ۳۴ نفر زن بودند. میانگین سن مردان و زنان مورد مطالعه به ترتیب $25/7 \pm 3/7$ و $25/4 \pm 3/3$ سال بود و طبق آزمون Student-t اختلاف معنی‌داری بین سن دو جنس وجود نداشت ($P = 0/51$). میانگین حدت بینایی بیماران مذکور در قبل و بعد از عمل به ترتیب $2/2 \pm 2/66$ و $4/7 \pm 2/85$ بود و طبق آزمون Paired-t، میانگین حدت بینایی در قبل و بعد از عمل تفاوت معنی‌داری نداشت ($P = 0/65$).

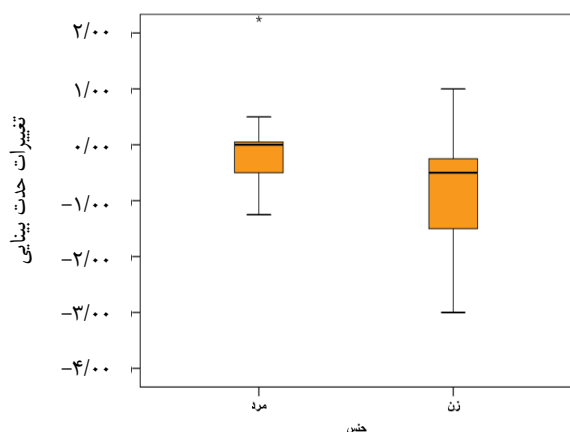
نوینی در اصلاح اختلالات انکساری چشم در بیماران مبتلا به کراتوکونوس است، این مطالعه با هدف تعیین عیوب انکساری قبل و بعد از عمل Cross-linking در بیماران دچار کراتوکونوس مراجعه‌کننده به بیمارستان فیض اصفهان، از سال ۱۳۸۹ تا ۱۳۹۱ به انجام رسید.

روش‌ها

این مطالعه یک کارآزمایی بالینی بود که در بیمارستان فیض اصفهان به انجام رسید. جامعه‌ی آماری مورد مطالعه شامل بیماران مبتلا به کراتوکونوس مراجعه‌کننده به این مرکز از سال ۱۳۸۹ تا ۱۳۹۱ بود. حجم نمونه‌ی مورد بررسی ۱۰۰ بیمار مبتلا به کراتوکونوس بود. معیارهای ورود به مطالعه شامل ابتلا به کراتوکونوس و عیب انکساری بیش از ۲ دیوپتر، عدم ابتلا به بیماری مزمن سیستمیک مانند بیماری‌های بافت همبند و کلاژن واسکولار و سایر بیماری‌های مزمن سیستمیک و تمایل فراد برای انجام عمل Cross-linking بود. همچنین بیمارانی که توصیه‌های حین و بعد از عمل را رعایت نکردند، داروهای تجویز شده بعد از عمل را استفاده نکردند و بیمارانی که به هر دلیل بعد از عمل دچار اندوفتالمیت و یا هر نوع بیماری چشمی دیگر شدند، از مطالعه خارج گردیدند.

بیماران مبتلا به کراتوکونوس که در زمان مراجعه مبتلا به عیوب انکساری قابل توجه بودند و شرایط ورود به مطالعه را داشتند، تحت معاینه‌ی معمول چشم‌پزشکی شامل بررسی حدت بینایی و میزان عیوب انکساری قرار گرفتند. حدت بینایی بیماران توسط اسنلن چارت تعیین شد. کراتومتری توسط

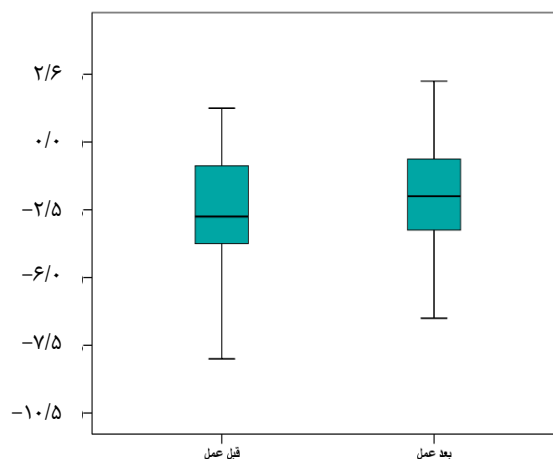
بود و طبق آزمون Student-t اختلاف معنی داری بین دو جنس وجود نداشت ($P = ۰/۶۵$). در شکل ۲، میانه، دامنه و صدک ۲۵ و ۷۵ درصد تغییرات حدت بینایی بر حسب جنس نشان داده شده است.



شکل ۲. میانه، دامنه و صدک ۲۵ و ۷۵ درصد تغییرات حدت بینایی بر حسب جنس

میانگین سن بیمارانی که حدت بینایی در آنان تغییر نکرده، کاهش یافته و افزایش یافته به ترتیب $۳۳/۱ \pm ۱۲/۱$ ، $۳۱/۴ \pm ۹/۷$ و $۳۲/۱ \pm ۸/۶$ سال بود و طبق آزمون One way ANOVA، تفاوت معنی داری بین میانگین سن سه گروه مشاهده نشد ($P = ۰/۷۸$). در شکل ۳، میانگین و دامنه اطمینان سن بیماران مذکور نشان داده شده است.

در شکل ۱ میانه، دامنه و صدک ۲۵ و ۷۵ درصد حدت بینایی در قبل و بعد از عمل نشان داده شده است.



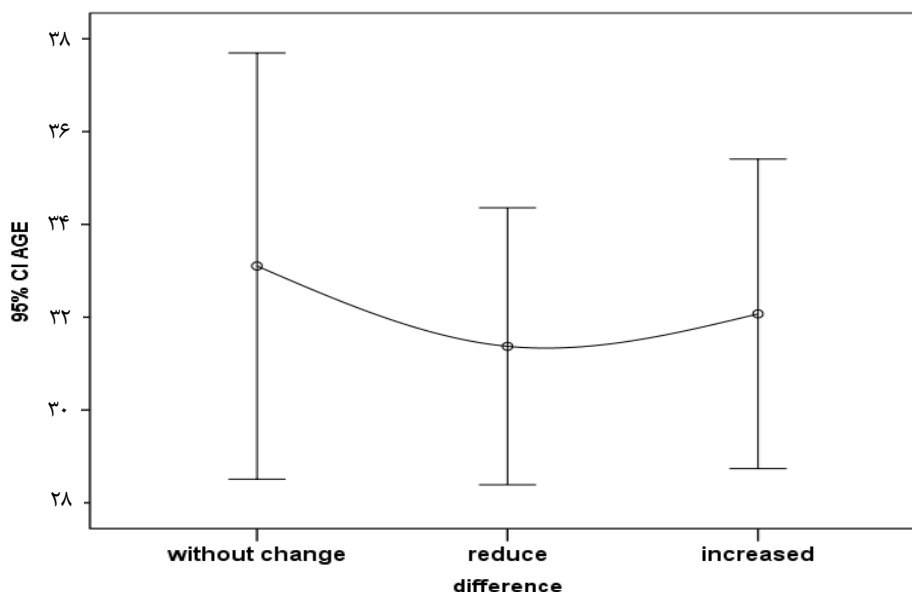
شکل ۱. میانه، دامنه و صدک ۲۵ و ۷۵ درصد حدت بینایی در قبل و بعد از عمل

برابر نتایج به دست آمده حدت بینایی در ۲۹ نفر بدون تغییر، در ۴۳ نفر کاهش و در ۲۸ نفر افزایش پیدا کرده بود. در جدول ۱، توزیع فراوانی تغییرات حدت بینایی، بر حسب جنس نیز نشان داده شده است. انجام آزمون χ^2 بر روی داده‌های مذکور نشان داد تغییرات حدت بینایی در مردان و زنان، اختلاف معنی داری نداشت ($P = ۰/۵۹$). میانگین تغییرات حدت بینایی در مردان و زنان مورد مطالعه به ترتیب $۴/۱۵ \pm ۰/۳۳$ و $۴/۴۵ \pm ۰/۰۷$

جدول ۱. تغییرات حدت بینایی بر حسب جنس

حدت بینایی	مرد		زن		جمع	
	تعداد	درصد	تعداد	درصد	تعداد	درصد
بدون تغییر	۲۰	۳۰/۳	۹	۲۶/۵	۲۹	۲۹
کاهش یافته	۲۶	۳۹/۴	۱۷	۵۰	۴۳	۴۳
افزایش یافته	۲۰	۳۰/۳	۸	۲۳/۵	۲۸	۲۸
جمع	۶۶	۱۰۰	۳۴	۱۰۰	۱۰۰	۱۰۰

$P = ۰/۵۹$



شکل ۳. میانگین و دامنه‌ی اطمینان سن بر حسب تغییر در حدت بینایی

روش به نسبت جدید، نتایج مطلوبی در اصلاح عیوب انکساری به همراه داشته است.

در مطالعه‌ی Keating و همکاران اعلام شد که این روش درمانی، برای اصلاح قوز قرنیه روشی بسیار مطمئن و بدون خطر است. نتایج مطالعه‌ی آنها نشان داد که در این روش عیوب انکساری در حد بسیار زیادی بهبود یافته بود (۷). در مطالعه‌ی Henriquez و همکاران نتایج عمل Cross-linking در بیماران مبتلا کراتوکونوس ارزیابی شد. در این مطالعه ۱۰ چشم مبتلا به کراتوکونوس با روش Cross-linking مورد عمل جراحی قرار گرفتند. وضعیت عیوب انکساری این چشم‌ها قبل و بعد از عمل به طور معنی‌داری کاهش یافته بود. در این مطالعه بیشترین حد اصلاح ۲/۶۶ دیوپتر و کمترین آن ۱/۶۱ دیوپتر بود (۸).

در مطالعه‌ی Krueger و همکاران میزان اصلاح عیوب انکساری به وسیله‌ی روش Cross-linking در ۲ بیمار مبتلا به کراتوکونوس که ترمیم غشای

بحث

هدف کلی از انجام این مطالعه، تعیین عیوب انکساری قبل و بعد از عمل Cross-linking در بیماران دچار کراتوکونوس مراجعه‌کننده به بیمارستان فیض در سال ۱۳۸۹ تا ۱۳۹۱ بود. در این مطالعه حدت بینایی ۱۰۰ بیمار مبتلا به عارضه‌ی مذکور که در دامنه‌ی سنی ۵۵-۱۶ سال قرار داشتند، قبل و بعد از عمل مورد مطالعه قرار گرفتند. طبق نتایج به دست آمده میانگین حدت بینایی آنان در قبل و بعد از عمل $2/2 \pm 2/66$ و $4/7 \pm 2/85$ بود و اختلاف معنی‌داری بین حدت بینایی قبل و بعد از عمل مشاهده نشد. به علاوه، حدت بینایی در ۲۸ درصد بیماران افزایش پیدا کرد و در ۲۹ درصد نیز بدون تغییر باقی ماند.

فرضیه‌ی مطرح در این زمینه، این است که طی عمل Cross-linking، به علت جذب ریوفلاوین در قرنیه الیاف کلاژن به یکدیگر متصل می‌شوند و قرنیه‌ی محکم‌تری را ایجاد می‌کنند که پس از عمل نتواند دچار قوز شود؛ ضمن این که استفاده از این

در مورد آن انجام گیرد تا بتوان در مورد تأثیر آن در اصلاح عیوب انکساری قضاوت نمود.

تشکر و قدردانی

نویسندگان مقاله از همکاری و مساعدت معاونت تحقیقات و فناوری دانشگاه علوم پزشکی اصفهان که نهایت مساعدت و همکاری خود را در انجام این پژوهش مبذول داشتند و همچنین از آقای مهندس علی مهرابی کوشکی که در تجزیه و تحلیل اطلاعات این مطالعه همکاری نمودند، نهایت تشکر و قدردانی را می‌نمایند.

اپیتلیال آن‌ها در کمتر از ۵ روز بهبود یافته بود، ارزیابی شد. در پیگیری ۳ ساله‌ی به عمل آمده، حدت بینایی بعد از عمل در بیماران به مقدار بسیار زیادی بهبود پیدا کرده بود. این محققان انجام این شیوه‌ی جراحی را بسیار مطمئن و ایمن گزارش کردند (۹). بنابراین نتیجه‌گیری کلی که می‌توان از این مطالعه داشت، این است که عمل Cross-linking تأثیر قابل قبولی در اصلاح عیوب انکساری چشم در بیماران مبتلا به کراتوکونوس نداشت و با توجه به این که این عمل یک تکنیک جدید در اصلاح عارضه‌ی کراتوکونوس می‌باشد، لازم است تحقیقات بیشتری

References

1. Sedaghat M, Naderi M, Zarei-Ghanavati M. Biomechanical parameters of the cornea after collagen crosslinking measured by waveform analysis. *J Cataract Refract Surg* 2010; 36(10): 1728-31.
2. Kymionis GD, Grentzelos MA, Portaliou DM, Karavitaki AE, Krasia MS, Dranidis GK, et al. Photorefractive keratectomy followed by same-day corneal collagen crosslinking after intrastromal corneal ring segment implantation for pellucid marginal degeneration. *J Cataract Refract Surg* 2010; 36(10): 1783-5.
3. Kymionis GD, Grentzelos MA, Kounis GA, Portaliou DM, Detorakis ET, Magarakis M, et al. Intraocular pressure measurements after corneal collagen crosslinking with riboflavin and ultraviolet A in eyes with keratoconus. *J Cataract Refract Surg* 2010; 36(10): 1724-7.
4. Ashar JN, Vadavalli PK. Long-term results of riboflavin ultraviolet A corneal collagen cross-linking for Keratoconus in Italy: the Siena eye cross study. *Am J Ophthalmol* 2010; 150(4): 588-9.
5. Hovakimyan M, Guthoff R, Knappe S, Zhivov A, Wree A, Kruger A, et al. Short-term corneal response to cross-linking in rabbit eyes assessed by in vivo confocal laser scanning microscopy and histology. *Cornea* 2011; 30(2): 196-203.
6. Mazzotta C, Baiocchi S, Denaro R, Tosi GM, Caporossi T. Corneal collagen cross-linking to stop corneal ectasia exacerbated by radial keratotomy. *Cornea* 2011; 30(2): 225-8.
7. Keating A, Pineda R, Colby K. Corneal cross linking for keratoconus. *Semin Ophthalmol* 2010; 25(5-6): 249-55.
8. Henriquez MA, Izquierdo L, Jr., Bernilla C, Zakrzewski PA, Mannis M. Riboflavin/Ultraviolet A corneal collagen cross-linking for the treatment of keratoconus: visual outcomes and Scheimpflug analysis. *Cornea* 2011; 30(3): 281-6.
9. Krueger RR, Kanellopoulos AJ. Stability of simultaneous topography-guided photorefractive keratectomy and riboflavin/UVA cross-linking for progressive keratoconus: case reports. *J Refract Surg* 2010; 26(10): S827-S832.

Effects of Cross-Linking on Visual Acuity in Patients with Keratoconus

Hassan Razmjou MD¹, Hossein Attarzadeh MD², Mohammad Raslan³, Mostafa Gharebash³

Original Article

Abstract

Background: Keratoconus is a progressive disease occurring in adolescence or early twenties. In an eye with keratoconus, the cornea thins and bulges out into an irregular cone shape. Although keratoconus may be seen in one eye, in 90% of cases, both eyes are damaged. Cross-linking is a novel, very cheap, and rapid method to treat keratoconus. Since few studies have evaluated this method we assessed the improvement of keratoconus following cross-linking.

Methods: This clinical trial study was performed in Feiz Hospital, Iran, during 2010-11. The target population was patients with keratoconus who were scheduled for cross-linking. Visual acuity was measured before and after the operation. The collected data was analyzed with SPSS₂₀.

Findings: The mean \pm SD of visual acuity was -2.66 ± 2.2 before the operation and -2.8 ± 4.7 after the operation ($P = 0.65$). While visual acuity was not changed in 29 patients (29%), it decreased in 43 cases (43%) and increased in 28 (28%).

Conclusion: According to the results of this study, cross-linking had no acceptable effects on visual acuity in cases of keratoconus. More studies are required to clarify the efficacy of this method in improving keratoconus.

Keywords: Keratoconus, Cross-linking, Visual acuity

Citation: Razmjou H, Attarzadeh H, Raslan M, Gharebash M. **Effects of Cross-Linking on Visual Acuity in Patients with Keratoconus.** J Isfahan Med Sch 2013; 31(223): 9-15

* This paper is derived from a medical doctorate thesis in Isfahan University of Medical Sciences.

1- Professor, Department of Ophthalmology, School of Medicine, Isfahan University of Medical Sciences, Isfahan, Iran

2- Associate Professor, Department of Ophthalmology, School of Medicine, Isfahan University of Medical Sciences, Isfahan, Iran

3- Student of Medicine, School of Medicine AND Student Research Committee, Isfahan University of Medical Sciences, Isfahan, Iran

Corresponding Author: Mostafa Gharebash, Email: mkarabash@yahoo.com