

بررسی آسیب‌شناسی عضلات پاراسپینال در انواع اسکولیوزیس

دکتر ابراهیم عامری*، دکتر حمید بهتاش*، دکتر بهرام مبینی*، دکتر بهشاد بوذری**،
دکتر تینا شوشتری‌زاده***، دکتر پیام کبیری****

* متخصص ارتوپدی، فوق تخصص جراحی ستون فقرات، گروه ارتوپدی، دانشگاه علوم پزشکی ایران

** متخصص ارتوپدی، فلوشیپ جراحی ستون فقرات، گروه ارتوپدی، دانشگاه علوم پزشکی ایران

*** متخصص پاتولوژی، دانشگاه علوم پزشکی ایران

**** اپیدمیولوژیست، دانشگاه علوم پزشکی اصفهان

تاریخ دریافت: ۸۶/۶/۱۲

تاریخ پذیرش: ۸۶/۱۰/۳۰

چکیده

بیماری اسکولیوزیس می‌تواند ناشی از بیماری‌های عصبی عضلانی، مادرزادی و یا ایدیوپاتیک باشد. امروزه این نظریه که اختلالات عضلات پاراسپینال می‌تواند یکی از علل آن باشد، مطرح است. برخی اسکولیوزیس ایدیوپاتیک را ناشی از اختلالات اولیه در بافت هم‌بند و عضلات پاراسپینال و گروه دیگر، ناهنجاری عضلات را عامل دوم و به جبران ناشی از تغییر شکل مادرزادی بدن دانسته و درمان آنان را با بريس عملی می‌دانند. پژوهش حاضر با هدف ارزیابی اولیه یا ثانویه بودن اختلالات عضلات پاراسپینال در این بیماری طراحی و اجرا شد.

در یک مطالعه‌ی مقطعی تحلیلی، تمام بیماران مبتلا به اسکولیوزیس مراجعه‌کننده به دو بیمارستان تهران (از آذر ۸۵ تا تیر ۸۶) که مورد عمل جراحی قرار گرفته بودند، وارد حوزه‌ی پژوهش شدند. از این بیماران برای تعیین شدت آتروفی، در حین عمل و در دو سطح محدب و مقعر در سطح اوج انحناء از عضلات پاراسپینال بیوپسی تهیه شد. چنانچه بیمار در هر دو سطح فاقد آتروفی بود، به عنوان بیمار فاقد آتروفی یا طبیعی و در غیر این صورت، دارای درجانی از آتروفی شناخته می‌شد. سایر اطلاعات مانند میزان تغییر شکل بر حسب زاویه اندازه‌گیری شده بر اساس زاویه Cobb، استفاده از Brace و مدت زمان استفاده از آن گردآوری شد.

برابر تعریف کلی از آتروفی، از ۳۲ نفر مورد بررسی، ۱۹ نفر (۵۹/۴٪) مبتلا به درجانی از آتروفی و ۱۳ نفر (۴۰/۶٪) فاقد آتروفی محسوس بودند. ۱۰٪ بیماران اسکولیوزیس عصبی-عضلانی، ۴۳/۸٪ اسکولیوزیس ایدیوپاتیک و ۳۳/۳٪ اسکولیوزیس مادرزادی به آتروفی مبتلا بودند. میزان آتروفی در دو گروه اول با دو گروه بعدی تفاوت معنی‌دار داشت ($p < 0.05$). میانگین Deformity در گروه دارای آتروفی $94/32 \pm 24/27$ و در گروه طبیعی $70/92 \pm 27/02$ درجه بود.

به نظر می‌رسد آتروفی در انواع ایدیوپاتیک و مادرزادی بسیار کمتر از انواع عصبی-عضلانی بوده، در حالت اخیر بر خلاف دو دسته‌ی دیگر از نوع اولیه می‌باشد. به عبارت دیگر به نظر می‌رسد که اختلالات عضلات پاراسپینال در دو نوع اخیر، ثانویه به خود انحناء یا عدم تعادل عضلانی باشد. در واقع اسکولیوزیس ایدیوپاتیک و مادرزادی ناشی از اختلال اولیه عضلات پاراسپینال نبوده، احتمال دارد برخی عوامل دیگر مانند اختلالات وستیبولار، ترشح ملاتونین، Platelet Microstructure و سایر اختلالات Postural control در سبب‌شناسی اصلی آن مؤثر باشند؛ ضمن آن که دخالت چند عامل را در بروز اسکولیوز را نباید از نظر دور داشت.

واژگان کلیدی: اسکولیوز، آتروفی عضلانی، دفرمیتی

تعداد صفحات: ۸

تعداد جدول‌ها: ۳

تعداد نمودارها: ۲

تعداد منابع: ۳۸

آدرس نویسنده مسئول:

دکتر بهشاد بوذری، متخصص ارتوپدی، فلوی جراحی ستون فقرات، دانشگاه علوم پزشکی ایران

E-mail: behshadbouzari@yahoo.com

مقدمه

اسکلیوزیس را انحنای ستون فقرات در سطح کورونال با کمپاننت چرخشی تعریف می‌کنند (۱). اسکلیوزیس ایدیوپاتیک اولین بار توسط بقراط توصیف شد ولی این واژه به طور علمی در اواسط قرن نوزده توسط Bauer پایه‌گذاری و تعریف گردید. اسکلیوزیس ایدیوپاتیک با هیپوکیفوزیس همراه است که ناشی از عدم تقارن رشد ساختمان‌های قدامی و خلفی ستون فقرات می‌باشد (۲). اسکلیوزیس می‌تواند ناشی از بیماری‌های عصبی عضلانی (Neuromuscular scoliosis)، فلج مغزی مادرزادی (Congenital Scoliosis)، به علت اختلال در ایجاد مهره‌ها و یا ایدیوپاتیک باشد (۳-۵). علت ایدیوپاتیک اسکلیوزیس نامعلوم است (۶-۷). این نظر که اختلالات عضلات پاراسپینال می‌تواند علت اسکلیوزیس ایدیوپاتیک باشد برای سال‌های زیادی مطرح بوده است (۲).

تعدادی از پژوهش‌های پیشین اسکلیوزیس ایدیوپاتیک را ناشی از اختلالات اولیه در بافت همبند و عضلات پاراسپینال (مانند نروماسکولار اسکلیوزیس) می‌دانند (۸-۱۰) و برخی دیگر، ناهنجاری عضلات را ثانویه به جبران ناشی از دفورمیتی بدنی دانسته، درمان این بیماران با بریس عملی می‌دانند (۱۱-۱۶).

مطالعه‌ی حاضر با هدف ارزیابی اولیه یا ثانویه بودن اختلالات عضلات پاراسپینال در انواع این بیماری و نیز بررسی ارتباط استفاده از Brace و مدت زمان آن بر ایجاد آتروفی در عضلات مذکور، طراحی و اجرا شد.

روش‌ها

در یک پژوهش مقطعی تحلیلی و به صورت سرشماری، تمام بیماران مبتلا به اسکلیوزیس مراجعه‌کننده به بیمارستان‌های شفا یحیائیان و حضرت

رسول اکرم تهران در بین سال‌های ۱۳۸۵ و ۱۳۸۶ که تحت عمل جراحی Anterior Spinal Fusion یا Posterior Spinal Fusion قرار گرفته بودند، به حوزه‌ی این پژوهش وارد شدند. از این بیماران جهت تعیین شدت آتروفی در حین عمل و در دو سطح مقعر و محدب در سطح اوج انحناء، از عضلات پاراسپینال بیوپسی تهیه شد (۱۲-۱۳، ۱۷). نمونه‌ها با طول حداقل ۱ و پهنای ۰/۵ سانتی‌متر تهیه و سپس فیکس شد و به پاتولوژی ارسال گردید. در روند پاتولوژی نمونه‌ها با محلول هماتوکسین ائوزین (H&E) رنگ‌آمیزی و از آنها لام تهیه شد و توسط یک نفر متخصص پاتولوژی تمامی نمونه‌های یاد شده در چهار دسته براساس معیارهای تعریف شده در جدول شماره‌ی ۱ گروه‌بندی و نمونه‌های سطوح مقعر و محدب (concave و convex) بررسی و گزارش گردید.

جدول ۱: معیارهای ارزیابی و تشخیص پاتولوژیک آتروفی

تشخیص	معیار تشخیص
عدم آتروفی (طبیعی)	قطر فیبر عضله طبیعی و عدم وجود بافت چربی در اسلاید
آتروفی ملایم	قطر فیبر عضله حدود ۲/۳ قطر عضله طبیعی و بافت چربی در ۱/۳ دید لام
آتروفی متوسط	قطر فیبر عضله بین ۱/۳ تا ۲/۳ قطر عضله طبیعی و بافت چربی در ۲/۳ دید لام
آتروفی شدید	قطر فیبر عضله کم‌تر ۱/۳ قطر فیبر طبیعی و بافت چربی در تمام دید لام

در نهایت بیماران برحسب آتروفی در دو سطح مقعر و محدب به دو گروه دارای آتروفی و فاقد آتروفی تقسیم‌بندی شدند. چنانچه بیمار در هر دو سطح، فاقد آتروفی بود، به عنوان بیمار فاقد آتروفی یا طبیعی شناخته می‌شد؛ در غیر این صورت بیمار دارای درجاتی از آتروفی شناسایی می‌گردید. از بیماران مورد پژوهش افزون بر اطلاعات دموگرافیک شامل سن و

فراوانی آتروفی در انواع ایدیوپاتیک و عصبی-عضلانی به شرح جدول شماره ۲ به دست آمد.

جدول ۲. مقایسه‌ی فراوانی و فراوانی نسبی آتروفی در دو گروه اسکلیوزیس ایدیوپاتیک و عصبی-عضلانی و مقایسه‌ی آنها

نوع اسکلیوز آتروفی	ایدیوپاتیک	عصبی-عضلانی	جمع
دارد	۷ (۴۳/۸٪)	۱۰ (۱۰۰/۰٪)	۱۷
ندارد	۹ (۵۶/۲٪)	۰ (۰/۰٪)	۹
جمع	۱۶	۱۰	۲۶

با انجام آزمون آماری مجذور کای در جدول شماره ۲ مقدار $p < 0/05$ محاسبه گردید.

توزیع فراوانی آتروفی در نوع اسکلیوزیس مادرزادی و مقایسه‌ی آن با نوع عصبی-عضلانی در جدول شماره ۳ آمده است.

جدول ۳. مقایسه‌ی فراوانی و فراوانی نسبی آتروفی در دو گروه اسکلیوزیس مادرزادی و عصبی-عضلانی و مقایسه‌ی آنها

نوع اسکلیوز آتروفی	مادرزادی	عصبی-عضلانی	جمع
دارد	۲ (۳۳/۳٪)	۱۰ (۱۰۰/۰٪)	۱۲
ندارد	۴ (۶۶/۷٪)	۰ (۰/۰٪)	۴
جمع	۶	۱۰	۱۶

با انجام آزمون آماری مجذور کای در جدول شماره ۳، مقدار $p < 0/05$ محاسبه گردید.

در مورد استفاده از Brace از کل ۳۲ نفر نمونه‌ی مورد پژوهش، ۲۳ نفر (۷۱/۹ درصد) از این وسیله‌ی درمانی استفاده می‌کردند؛ در حالی که ۹ نفر (۲۸/۱ درصد) از Brace استفاده نکرده بودند.

مدت زمان استفاده از Brace در استفاده‌کنندگان، به طور متوسط $8/13 \pm 4/46$ ماه گزارش گردید. حداقل مدت استفاده ۳ ماه و حداکثر آن ۱۴ ماه بود.

جنس، نوع اسکلیوز، میزان دفرمیتی بر حسب زاویه‌ی اندازه‌گیری شده، براساس زاویه‌ی Cobb، استفاده یا عدم استفاده از Brace، مدت زمان استفاده از Brace، بر حسب ماه و شدت آتروفی، در دو سطح مقعر و محدب بر حسب معیارها و درجه‌بندی آتروفی مشخص شده در جدول ۱ نیز در فرم جمع‌آوری اطلاعات گردآوری شد.

تحلیل آماری با آزمون آماری t، مجذور کای و آنالیز واریانس یک طرفه (one-way ANOVA) و در سطح معنی‌دار آماری $p < 0/05$ انجام شد.

یافته‌ها

در این پژوهش ۳۲ بیمار مبتلا به اسکلیوز وارد حوزه‌ی پژوهش شده، مورد بررسی قرار گرفتند. از این تعداد ۱۶ نفر (۵۰ درصد) مبتلا به اسکلیوزیس ایدیوپاتیک، ۶ نفر (۱۸/۸ درصد) مبتلا به اسکلیوزیس مادرزادی و ۱۰ نفر (۳۱/۲ درصد) مبتلا به اسکلیوزیس عصبی-عضلانی بودند. در نمونه‌گیری به عمل آمده از سطح Convex انحنا‌ی عضلات پاراسپینال ۳ مورد (۹/۴ درصد) آتروفی شدید، ۴ مورد (۱۲/۵ درصد) آتروفی متوسط، ۱۰ مورد (۳۱/۲ درصد) آتروفی ملایم و ۱۵ مورد (۴۶/۹ درصد) فاقد آتروفی و طبیعی بودند. در سطح Concave انحنا‌ی ستون فقرات ۳ مورد (۹/۴ درصد) مبتلا به آتروفی شدید، ۵ مورد (۱۵/۶ درصد) آتروفی متوسط، ۵ مورد (۱۵/۶ درصد) آتروفی ملایم، ۱۹ مورد (۵۹/۴ درصد) فاقد آتروفی و طبیعی بودند.

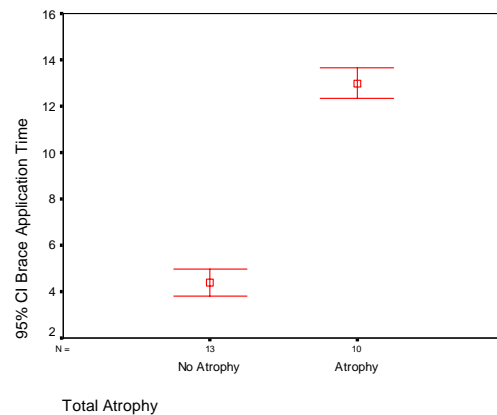
برابر تعریف کلی از آتروفی، از مجموع ۳۲ نفر، ۱۹ نفر (۵۹/۴ درصد) مبتلا به درجاتی از آتروفی و ۱۳ نفر (۴۰/۶ درصد) فاقد آتروفی محسوس بودند. توزیع

میانگین Deformity در گروه دارای آتروفی $70/92 \pm 27/02$ درجه و در گروه طبیعی $93/32 \pm 24/27$ درجه بود که این دو با انجام آزمون آماری t-test تفاوت آماری معنی‌داری با $p < 0/05$ نشان دادند (نمودار ۲). میانگین سنی مبتلایان به آتروفی $16/79 \pm 4/70$ سال و افراد سالم $15/15 \pm 6/40$ گزارش گردید که تفاوت این دو با آزمون t-test معنی‌دار گزارش نشد.

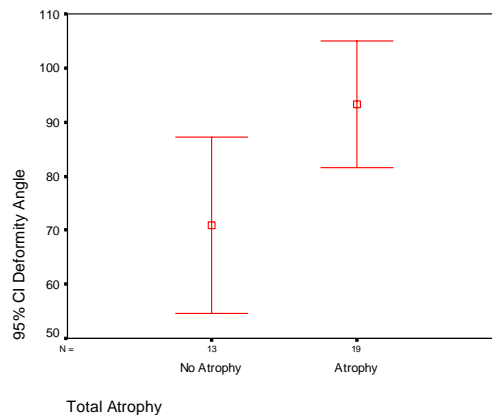
بحث

در این پژوهش از مجموع ۳۲ بیمار مبتلا به اسکلیوزیس، برابر با تعریف صورت گرفته برای آتروفی، ۱۹ نفر (۵۹/۴ درصد) مبتلا به درجاتی از آتروفی بودند. در بررسی رخداد آتروفی در انواع اسکلیوزیس، توزیع فراوانی آتروفی در انواع اسکلیوز ایدیوپاتیک و عصبی-عضلانی تفاوت آماری معنی‌داری نشان داد، به گونه‌ای که میزان آتروفی در نوع عصبی-عضلانی بیشتر از نوع ایدیوپاتیک بود. همچنین میزان آتروفی بیشتری در نوع عصبی-عضلانی در مقایسه با نوع مادرزادی وجود داشت. براساس این شواهد می‌توان نتیجه گرفت که آتروفی در انواع ایدیوپاتیک و مادرزادی بسیار کم‌تر از نوع عصبی-عضلانی بوده، در حالت اخیر برخلاف انواع ایدیوپاتیک و مادرزادی آتروفی ایجاد شده از نوع اولیه می‌باشد؛ به طوری که در تمامی بیماران عصبی-عضلانی دیده می‌شود. به عبارت دیگر به نظر می‌رسد که اختلالات عضلات پاراسپینال در دو نوع بر خلاف انواع ایدیوپاتیک و مادرزادی، ثانویه به خود انحنا، یا عدم تعادل عضلانی (Muscle Imbalance) بوده، در انواع عصبی-عضلانی از نوع اولیه است. Fielder در سال ۱۹۷۴، آتروفی در سطح concave در اوج انحنا در بیماران مبتلا به ایدیوپاتیک اسکلیوزیس را گزارش کرد (۱۸) و Spencer در سال

میانگین استفاده از Brace در گروه دارای آتروفی $13 \pm 0/94$ ماه و در گروه طبیعی $4/38 \pm 0/96$ ماه بود که از نظر آماری این تفاوت با انجام آزمون آماری t-test و مقدار $p < 0/05$ معنی‌دار به دست آمد (نمودار ۱).



نمودار ۱. میانگین و حدود اطمینان ۹۵٪ مدت زمان استفاده از Brace در دو گروه دارای آتروفی و وضعیت طبیعی از نظر میزان زاویه براساس Cobb Angle و درمیتی ایجاد شده در اثر اسکلیوزیس، میانگین این درمیتی در کل نمونه مورد مطالعه $84/22 \pm 27/37$ درجه بود که میانگین آن در سه نوع مختلف اسکلیوزیس با انجام آزمون one-way ANOVA تفاوت آماری معنی‌داری نداشت.



نمودار ۲. میانگین و حدود اطمینان ۹۵٪ مقدار زاویه Deformity در دو گروه دارای آتروفی و وضعیت طبیعی

در مورد مدت زمان استفاده از Brace و آتروفی ایجاد شده در عضلات پاراسپینال، مبتلایان به آتروفی در مقایسه با گروه طبیعی، مدت زمان بیشتری از Brace استفاده کرده بودند. به عبارت دیگر استفاده طولانی مدت از Brace می‌تواند به ایجاد آتروفی در عضلات پاراسپینال منجر شود.

چنانچه زاویه Cobb اندازه‌گیری شده را به‌عنوان شاخصی از شدت دفرمیتی ایجاد شده در اثر اسکولیوزیس بدانیم، با مقایسه زاویه مشخص می‌گردد که مقدار آن در سه گروه بیماران تفاوتی نداشته، تقریباً مشابه یکدیگرند. به عبارتی، شدت دفرمیتی ایجاد شده در اثر اسکولیوزیس در انواع مختلف یکسان بوده، تفاوتی ندارد.

همچنین در مورد میانگین زاویه Cobb در افراد دارای آتروفی، همان طور که در نمودار شماره ۲ مشخص می‌باشد، این زاویه در افراد دارای آتروفی $93/32 \pm 24/27$ درجه و بسیار بیشتر از گروه فاقد آتروفی با $70/92 \pm 27/02$ درجه بود؛ به عبارت دیگر در انواع اسکلیوز با میانگین بیشتر از نظر زاویه Cobb، آتروفی بیشتری نیز مشاهده می‌شود.

در واقع آتروفی عضلات پاراسپینال، در نوع عصبی-عضلانی می‌تواند به عنوان یکی از تظاهرات همراه بیماری قلمداد شود. آتروفی عضلات پاراسپینال در دو حالت ایدیوپاتیک مادرزادی از شیوع زیادی برخوردار نبوده، به طور کلی ثانویه به خود انحنا ستون فقرات ناشی از اسکولیوزیس است که در صورت استفاده طولانی مدت از Brace تشدید می‌شود. بنابراین این گونه بیماران در استفاده از Brace بایستی مراقبت بیشتری به عمل آورند. عارضه‌ی آتروفی در بیمارانی که زاویه Cobb آنها بزرگ‌تر است، بیشتر دیده می‌شود.

۱۹۷۶ ایدیوپاتیک اسکلیوزیس را یک بیماری میوپاتیک اولیه نامید (۱۹). مطالعاتی که توسط Webb (۱۹۷۶)، Green (۱۹۷۹)، Yorum (۱۹۷۹)، Green (۱۹۸۱)، Wholen (۱۹۸۲)، Wong (۱۹۷۷)، Yorum (۱۹۸۲)، Kosla (۱۹۸۰) و oval (۱۹۸۳) انجام پذیرفت، اختلافات عضلات پاراسپینال را اولیه و همانند نوروماسکولار اسکلیوزیس گزارش کردند (۲۶-۲۰)؛ ولی مطالعاتی که توسط slager (۱۹۸۶)، Goreya (۱۹۸۴)، Maffuli (۱۹۸۹)، Bylund (۱۹۸۷)، Sahgal (۱۹۳۷)، Low (۱۹۸۳) و Ford (۱۹۸۷) انجام شد، اختلافات عضلات پاراسپینال را مانند پژوهش حاضر ثانویه به خود انحناء، (Muscle Imbalance) گزارش کردند (۲۹-۲۷، ۳، ۹، ۱۵) که می‌تواند ناشی از پیشرفت علم پاتولوژی و نادیده گرفتن اثرات بریس بوده، نقش مهمی در درمان ایدیوپاتیک اسکلیوزیس و عضلات پاراسپینال داشته باشد (۳۶-۳۰). در Congenital scoliosis نیز اختلافات عضلات پاراسپینال ثانویه Spinal curvature می‌باشد که شبیه نتایج پژوهش Bylund در سال ۱۹۸۷ است (۳). به عبارت دیگر ایدیوپاتیک اسکلیوزیس ناشی از اختلال اولیه‌ی عضلات پاراسپینال نیست و احتمال دارد برخی عوامل دیگر مانند اختلالات وستیبولار، ترشح ملاتونین، Platelet Microstructure، عدم تقارن در ساقه‌ی مغز، اختلافات تعادل، عوامل مرتبط با رشد، عوامل ژنتیکی و اختلافات Proprioception و بینایی، که همگی موجب اختلافات Postural control می‌گردد، در سبب‌شناسی اصلی ایدیوپاتیک اسکولیوزیس دخالت داشته، موجب آن شوند. به عبارت دیگر، در بروز این بیماری، چندین عامل تأثیر گذار است (۳۸-۳۷).

منابع

1. Van Goethem J, Van Campenhout A, Van den Hauwe L, Parizel PM. Scoliosis. *Neuroimaging Clin N Am* 2007;17(1):105-15.
2. Lowe TG, Edgar M, Margulies JY, Miller NH, Raso VJ, Reinker KA, et al. Etiology of idiopathic scoliosis: current trends in research. *J Bone Joint Surg Am* 2000; 82-A(8):1157-68.
3. Bylund P, Jansson E, Dahlberg E, Eriksson E. Muscle fiber types in thoracic erector spinae muscles. Fiber types in idiopathic and other forms of scoliosis. *Clin Orthop Relat Res* 1987;(214):222-8.
4. Arlet V, Odent T, Aebi M. Congenital scoliosis. *Eur Spine J* 2003; 12(5):456-63.
5. Sarwark J, Sarwahi V. New strategies and decision making in the management of neuromuscular scoliosis. *Orthop Clin North Am* 2007; 38(4):485-96.
6. Diab M. Physical examination in adolescent idiopathic scoliosis. *Neurosurg Clin N Am* 2007; 18(2):229-36.
7. Van der Plaats A, Veldhuizen AG, Verkerke GJ. Numerical simulation of asymmetrically altered growth as initiation mechanism of scoliosis. *Ann Biomed Eng* 2007; 35(7):1206-15.
8. Yarom R, Robin GC. Muscle pathology in idiopathic scoliosis. *Isr J Med Sci* 1979; 15(11):917-24.
9. Sahgal V, Shah A, Flanagan N, Schaffer M, Kane W, Subramani V, et al. Morphologic and morphometric studies of muscle in idiopathic scoliosis. *Acta Orthop Scand* 1983; 54(2):242-51.
10. Spencer GS, Zorab PA. Spinal muscle in scoliosis. Part 1. Histology and histochemistry. *J Neurol Sci* 1976; 30(1):137-42.
11. Barrios C, Tunon MT, Engstrom W, Canadell J. Paraspinal muscle pathology in experimental scoliosis. *Arch Orthop Trauma Surg* 1989; 108(6):342-5.
12. Gonyea WJ, Moore-Woodard C, Moseley B, Hollmann M, Wenger D. An evaluation of muscle pathology in idiopathic scoliosis. *J Pediatr Orthop* 1985; 5(3):323-9.
13. Meier MP, Klein MP, Krebs D, Grob D, Muntener M. Fiber transformations in multifidus muscle of young patients with idiopathic scoliosis. *Spine* 1997; 22(20):2357-64.
14. Mannion AF, Meier M, Grob D, Muntener M. Paraspinal muscle fibre type alterations associated with scoliosis: an old problem revisited with new evidence. *Eur Spine J* 1998; 7(4):289-93.
15. Low WD, Chew EC, Kung LS, Hsu LC, Leong JC. Ultrastructures of nerve fibers and muscle spindles in adolescent idiopathic scoliosis. *Clin Orthop Relat Res* 1983;(174):217-21.
16. Slager UT, Hsu JD, Swank SM. Pathology and morphometry of the paraspinal muscles in nonidiopathic scoliosis. *J Pediatr Orthop* 1987; 7(3):301-4.
17. Zoabli G, Mathieu PA, Aubin CE. Back muscles biometry in adolescent idiopathic scoliosis. *Spine J* 2007; 7(3):338-44.
18. Fidler MW, Jowett RL, Troup JDG. Histochemical study of the function of multifidus in scoliosis. In: Zorab PA, editor. *Scoliosis and muscle*. Philadelphia: Lippincott, 1974: 184-92.
19. Spencer G. Plasma and muscle somatomedins in scoliotic children. In: Zorab PA, editor. *Scoliosis*. London: Academic Press, 1977: 181-91.
20. Green RJ, Webb JN, Maxwell MH. The nature of virus-like particles in the paraxial muscles of idiopathic scoliosis. *J Pathol* 1979; 129(1):9-12.
21. Green RJ. Histochemistry and ultrastructure of the paraspinal muscles in idiopathic scoliosis and in control subjects. *Med Lab Sci* 1981; 38(3): 197-216.
22. Khosla S, Tredwell SJ, Day B, Shinn SL, Ovalle Jr WK. An ultrastructural study of multifidus muscle in progressive idiopathic scoliosis. Changes resulting from a sarcolemmal defect at the myotendinous junction. *J Neurol Sci* 1980; 46(1):13-31.
23. Webb JN, Gillespie WJ. Virus-like particles in paraspinal muscle in scoliosis. *Br Med J* 1976; 2(6041):912-3.
24. Whalen RG, Ecob MS. Two-dimensional electrophoretic analysis of muscle contractile proteins in patients with idiopathic scoliosis. *Clin Chem* 1982; 28(4 Pt 2):1036-40.
25. Wong YC, Yau AC, Low WD, Chin NY, Lidowski FP. Ultrastructural changes in the back muscles of idiopathic scoliosis. *Spine* 1977; 2:251-60.
26. Yarom R, Robin GC. Studies on spinal and peripheral muscles from patients with scoliosis. *Spine* 1979; 4(1):12-21.
27. Ford DM, Bagnall KM, Clements CA, McFadden KD. Muscle spindles in the paraspinal musculature of patients with adolescent idiopathic scoliosis. *Spine* 1988; 13(5):461-5.
28. Maffulli N. Histochemical and physiological studies in idiopathic scoliosis. *Ital J Orthop Traumatol* 1990; 16(1):61-71.
29. Slager UT, Hsu JD. Morphometry and pathology of the paraspinal muscles in idiopathic scoliosis. *Dev Med Child Neurol* 1986; 28(6):749-56.
30. Meir AR, Fairbank JC, Jones DA, McNally DS, Urban JP. High pressures and asymmetrical stresses in the scoliotic disc in the absence of muscle loading. *Scoliosis* 2007; 2:4.

31. Weiss HR, Werkmann M, Stephan C. Correction effects of the ScolioLogiC "Cheneau light" brace in patients with scoliosis. *Scoliosis* 2007; 2:2.
32. Berven SH, Lowe T. The Scoliosis Research Society classification for adult spinal deformity. *Neurosurg Clin N Am* 2007; 18(2):207-13.
33. Dolan LA, Donnelly MJ, Spratt KF, Weinstein SL. Professional opinion concerning the effectiveness of bracing relative to observation in adolescent idiopathic scoliosis. *J Pediatr Orthop* 2007; 27(3):270-6.
34. Kotwicki T, Kinel E, Stryla W, Szulc A. Estimation of the stress related to conservative scoliosis therapy: an analysis based on BSSQ questionnaires. *Scoliosis* 2007; 2:1.
35. Vasiliadis E, Grivas TB, Gkoltsiou K. Development and preliminary validation of Brace Questionnaire (BrQ): a new instrument for measuring quality of life of brace treated scoliotics. *Scoliosis* 2006; 1:7.
36. Weiss HR. Clinical improvement and radiological progression in a girl with early onset scoliosis (EOS) treated conservatively--a case report. *Scoliosis* 2006; 1:13.
37. Day GA, McPhee IB, Batch J, Tomlinson FH. Growth rates and the prevalence and progression of scoliosis in short-statured children on Australian growth hormone treatment programmes. *Scoliosis* 2007; 2:3.
38. Grivas TB, Savvidou OD. Melatonin the "light of night" in human biology and adolescent idiopathic scoliosis. *Scoliosis* 2007; 2:6.

Original Article

Journal of Isfahan Medical School
Vol 26, No 88, Spring 2008

Received: 3.9.2007
Accepted: 20.1.2008

Pathologic Study of Paraspinal Muscles in Different Types of Scoliosis

Ebrahim Ameri MD*, Hamid Behtash MD*, Bahram Mobini MD*, Behshad Bouzari MD*, Tina Shoostarizadeh MD**, Payam Kabiri MD***

* Orthoped, Fellowship In Spinal Surgery, Iran University of Medical Sciences
** Pathologist, Iran University of Medical Sciences
*** Epidemiologist, Isfahan University of Medical Sciences

Background:

Abstract

Scoliosis may be due to neuromuscular or congenital diseases or occur in idiopathic forms. Today, disorders of the paraspinal muscles are viewed as a possible cause of scoliosis. Idiopathic scoliosis is considered as the consequence of primary connective tissue disorders by some researchers; others maintain that muscle deformities are secondary to compensation of the physical deformity and/or treatment of the patients. This study was performed to determine the primary or secondary nature of paraspinal muscle disorders in scoliosis.

Methods:

In this cross-sectional study, all patients with scoliosis undergone surgery two hospitals in Tehran, from November 2006 to June 2007, were included. To determine the degree of muscle atrophy, paraspinal muscle biopsies were obtained during the operation from the curvature at apex, on both concave and convex sides. In this study atrophy defined as pathology report of any degree of atrophy in any side. Other data including the degree of deformity according to the Cobb's angle, the use of brace and duration of its use were collected.

Findings:

19 (59.4%) and 13 (40.6%) of 32 patients displayed some degrees, and no prominent signs of atrophy, respectively. All the patients with neuromuscular, 43.8% of Idiopathic and 33.4% of congenital scoliosis displayed signs of atrophy. Atrophy percentage in neuromuscular was significantly different comparing two others. Mean deformity in the atrophy and normal groups was 97.82 ± 21.09 and 68.80 ± 25.91 degrees, respectively, with a significant difference between the two groups ($p < 0.05$).

Conclusion:

It seems that the atrophy in idiopathic and congenital scoliosis is much lower than neuromuscular. We conclude that idiopathic scoliosis is not due to primary disorders of the paraspinal muscles and other factors such as vestibular disorders, melatonin secretion, platelet microstructure, and other postural control disorders are likely involved in its etiology. Further, the multifactorial nature of scoliosis should not be overlooked.

Key words:

Scoliosis, Spinal muscular atrophy, Braces.

Page count:

8

Tables:

3

Figures:

2

References:

38

Address of Correspondence:

Behshad Bouzari MD, Fellowship In Spinal Surgery, School of Medicine, Iran University of Medical Sciences, Tehran, Iran.
E-mail: behshadbouzari@yahoo.com