

استفاده از الگوریتم برنامه‌نویسی پویا برای تشخیص اتوماتیک مرز کروئید در تصاویر EDI-OCT

هاجر دانش^۱، راحله کافیه^۲، دکتر حسین ربانی^۳

مقاله پژوهشی

چکیده

مقدمه: از Enhanced depth imaging optical coherence tomography (EDI-OCT) برای تصویرگیری دقیق از لایه‌ی کروئید، که شامل بالاترین میزان جریان خون در چشم است و در بیماری‌های متعددی مانند پولیپ کروئیدی، تومور کروئیدی و تغییرات آرترو اسکلروتیک مویرگی تحت تأثیر قرار می‌گیرد، استفاده می‌گردد. از آن جایی که حجم زیادی از اطلاعات در چنین تصاویری نهفته است، تحلیل غیر اتوماتیک این داده‌ها برای چشم پزشک در حد ناممکن می‌باشد. هدف اصلی برای بخش‌بندی اتوماتیک این تصاویر، کمک به چشم پزشکان در تشخیص بیماری‌های وابسته به چشم بود.

روش‌ها: داده‌های این طرح شامل داده‌های اخذ شده از دستگاه Heidelberg 3D OCT-HRA2-KT بود. برای بررسی الگوریتم از ۵۰ داده استفاده شد. سپس، با استفاده از الگوریتم تشخیص مرزی، به عنوان برنامه‌نویسی پویا، مرز لایه‌ی اپیتلیوم رنگدانه‌ای شبکیه (RPE یا Retinal pigmented epithelium) و با پیدا کردن بیشینه‌ی گرادیان در پایین این لایه، مرز (Bruch's membrane) BM استخراج شد. در مرحله‌ی بعد، با به کارگیری مجدد الگوریتم برنامه‌نویسی پویا مرز کروئید استخراج گردید.

یافته‌ها: الگوریتم پیشنهادی در مقایسه با تفکیک دستی برای استخراج BM دارای خطای بدون علامت برابر با $0.91 \pm 1/71$ پیکسل و برای استخراج کروئید دارای خطایی برابر $4/11 \pm 10/48$ پیکسل بود. برای ارزیابی، روش پیشنهادی با الگوریتم k متوسط مقایسه شد که با میزان P بسیار کوچکتر از ۰/۰۰۱ بهبود چشمگیری را نشان داد.

نتیجه‌گیری: تاکنون آنالیزهای اتوماتیک زیادی در زمینه‌ی تفکیک کروئید ارائه نشده است و روش‌های انجام شده به طور عمده بر روی تفکیک دستی متمرکز شده‌اند. در صورتی که در این مطالعه، از یک روش سریع و اتوماتیک برای تفکیک ناحیه‌ی کروئید استفاده شد.

واژگان کلیدی: EDI-OCT، کروئید، برنامه‌نویسی پویا

ارجاع: دانش هاجر، کافیه راحله، ربانی حسین. استفاده از الگوریتم برنامه‌نویسی پویا برای تشخیص اتوماتیک مرز کروئید در تصاویر

EDI-OCT. مجله دانشکده پزشکی اصفهان ۱۳۹۲؛ ۳۱ (۲۳۰): ۳۴۳-۳۵۰

لایه‌ی رنگ‌دانه‌دار حاوی مویرگ‌های فراوانی است که تغذیه‌ی عنبیه و سلول‌های گیرنده‌ی نور شبکیه را بر عهده دارد. این لایه در زیر لایه‌ی اپیتلیوم

مقدمه

مشیمیه یا کروئید یکی از لایه‌های ساختمان چشم می‌باشد که بین صلبیه و شبکیه قرار گرفته است. این

* این مقاله حاصل پایان‌نامه‌ی دوره‌ی کارشناسی ارشد به شماره‌ی ۳۹۱۴۸۸ در دانشگاه علوم پزشکی اصفهان است.

۱- دانشجوی کارشناسی ارشد، گروه فیزیک و مهندسی پزشکی، دانشکده‌ی پزشکی و کمیته‌ی تحقیقات دانشجویی، دانشگاه علوم پزشکی اصفهان، اصفهان، ایران

۲- دانشجوی دکتری، گروه فیزیک و مهندسی پزشکی، دانشکده‌ی پزشکی و کمیته‌ی تحقیقات دانشجویی، دانشگاه علوم پزشکی اصفهان، اصفهان، ایران

۳- دانشیار، گروه فیزیک و مهندسی پزشکی، دانشکده‌ی پزشکی، دانشگاه علوم پزشکی اصفهان، اصفهان، ایران

Email: hoss_rab@yahoo.com

نویسنده‌ی مسؤول: دکتر حسین ربانی

کروئیدی، روش‌های بخش بندی که تا کنون برای تفکیک لایه‌های شبکیه به کار رفته است، به دلیل ساختار ناهمگن، برای تفکیک لایه‌ی کروئید در تصاویر EDI-OCT مناسب نیست.

در چندین مطالعه از EDI-OCT برای اندازه‌گیری ضخامت کروئید و بررسی ارتباط آن با بیماری‌های شبکیه و مشاهده‌ی روند درمان استفاده شده است (۹-۱۰، ۴). در این تحقیقات، اندازه‌گیری ضخامت کروئید بر اساس برجسب زنی دستی صورت گرفته که روندی خسته کننده و وقت گیر است. این مساله به ویژه هنگامی که تعداد جمعیت مورد بررسی زیاد باشد، حادث می‌گردد.

Kajic و همکاران یک مدل آماری دو مرحله‌ای طراحی کردند که به طور خودکار حدود کروئید را در تصاویر OCT ۱۰۶۰ نانومتر در هر دو چشم سالم و بیمار پیدا می‌کند (۱۱). با این حال، مدل مذکور نیاز به آموزش وسیع دارد.

در سال ۲۰۱۲ نیز یک روش اتوماتیک برای اندازه‌گیری ضخامت کروئید با پیدا کردن کوتاه‌ترین مسیر گراف توسط Tian و همکاران معرفی شده است (۱۲) که در آن فقط از ۱۰ تصویر استفاده می‌شود و برای بررسی کارایی آن نیاز به داده‌های بیشتری می‌باشد. با توجه به آن چه گفته شد، برای این که EDI-OCT به یک ابزار مفید پزشکی تبدیل شود، نیاز به توسعه و بهبود الگوریتم بخش بندی به صورت اتوماتیک می‌باشد.

روش‌ها

داده‌های مورد استفاده در این طرح شامل داده‌های اخذ شده از دستگاه Heidelberg3DOCT-HRA2-KT

رنگدانه‌ای شبکیه (Retinal pigmented epithelium یا RPE) قرار دارد (۱). بیماری‌های متعددی مانند پولیپ کروئیدی، تومور کروئیدی، انحطاط وابسته به سن، تغییرات آرترو اسکلوروتیک مویرگی و بیماری‌های ارثی شبکیه باعث تغییر در ساختار این لایه می‌شوند؛ از این رو تفکیک این لایه از اهمیت زیادی برخوردار است (۲-۴).

تعداد محدودی از تکنیک‌های غیرتهاجمی برای بررسی کروئید وجود دارند. ابزار ارزیابی کروئید شامل اولتراسونوگرافی تماسی و تصویر برداری مغناطیسی و مطالعات بافت شناسی می‌باشد (۵-۶). اولتراسونوگرافی تماسی می‌تواند یک تصویر داخلی از کروئید را تولید کند، اما دقت تصویر پایینی دارد و اندازه‌گیری دقیق محل نیز با آن مشکل است. مطالعات بافت شناسی نیز به دلیل برداشتن نمونه از چشم زیان‌هایی دارد.

تصویر برداری از لایه کروئید با استفاده از Optical coherence tomography (OCT) به خاطر دشواری انتقال سیگنال از لایه‌ی RPE و افزایش عمق تصویر برداری امکان پذیر نیست. طول موج منبع نور در OCT برای نمایش شبکیه ۸۰۰ نانومتر است؛ در حالی که برای نمایش کروئید به طول موج بالاتری در حدود ۱۰۶۰ نانومتر نیاز است (۷). بنابراین، از Enhanced depth imaging optical coherence tomography (EDI-OCT) برای تصویرگیری دقیق‌تر از لایه‌ی کروئید استفاده می‌گردد (۸).

از آن جایی که حجم زیادی از اطلاعات در چنین تصاویری نهفته است، تحلیل غیر اتوماتیک و چشمی این داده‌ها برای چشم پزشک در حد ناممکن می‌باشد. با این حال، به خاطر ناهمگنی در لایه‌های

می‌باشد (شکل ۱b)؛ $C(x^1, x^2, \dots, x^M)$ هزینه‌ی مسیر بین اولین و آخرین (Mth) لایه‌ی گراف را نشان می‌دهد (۱۴).

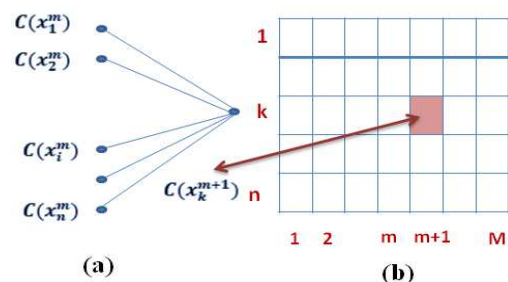
برای یافتن لایه‌ی RPE توسط این الگوریتم، شدت روشنایی تصویر به عنوان تابع هزینه‌ی C در نظر گرفته می‌شود. مرز (Bruch's membrane) BM زیر RPE قرار دارد و با پیدا کردن بیشینه‌ی گرادیان در پایین این مرز تفکیک می‌گردد. برای تفکیک مرز کروئید، ابتدا توسط روش انتشار غیرخطی (Nonlinear diffusion) وضوح تصویر کم می‌شود تا گسستگی بین ساختار ابر مانند کروئید یکنواخت گردد و بخش‌بندی ساده‌تر انجام گردد. سپس، با به کار گیری الگوریتم برنامه‌نویسی پویا این ناحیه تفکیک می‌شود.

در رابطه‌ی انتشار خطی، ضریب انتشار ثابت است که در نتیجه‌ی آن، Flux به صورت خطی افزایش می‌یابد. به همین خاطر، تمام نقاط تصویر اعم از ناپوستگی‌ها و تغییرات شدید، به صورت یکدست ملایم می‌شوند و به این دلیل، لبه‌ها از بین می‌روند (۱۵)؛ اما در روش Perona و Malik که یک روش انتشار غیرخطی می‌باشد، از یک تابع با ضریب اسکالر (ضریب انتشار) به عنوان تابع انتشار استفاده می‌شود؛ عملکرد آن به این صورت است که در نقاطی که مقدار گرادیان زیاد می‌باشد، مقادیر آن ضریب کوچک است تا لبه‌ها حفظ شوند (۱۶).

پس از کاهش وضوح تصویر توسط روش انتشار غیرخطی، در محدوده‌ای معین بعد از BM با به کار گیری مجدد الگوریتم برنامه‌نویسی پویا مرز کروئید استخراج را کردیم. در مرحله‌ی آخر، از هموار سازی (Quadratic fit) توسط الگوریتم Robust loess برای

بود. برای بررسی الگوریتم از ۵۰ داده استفاده شد. با استفاده از الگوریتم تشخیص مرزی، به عنوان برنامه‌نویسی پویا، مرز لایه‌ی RPE و کروئید استخراج گردید. برنامه‌نویسی پویا (Dynamic programming) روش مبتنی بر اصل بهینگی می‌باشد (۱۳)، که به دنبال بهترین توابعی است که همه‌ی متغیرها هم‌زمان در ارتباط با هم قرار نگیرند.

برنامه‌نویسی پویا روشی مفید در جستجوی هم‌زمان مسیرهای بهینه از چند نقطه‌ی ابتدایی و انتهایی ارائه می‌دهد. اگر این نقاط شناخته شده نباشند، برنامه‌نویسی پویا انتخاب مناسبی خواهد بود. برنامه‌نویسی پویا سریع بوده، حافظه‌ی کمتری را برای مسأله‌ی شناخت عنصر توالی دار درون مجموعه لازم دارد. از نظر محاسباتی، برنامه‌نویسی پویا کارآمد و انعطاف پذیر می‌باشد. در این روش، هدف، یافتن بهترین مسیر (کم‌هزینه‌ترین) بین یکی از نقاط شروع ممکن و یکی از نقاط پایانی ممکن می‌باشد. شکل ۱ روند یافتن بهترین مسیر در این الگوریتم را نشان می‌دهد.



شکل ۱. برنامه‌نویسی پویا: (a): یک مرحله از محاسبه‌ی هزینه؛ (b) لایه‌های گراف: علامت گذاری گره

در این صورت، رابطه‌ی زیر را خواهیم داشت:

$$\min(C(x^1, x^2, \dots, x^M)) = \min_{k=1, \dots, n}(C(x_k^M))$$

در این رابطه، گره‌های نقاط انتهایی و M تعداد لایه‌های گراف بین نقاط ابتدایی و انتهایی

اقلیدسی)، به یکی از خوشه‌ها تخصیص داده می‌شود. در پایان دوره‌ی اول، میانگین خوشه‌ها بر اساس داده‌هایی که به هر خوشه تخصیص داده شده است، به روز می‌شوند و فرایند مقایسه و تخصیص تکرار می‌گردد. این فرایند آن قدر ادامه می‌یابد که بردارهای میانگین خوشه‌ها دیگر تغییر نکند.

یافته‌ها

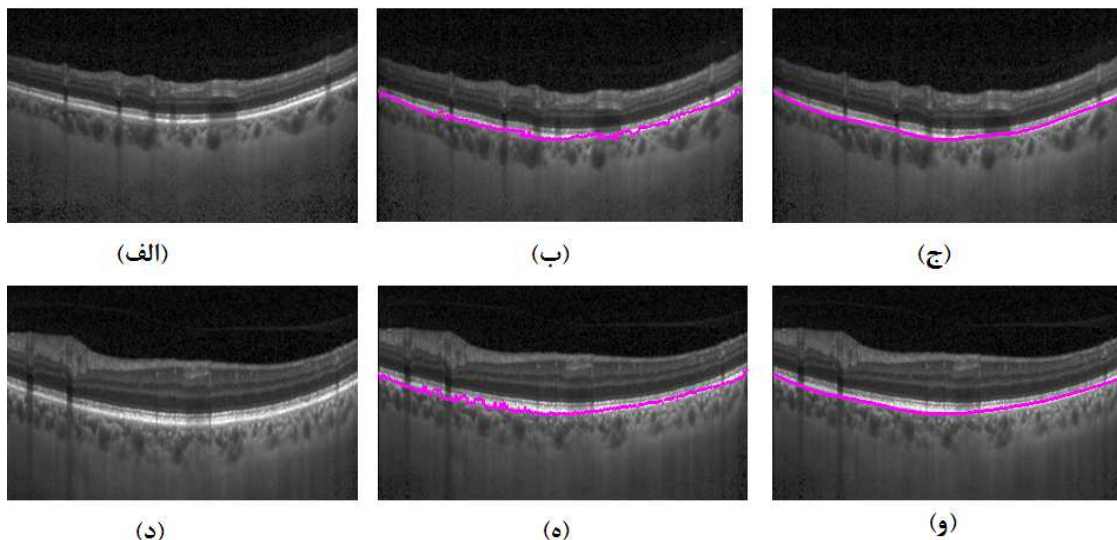
نتایج حاصل از به کار گیری الگوریتم برای استخراج BM در شکل ۲ مشاهده می‌گردد.

یافته‌های حاصل از به کار گیری الگوریتم برای استخراج BM و کروئید در شکل ۳ آورده شده است. نتایج حاصل از به کار گیری الگوریتم k متوسط در شکل ۴ نشان داده شده است.

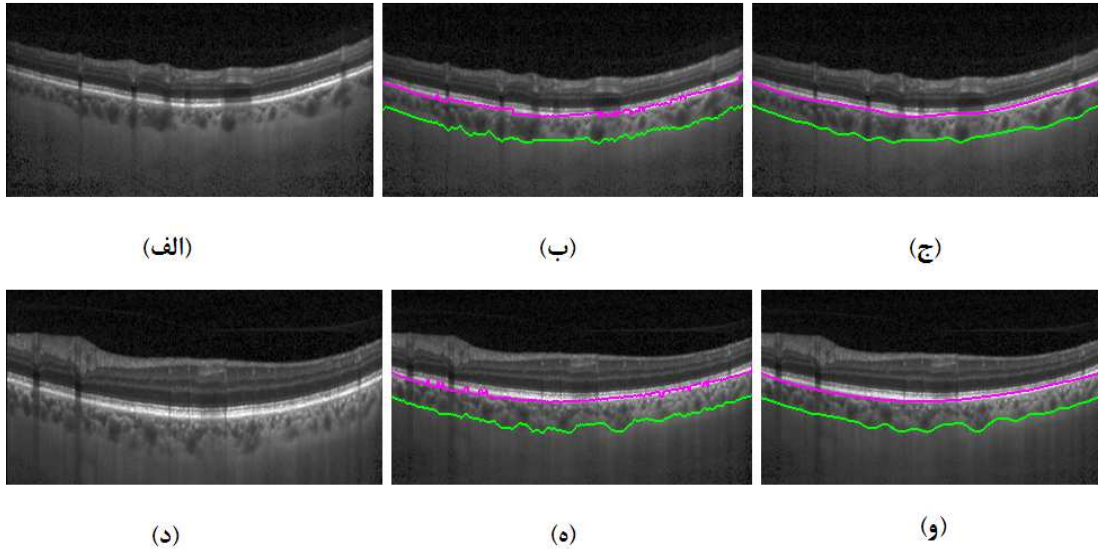
برای ارزیابی، تفکیک دستی توسط چشم پزشک انجام شد و نتایج در روش‌های برنامه نویسی پویا و k متوسط از لحاظ میزان خطای بدون علامت و با علامت و میزان P با هم مقایسه گردید.

حذف ناهمواری‌های مرزهای استخراج شده استفاده گردید. برای ارزیابی عملکرد الگوریتم برنامه نویسی پویا، آن را با الگوریتم k متوسط که یکی از الگوریتم‌های معروف در زمینه تفکیک تصاویر می‌باشد، مقایسه نمودیم.

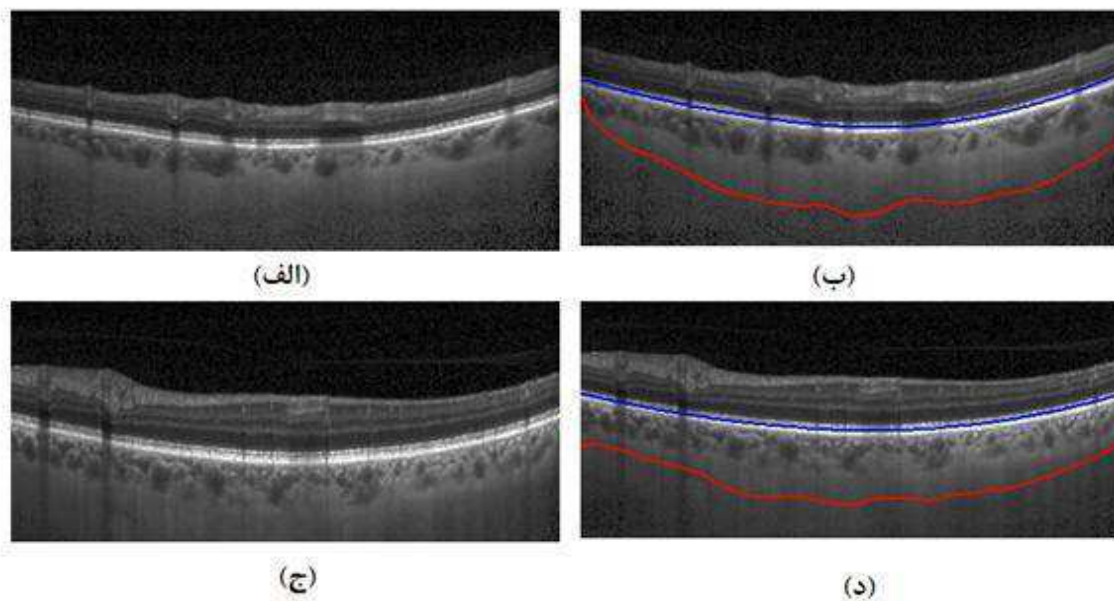
روش خوشه‌بندی k متوسط به منظور طبقه‌بندی داده‌های مشابه به نحوی صورت می‌گیرد که تشابه بین اعضای هر گروه از تشابه با گروه‌های دیگر بیشتر باشد (۱۷-۱۸). این الگوریتم تلاش می‌کند که بر اساس یک معیار فاصله، داده‌ها را به k خوشه تقسیم کند. به طور معمول، هر خوشه توسط بردار میانگین داده‌های موجود در آن نمایندگی می‌شود. در روش k همسایگی، روند کار به طور ساده به این صورت است که ابتدا k بردار تصادفی به عنوان مراکز خوشه‌های اولیه انتخاب می‌شوند؛ این بردارها می‌توانند از فضای داده‌های ورودی انتخاب شوند یا مقادیر کاملاً تصادفی داشته باشند. سپس هر داده‌ی ورودی بر اساس یک معیار فاصله‌ی بردارهای میانگین اولیه (مثل فاصله‌ی



شکل ۲. مرز BM (Bruch's membrane) استخراج شده برای دو تصویر (الف) و (د)، (ب) و (ه) قبل از هموار سازی و (ج) و (و) بعد از هموار سازی را نشان می‌دهند.



شکل ۳. نتایج الگوریتم برنامه‌نویسی پویا؛ (الف) و (ب) تصاویر اصلی، (ب) و (ه) مرز (Bruch's membrane) BM و کروئید استخراج شده قبل از هموار سازی و (ج) و (و) بعد از هموار سازی را نشان می‌دهند.



شکل ۴. نتایج الگوریتم k متوسط؛ (الف) و (ج) تصاویر اصلی و (ب) و (د) مرز (Bruch's membrane) BM و کروئید استخراج شده را نشان می‌دهند.

دارای خطایی برابر $9/65 \pm 5/41$ پیکسل بود. الگوریتم k متوسط نیز برای استخراج BM دارای خطایی برابر $6/653 \pm 2/25$ پیکسل و برای استخراج کروئید دارای خطایی برابر $29/25 \pm 10/51$ پیکسل بود؛ میزان خطا

در بررسی میزان خطای با علامت برای هر کدام از روش‌ها در مقایسه با تفکیک دستی، الگوریتم برنامه‌نویسی پویا برای استخراج BM دارای خطایی برابر $0/086 \pm 0/52$ پیکسل و برای استخراج کروئید

بحث

در این مقاله، یک روش اتوماتیک و سریع برای تفکیک مرز کروئید در تصاویر EDI-OCT معرفی گردید و نتایج حاصل با تفکیک دستی توسط چشم پزشک و الگوریتم k متوسط مقایسه شد.

بر اساس یافته‌های ما، روش برنامه‌نویسی پویا برای تفکیک BM روشی مناسب و سریع با خطایی بسیار کم می‌باشد. برای تفکیک کروئید نیز روش‌های ردیابی مرزی که از برنامه‌نویسی پویا استفاده می‌کنند، از روش‌های آستانه‌ی شدت و الگوریتم k متوسط کارایی بهتری دارند.

تشکر و قدردانی

بدین‌وسیله از زحمات استادان محترم گروه فیزیک و مهندسی پزشکی دانشگاه علوم پزشکی اصفهان که ما را در انجام این طرح تحقیقاتی یاری نمودند، کمال تشکر و قدردانی را می‌نمایم.

برای هر دو لایه‌ی BM و کروئید قابل توجه بود. میزان خطای با علامت روش دستی به تنهایی نیز برای استخراج BM برابر 0.81 ± 1.41 پیکسل و برای استخراج کروئید برابر 0.85 ± 7.35 پیکسل بود.

در بررسی میزان خطای بدون علامت برای هر کدام از روش‌ها در مقایسه با تفکیک دستی، الگوریتم برنامه‌نویسی پویا برای استخراج BM خطایی برابر 0.91 ± 1.71 پیکسل و برای کروئید خطایی برابر 11.48 ± 4.11 داشت. در روش k متوسط نیز برای استخراج BM خطایی برابر 3.35 ± 7.73 پیکسل و برای کروئید خطایی برابر 11.25 ± 31.51 پیکسل مشاهده شد. میزان خطای بدون علامت روش دستی به تنهایی نیز برای استخراج BM برابر 0.93 ± 1.91 پیکسل و برای استخراج کروئید برابر 4.53 ± 8.95 پیکسل بود.

الگوریتم برنامه‌نویسی پویا هم در تفکیک کروئید ($P < 0.001$) و هم لایه‌ی BM ($P < 0.001$) به نحو معنی‌داری بسیار بهتر از k متوسط عمل نمود.

References

- Cioffi GA, Granstam E, Alm A. Ocular circulation. In: Kaufman PL, Alm A, editors. Adler's physiology of the eye. 10th ed. Philadelphia, PA: Mosby; 2003.
- Chung SE, Kang SW, Lee JH, Kim YT. Choroidal thickness in polypoidal choroidal vasculopathy and exudative age-related macular degeneration. *Ophthalmology* 2011; 118(5): 840-5.
- Jirattanasopa P, Ooto S, Tsujikawa A, Yamashiro K, Hangai M, Hirata M, et al. Assessment of macular choroidal thickness by optical coherence tomography and angiographic changes in central serous chorioretinopathy. *Ophthalmology* 2012; 119(8): 1666-78.
- Brown JS, Flitcroft DI, Ying GS, Francis EL, Schmid GF, Quinn GE, et al. In vivo human choroidal thickness measurements: evidence for diurnal fluctuations. *Invest Ophthalmol Vis Sci* 2009; 50(1): 5-12.
- Coleman DJ, Silverman RH, Chabi A, Rondeau MJ, Shung KK, Cannata J, et al. High-resolution ultrasonic imaging of the posterior segment. *Ophthalmology* 2004; 111(7): 1344-51.
- Sarks SH. Ageing and degeneration in the macular region: a clinico-pathological study. *Br J Ophthalmol* 1976; 60(5): 324-41.
- Povazay B, Hermann B, Unterhuber A, Hofer B, Sattmann H, Zeiler F, et al. Three-dimensional optical coherence tomography at 1050 nm versus 800 nm in retinal pathologies: enhanced performance and choroidal penetration in cataract patients. *J Biomed Opt* 2007; 12(4): 041211.
- Spaide RF, Koizumi H, Pozzoni MC. Enhanced depth imaging spectral-domain optical coherence tomography. *Am J Ophthalmol* 2008; 146(4): 496-500.
- Rahman W, Chen FK, Yeoh J, Patel P, Tufail A, Da CL. Repeatability of manual subfoveal

- choroidal thickness measurements in healthy subjects using the technique of enhanced depth imaging optical coherence tomography. *Invest Ophthalmol Vis Sci* 2011; 52(5): 2267-71.
10. Margolis R, Spaide RF. A pilot study of enhanced depth imaging optical coherence tomography of the choroid in normal eyes. *Am J Ophthalmol* 2009; 147(5): 811-5.
 11. Kajic V, Esmaelpour M, Povazay B, Marshall D, Rosin PL, Drexler W. Automated choroidal segmentation of 1060 nm OCT in healthy and pathologic eyes using a statistical model. *Biomed Opt Express* 2012; 3(1): 86-103.
 12. Tian J, Marziliano P, Baskaran M, Tun TA, Aung T. Automatic measurements of choroidal thickness in EDI-OCT images. *Conf Proc IEEE Eng Med Biol Soc* 2012; 2012: 5360-3.
 13. Bellman RE, Dreyfus SE. Applied dynamic programming. Princeton, NJ: Princeton University Press; 1962.
 14. Sonka M, Hlavac V, Boyle R. Image processing, analysis, and machine vision. Boston, MA: PWS Publishing; 1999.
 15. Shi J, Malik J. Normalized cuts and image segmentation. *Journal IEEE Transactions on Pattern Analysis and Machine Intelligence* 2013; 22(8): 888-905.
 16. Erdem E. Nonlinear diffusion PDEs [Online]. 2012. Available from: URL: <http://web.cs.hacettepe.edu.tr/~erkut/bil717.s12/w04-nonlinearidif.pdf>.
 17. Kanal LN, Krishnaiah PR. Handbook of statistics 2: classification, pattern recognition and reduction of dimensionality. Amsterdam, Holland: Elsevier Science Pub Co; 1982.
 18. Chiu SL. Fuzzy model identification based on cluster estimation. *Journal of intelligent and Fuzzy systems* 1994; 2(3): 267-78.

Automated Choroidal Segmentation in Enhanced Depth Imaging Optical Coherence Tomography Images

Hajar Danesh¹, Raheleh Kafieh MSc², Hossein Rabbani PhD³

Original Article

Abstract

Background: Enhanced depth imaging optical coherence tomography images (EDI-OCT) is used for detailed imaging of the choroid layer that contains the highest amount of blood flow in the eye and is affected in several diseases such as choroidal polyps, age-related degeneration and central serous chorioretinopathy. Choroidal segmentation is really important, but the manual segmentation is time consuming and encounters difficulties when large numbers of data is available. Since a large amount of information is available in the images, non-automated and visual analysis of data is almost impossible for the ophthalmologist. The main goal of automatic segmentation was to help the ophthalmologists in the diagnosis and monitoring diseases related to the eye.

Methods: The data used in this project was obtained from the Heidelberg OCT-HRA2-KT instrument. Fifty 2 dimensional data were used to evaluate the algorithm. In this study, the retinal pigment epithelium (RPE) and choroid was segmented using a boundary detection algorithm named dynamic programming.

Findings: The proposed algorithm was compared with the manual segmentation and the results showed an unsigned error of 1.71 ± 0.93 pixels for retinal pigmented epithelium (RPE) extraction and 10.48 ± 4.11 pixels for choroid detection. It showed significant improvements over other approaches like k-means method.

Conclusion: A few automated methods are applied in the choroid segmentation and most of the studies were mainly focused on the manual separation. In this study, a fast and automated method was provided for the segmentation of choroid area.

Keywords: Enhanced depth imaging optical coherence tomography images (EDI-OCT), Choroid, Dynamic programming

Citation: Danesh H, Kafieh R, Rabbani H. **Automated Choroidal Segmentation in Enhanced Depth Imaging Optical Coherence Tomography Images.** J Isfahan Med Sch 2013; 31(230): 343-50

* This paper is derived from a MSc thesis No. 391488 in Isfahan University of Medical Sciences.

1- MSc Student, Department of Biomedical Engineering, School of Medicine AND Student Research Committee, Isfahan University of Medical Sciences, Isfahan, Iran

2- PhD Student, Department of Biomedical Engineering, School of Medicine AND Student Research Committee, Isfahan University of Medical Sciences, Isfahan, Iran

3- Associate Professor, Department of Biomedical Engineering, School of Medicine, Isfahan University of Medical Sciences, Isfahan, Iran

Corresponding Author: Hossein Rabbani PhD, Email: hoss_rab@yahoo.com