

## بررسی مقایسه‌ای تأثیر مرفین به تنهایی و همراه با نالوکسان بر ریخت‌شناسی بیضه در موش صحرایی

تهمینه پیروی<sup>۱</sup>، ماکان آهنربای<sup>۲</sup>، آناهیتا فتحی آذربایجانی<sup>۳</sup>، محمد مرام<sup>۴</sup>، مجتبی کریمی‌پور<sup>۵</sup>، مرضیه ابراهیمی<sup>۶</sup>

### مقاله پژوهشی

### چکیده

**مقدمه:** مرفین، داروی ضد درد از خانواده‌ی تریاک است که به طور مستقیم بر روی سیستم عصبی مرکزی در راستای کاهش درد اثر می‌کند. نالوکسان، یک آنتاگونیست خالص اپیوئیدها می‌باشد که باعث بر طرف شدن اثرات سرکوب تنفسی ناشی از آن‌ها در سیستم عصبی مرکزی می‌شود. این مطالعه، با هدف مقایسه‌ی تأثیر مرفین تنها و مرفین همراه با نالوکسان بر ریخت‌شناسی بیضه و میزان کلسترول و تستوسترون خون موش‌های صحرایی انجام شد.

**روش‌ها:** در این مطالعه‌ی تجربی، ۱۸ سر موش صحرایی نر به صورت تصادفی به سه گروه تقسیم شدند. در گروه شاهد، دارویی تزریق نشد. در گروه دوم، مرفین (۵ میلی‌گرم/کیلوگرم) و در گروه سوم، ترکیب مرفین (۵ میلی‌گرم/کیلوگرم) و نالوکسان (۰/۴ میلی‌گرم/کیلوگرم) به صورت زیر جلدی ۴ روز در هفته به مدت ۷ هفته تزریق شد. یک هفته پس از تزریق، ریخت‌شناسی بافت بیضه و سطح کلسترول و تستوسترون خون سه گروه، تعیین و مقایسه شد.

**یافته‌ها:** در بررسی ریخت‌شناسی، در گروه مرفین افزایش فاصله‌ی بین لوله‌های اسپرم‌ساز و دژنراسیون بعضی از لوله‌های اسپرم‌ساز مشاهده گردید؛ در حالی که گروه‌های مرفین - نالوکسان کمتر بود و در گروه شاهد، دیده نشد. سطوح کلسترول و تستوسترون خون اختلاف معنی‌داری بین سه گروه نداشت.

**نتیجه‌گیری:** نتایج مطالعه‌ی ما نشان داد که استفاده از مرفین باعث ایجاد تغییراتی در ساختمان لوله‌های اسپرم‌ساز در بیضه می‌شود. اما، استفاده از مرفین همراه با نالوکسان تنها موجب تغییراتی در وزن موش‌های صحرایی می‌شود.

**واژگان کلیدی:** مرفین، نالوکسان، بیضه، موش صحرایی

**ارجاع:** پیروی تهمینه، آهنربای ماکان، فتحی آذربایجانی آناهیتا، مرام محمد، کریمی‌پور مجتبی، ابراهیمی مرضیه. **بررسی مقایسه‌ای تأثیر مرفین به تنهایی و همراه با نالوکسان بر ریخت‌شناسی بیضه در موش صحرایی.** مجله دانشکده پزشکی اصفهان ۱۳۹۸؛ ۳۷ (۵۳۸): ۹۲۴-۹۳۰

### مقدمه

مرفین، یک حس قوی سرخوشی را به مصرف کننده می‌دهد و با اثر بر سیستم عصبی مرکزی، باعث کاهش هوشیاری، وابستگی فیزیکی- روانی، توهم، تنگی مردمک و افزایش فشار داخل جمجمه می‌ود (۴، ۲).

نالوکسان، آنتاگونیست گیرنده‌های شبه مرفینی می‌باشد و به صورت تزریقی مصرف می‌شود. نالوکسان برای تشخیص و درمان مسمومیت با مواد مخدر اپیوئیدی یا کمای ناشی از آن مصرف می‌شود. موارد مصرف نالوکسان در طب، شامل درمان مهار تنفسی

مرفین، یک آگونیست کامل برای گیرنده‌های اپیوئیدی می‌باشد (۱). مرفین، سولفات پودری سفید رنگ و کریستالی است که در آب حل می‌شود و لازم است به دور از نور نگهداری شود (۲). مرفین، می‌تواند به سه روش خوراکی، عضلانی و زیر جلدی مصرف شود. شروع اثر مرفین پس از تزریق عضلانی، حدود ۳۰ دقیقه است و بیشترین اثر آن، بین ۹۰-۳۰ دقیقه و طول مدت اثر آن بین ۷-۳ ساعت و نیمه عمر آن بین ۳-۲ ساعت می‌باشد (۳).

- ۱- دانشیار، گروه آناتومی، دانشکده‌ی پزشکی و مرکز تحقیقات جاقی مادر و کودک، دانشگاه علوم پزشکی ارومیه، ارومیه، ایران
- ۲- پزشک عمومی، گروه آناتومی، دانشکده‌ی پزشکی، دانشگاه علوم پزشکی ارومیه، ارومیه، ایران
- ۳- استادیار، گروه فارماسیوتیکس، دانشکده‌ی داروسازی و مرکز تحقیقات سالید تومور، دانشگاه علوم پزشکی ارومیه، ارومیه، ایران
- ۴- دانشجوی کارشناسی ارشد، گروه آناتومی، دانشکده‌ی پزشکی، دانشگاه علوم پزشکی ارومیه، ارومیه، ایران
- ۵- استاد، گروه آناتومی، دانشکده‌ی پزشکی، دانشگاه علوم پزشکی ارومیه، ارومیه، ایران
- ۶- دانشجوی دکتری تخصصی، گروه بهداشت باروری، دانشکده‌ی مامایی، دانشگاه علوم پزشکی تهران، تهران و مربی، گروه مامایی، دانشکده‌ی مامایی، دانشگاه علوم پزشکی ارومیه، ارومیه، ایران

Email: tpeirouvi@yahoo.co.uk

نویسنده‌ی مسؤؤل: تهمینه پیروی

بعد از جراحی و خارش ناشی از انسداد صفراوی است.

مرفین، باعث تغییراتی در محور هیپوتالاموس-هیپوفیز-بیضه می‌شود که به صورت جلوگیری از آزاد شدن هورمون آزاد کننده‌ی گنادوتروپین در هیپوتالاموس است و باعث کاهش سطح هورمون‌های لوتینی کننده و محرک فولیکولار هیپوفیز و در نهایت، باعث کاهش سطح سرمی تستوسترون می‌شود. فرایندی که توسط آنتاگونیست مخدر (نالوکسان) مهار می‌گردد (۵). نشان داده شده است که مرفین با اثر بر فرایند اسپرماتوژنز منجر به الیگواسپرمی می‌گردد که یک مشکل شایع در میان مصرف کنندگان مواد مخدر است (۶). اثرات مرفین بر بافت بیضه به صورت کاهش تعداد سلول‌های تولید کننده‌ی اسپرم و ترشح کننده‌ی هورمون تستوسترون می‌باشد (۷). بعضی از مطالعات نشان داده‌اند که از نظر ریخت‌شناسی، اپیوئیدها باعث تغییرات دژنراتیو در لوله‌ی سمینی فرس، چروک و از هم گسیخته شدن لایه‌ی پایه‌ی لوله‌ها و کاهش حجم و ارتفاع لایه‌ی اپی‌تلیال به همراه واکنش شدن سلول‌های سرتولی می‌شود. در عین این که برخی محققین، گزارش کرده‌اند که بعد از هفته‌ی دوازدهم، ساختار بیضه و لوله‌های اسپرم‌ها به حالت طبیعی برمی‌گردد و لایه‌های لوله‌ی اسپرم‌ساز، اسپرماتوژنز را شروع می‌نمایند (۸).

مطالعه‌ی Yilmaz و همکاران نشان داد که اثرات مصرف مزمن مرفین دو روز در هفته به مدت ۳۰ روز، باعث کاهش سطح سرمی تستوسترون و Luteinizing hormone (LH) می‌شود، اما Follicle-stimulating hormone (FSH) در مقایسه با گروه شاهد تغییری نکرد. مرفین، باعث کاهش وزن در گروه مورد شده بود، اما اثر قابل توجهی بر روی وزن بیضه نداشت. وقتی بافت بیضه بررسی شد، ساختار لوله‌های سمینفرس و سلول‌های لیدیگ در هر دو گروه شاهد و مورد یکسان بود (۹). مطالعه‌ی Lamfon نشان داد که با تزریق مرفین به موش‌ها به مدت سه روز در هفته، سطح سرم تستوسترون و LH تحت تأثیر قرار گرفت. بعد از ۶ هفته تزریق مرفین، کاهش چشم‌گیری در سطح تستوسترون و LH در مقایسه با گروه شاهد دیده شد. قطر توبول‌های اسپرم‌ساز و ارتفاع اپی‌تلیوم ژرمینال به طور چشم‌گیری کاهش یافت (۱۰).

مرفین، به عنوان داروی کلیدی در درمان درد به کار می‌رود، اما عوارض جانبی این دارو زیاد می‌باشد. بررسی‌های آزمایشگاهی نشان داده است که مهار گیرنده‌های دلتا در حین تحریک گیرنده‌های مو، باعث پیش‌گیری از عارضه‌ی اعتیاد و تحمل دارویی می‌شود. تجویز هم‌زمان مرفین و نالوکسان، باعث پیش‌گیری از عوارض اعتیاد و وابستگی مرفین می‌شود. این اثر، به علت تنظیم فعالیت گیرنده‌ها و کاهش اثرات وابستگی دارویی و برخی عوارض جانبی دیگر نیز رخ

می‌دهد (۱۱)، اما بر اساس بررسی‌های انجام شده، مطالعه‌ی بر روی تأثیر ناشی از مصرف هم‌زمان این دو دارو بر روی عوارض مرفین بر روی بیضه‌ها صورت نگرفته است. از طرف دیگر، مرفین با اشکال و اهداف مختلف به طور شایع مورد استفاده قرار می‌گیرد و سوء مصرف این دارو با بروز عوارض مختلف نظیر تأثیر بر سیستم تولید مثل همراه می‌باشد و نالوکسان نیز برای بلاک کردن اثرات مخدرها، به خصوص در شرایط مصرف بیش از حد مواد، کاربرد زیادی دارد و همچنین، عدم انجام مطالعه درباره‌ی مصرف هم‌زمان مرفین و نالوکسان، این مطالعه با هدف مقایسه‌ی تأثیر مرفین به تنهایی و همراه

با نالوکسان بر ریخت‌شناسی بیضه در موش صحرایی انجام شد. طبق مطالعات قبلی، این دو دارو اثر یکدیگر را خنثی نمی‌کنند؛ چه بسا که از ترکیب این دو دارو برای ایجاد اثرات ضد دردی که به عنوان کاربرد اصلی مرفین می‌باشد، استفاده می‌گردد. اثرات تجویز هم‌زمان این دارو بر روی حرکات دستگاه گوارشی (۱۲) و اثرات ضد دردی در کودکان مبتلا به کم‌خونی (۱۳) و نیز سایر مدل‌های درد صورت گرفته است.

لزوم استفاده‌ی هم‌زمان مرفین و نالوکسان، دست‌یابی به این نکته است که تجویز هم‌زمان آگونیست و آنتاگونیست، باعث ایجاد اثرات ضد دردی بدون اثرات وابستگی و اعتیاد به دارو می‌شود و این روش درمانی، در بیشتر درمانگاه‌ها اجرا می‌گردد (۱۴). مطالعه‌ی حاضر با هدف بررسی تأثیر تجویز هم‌زمان مرفین و نالوکسان در پیش‌گیری از عوارض جنسی ناشی از داروی مرفین انجام شد.

## روش‌ها

در این مطالعه‌ی تجربی، ۱۸ سر موش صحرایی نر بالغ از نژاد Wistar در دسترس از لانه‌ی حیوانات دانشکده‌ی دام‌پزشکی دانشگاه علوم پزشکی ارومیه خریداری و جهت تیمار و سازگاری با محیط جدید، به خانه‌ی حیوانات گروه تحویل شدند. تعداد نمونه‌ی مورد بررسی با استفاده از مطالعات مشابه، به تعداد ۶ سر در هر گروه تعیین شد.

موش‌های صحرایی در داخل قفس‌های پلاستیکی و در دمای  $22 \pm 2$  درجه‌ی سانتی‌گراد نگهداری شدند. موش‌ها دسترسی آزاد به آب و غذا در شرایط استاندارد داشتند. ابتدا، موش‌های صحرایی به سه گروه (n = ۶) تقسیم شدند. به گروه اول، مرفین با دز ۵ میلی‌گرم/کیلوگرم (داروپخش، ایران) و به گروه دوم، علاوه بر مرفین، نالوکسان با دز ۰/۴ میلی‌گرم/کیلوگرم (کاسپین تأمین، ایران) و به گروه شاهد، نرمال‌سالین به مدت ۷ هفته معادل یک دوره‌ی اسپرماتوژنز موش صحرایی نر (۵۵ روز) و هر هفته چهار روز به صورت زیر جلدی تزریق شد (۱۵). ۲۴ ساعت بعد از آخرین تزریق، موش‌های صحرایی یک به یک از قفس خارج شدند و با استفاده از

ELISA) Enzyme-linked immunosorbent assay مدل Diametra استفاده شد. تستوسترون (آنتی ژن) در نمونه با تستوسترون کونژوگه شده با پراکسیداز ترب (Horseradish peroxidase) برای اتصال به تعداد محدود آنتی بادی های آنتی تستوسترون پوشانده شده روی میکروپلیت رقابت می کند (قسمت جامد). بعد از انکوباسیون، جداسازی بخش اتصال یافته/آزاد با شستشوی قسمت جامد صورت گرفت. سپس، آنزیم پراکسیداز در بخش اتصال یافته به سوبسترا (آب اکسیژنه) و 3,3',5,5'-Tetramethylbenzidine (TMB) واکنش می دهد. نوع آنتی بادی استفاده شده در این مطالعه، آنتی بادی های پلی کلونال بود.

داده ها با استفاده از نرم افزار SPSS نسخه ۱۶ (version 16, SPSS Inc., Chicago, IL) و اکاوی شدند. در این مطالعه، از آزمون One-way ANOVA و در ادامه، برای مقایسه میانگین ها، از آزمون Duncan استفاده گردید.  $P < 0/05$  به عنوان سطح معنی داری در نظر گرفته شد.

### یافته ها

در مطالعه حاضر، ۱۸ سر موش صحرایی نر نژاد Wistar سه ماهه در سه گروه قرار گرفتند و قبل و بعد از تزریق وزن شدند. میانگین وزن موش ها در جدول ۱ آمده است. میانگین وزن موش های صحرایی گروه شاهد بعد از تزریق افزایش یافت، اما این افزایش از نظر آماری معنی دار نبود ( $P > 0/05$ ). در گروه مرفین، میانگین وزن در طی مدت تیمار کاهش یافت و این کاهش نیز از نظر آماری معنی دار نبود ( $P > 0/05$ ). در گروه مرفین - نالوکسان، وزن موش ها بعد از تزریق افزایش معنی داری یافت ( $P < 0/04$ ) (جدول ۱).

جدول ۱. میانگین وزن موش های سه گروه در قبل و بعد مداخله در سه

گروه مورد مطالعه

گروه	میانگین وزن قبل از تزریق (گرم)	میانگین وزن بعد از تزریق (گرم)	مقدار P
شاهد	243/25 ± 30/18	263/00 ± 26/98	0/35
مرفین	254/20 ± 4/43	251/80 ± 16/22	0/77
مرفین - نالوکسان	232/60 ± 4/61	264/40 ± 22/50	0/04

مقادیر به صورت میانگین ± انحراف معیار ارائه شده اند.

برابر جدول ۲، کمترین نسبت میانگین وزن بیضه به میانگین وزن بدن در گروه مرفین مشاهده شد که از نظر آماری معنی دار بود و نشان دهنده آن است که مرفین، باعث کاهش وزن بیضه در موش های صحرایی می گردد.

کلروفرم، تحت بیهوشی تنفسی قرار گرفتند. بعد از بیهوشی کامل، ابتدا خون قلب با استفاده از سرنگ ۳ میلی لیتر جمع آوری و در داخل لوله های آزمایش ریخته شد. سپس، بیضه های حیوان با استفاده از ترازوی دیجیتال با حساسیت ۰/۰۰۱ گرم توزین و بلافاصله، جهت ثابت سازی، به داخل محلول بوئن منتقل شدند.

دز استفاده شده ی مرفین در این مطالعه، بر اساس مطالعات قبلی صورت گرفته بر روی موش بود و از آن جایی که دز تجویزی بر حسب وزن بدن حیوان/انسان می باشد، مدل سازی دز مصرفی معتادان در مدل های موش، به هیچ وجه امکان پذیر نبود. دز مصرفی مرفین، ۵ میلی گرم/کیلوگرم و عدد ۱۰، مربوط به دز دارو در آمپول مصرفی بود. بعد از ثابت سازی، آب گیری، شفاف سازی، آغشتگی و قالب گیری صورت گرفت. با استفاده از دستگاه میکروتوم دوار، از بلوک ها برش با ضخامت ۶ میکرومتر تهیه شد. برش ها با هماتوکسیلین - اتوزین رنگ آمیزی شدند. لام های تهیه شده از بافت بیضه، با استفاده از میکروسکوپ نوری مجهز به نرم افزار موتیک ۲، مورد بررسی قرار گرفت و در هر مقطع، ضخامت اپی تلیوم و قطر لوله های اسپرم ساز اندازه گیری شد.

برای اندازه گیری قطر لوله ها، دو قطر کوچک و بزرگ لوله های اسپرم ساز گرد و تا حدودی گرد، اندازه گیری و سپس، میانگین آن ها اعلام شد. برای اندازه گیری ضخامت اپی تلیوم، ۱۰ لوله در محیط و ۱۰ لوله در مرکز مقطع که از نظر اسپرماتوژنز در یک مرحله بودند، در نظر گرفته شد و در داخل هر لوله، در دو ناحیه ضخامت اپی تلیوم با نرم افزار موتیک ۲ اندازه گیری و میانگین آن ها ثبت شد (۱۶). قابل ذکر است قطر لوله، طبق مطالعه ی خدیوی و همکاران (۱۶) از میانگین قطر به دست آمده از ۱۰ مقطع که با نرم افزار موتیک اندازه گیری شد، به دست آمد. همچنین، به صورت طبیعی چرخه ی اسپرمیوژنز در طول هر لوله و با لوله ی دیگر متفاوت است و بنابراین، در یک بیضه، یافتن قطر لوله هایی با یک مرحله ی مشخص از اسپرمیوژنز بسیار مشکل می باشد؛ این فرایند، با استفاده از دو روش رنگ آمیزی هماتوکسیلین - اتوزین (H&E) و Periodic acid-Schiff (PAS) انجام شد، اما در نتایج، تنها از اشکال با رنگ آمیزی PAS استفاده گردید.

نمونه های خونی تهیه شده، به مدت ۱۵ دقیقه در داخل دستگاه سانتریفیوژ با شتاب ۳۰۰۰ دور در دقیقه قرار گرفتند. سپس، سرم خونی با به کارگیری سمپلر و سر سمپلر جمع آوری و در داخل میکروتیوپ های ۱ میلی لیتر ریخته شد و در دمای ۸۰- درجه ی سانتی گراد تا روز اندازه گیری هورمون و کلسترول نگهداری شدند. کلسترول به این دلیل اندازه گیری شد که پیش ساز تستوسترون می باشد. به منظور اندازه گیری سطح خونی هورمون تستوسترون نمونه های خونی تهیه شده، از کیت

جدول ۲. نسبت میانگین وزن بیضه به میانگین وزن بدن موش‌های

صحرائی در سه گروه مورد مطالعه

گروه	میانگین وزن بیضه (گرم)	نسبت وزن بیضه به وزن بدن
مرفین	۱/۳۴	۰/۵۳
مرفین و نالوکسان	۱/۴۸	۰/۵۶
شاهد	۱/۶۶	۰/۶۳
مقدار P	۰/۱۲	۰/۳۸

اختلاف میانگین میزان کلسترول بین سه گروه از نظر آماری معنی‌دار نبود ( $P = ۰/۰۸۰$ ). میزان تستوسترون در گروه مرفین نسبت به دو گروه دیگر، کاهش یافت، اما این کاهش از نظر آماری معنی‌دار نبود ( $P = ۰/۳۲۰$ ) (جدول ۳).

جدول ۳. میانگین سطح کلسترول و تستوسترون سرم در سه گروه مورد مطالعه

گروه‌ها	سطح کلسترول (میلی‌گرم/دسی‌لیتر)	سطح تستوسترون (نانوگرم/میلی‌لیتر)
شاهد	۶۹/۲۵ ± ۸/۵۲	۲/۲۳ ± ۱/۲۷
مرفین	۶۷/۳۴ ± ۶/۵۷	۰/۴۶ ± ۰/۰۵
مرفین-نالوکسان	۷۸/۱۰ ± ۱۲/۳۴	۳/۲۰ ± ۰/۷۲
مقدار P	۰/۰۸	۰/۳۲

مقادیر به صورت میانگین ± انحراف معیار ارائه شده‌اند.

میانگین قطر لوله‌های اسپرم‌ساز بین گروه مرفین-نالوکسان و شاهد تفاوت معنی‌داری نداشت ( $P = ۰/۱۵۰$ ). در حالی که میانگین قطر لوله‌های اسپرم‌ساز بین گروه‌های مرفین و مرفین-نالوکسان و همچنین، بین گروه‌های مرفین و شاهد تفاوت معنی‌داری را از نظر آماری نشان داد ( $P < ۰/۰۰۱$ ).

میانگین ضخامت اپی‌تلیوم در بین گروه‌های مرفین-نالوکسان و کنترل با مرفین از نظر آماری تفاوت معنی‌داری را نشان داد ( $P < ۰/۰۵۰$ ); در حالی که میانگین ضخامت اپی‌تلیوم بین گروه مرفین-نالوکسان و

شاهد از نظر آماری تفاوت معنی‌داری را نشان نداد ( $P < ۰/۰۵۰$ ) (جدول ۴).

جدول ۴. میانگین و انحراف معیار قطر لوله‌های اسپرم‌ساز و ضخامت

اپی‌تلیوم در سه گروه مورد مطالعه

گروه	قطر لوله‌های اسپرم‌ساز (میکرومتر)	ضخامت اپی‌تلیوم (میکرومتر)
شاهد	۳۴۹/۶۷ ± ۴/۶۶	۸۷/۰۹ ± ۹/۰۶
مرفین	۳۰۲/۹۵ ± ۲۰/۸۲	۷۹/۱۵ ± ۴/۲۶
مرفین-نالوکسان	۳۴۶/۱۶ ± ۲۴/۵۸	۸۲/۲۶ ± ۵/۶۷
مقدار P	۰/۶۴۰	۰/۰۳۴

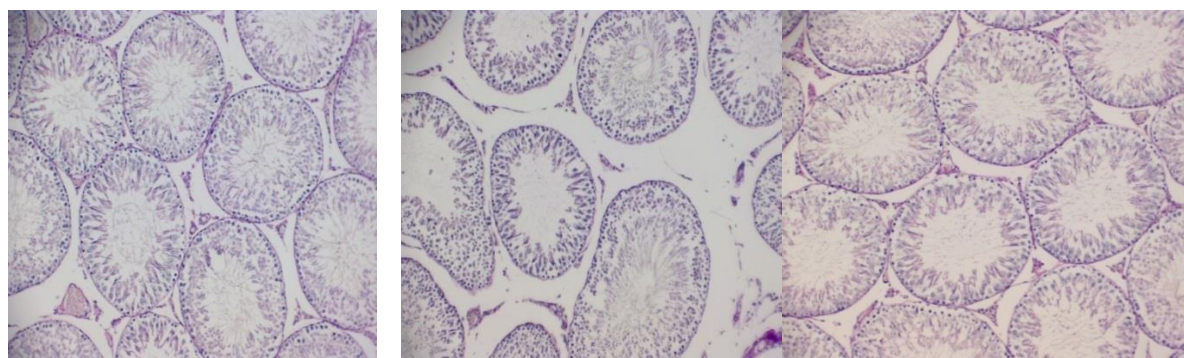
مقادیر به صورت میانگین ± انحراف معیار ارائه شده‌اند.

در گروه مرفین، افزایش فاصله‌ی بین بعضی از لوله‌های اسپرم‌ساز و دژنراسیون بعضی از لوله‌های اسپرم‌ساز مشاهده گردید؛ در حالی که بین گروه‌های مرفین-نالوکسان کمتر بود و در گروه شاهد مشاهده نگردید (شکل ۱).

## بحث

کاربرد اپیوتیدها در گذشته، بیشتر بر اساس خواص ضد درد بوده است، اما در دهه‌های اخیر، سوء مصرف آن‌ها در میان جوانان شیوع یافته است که این امر، زمینه‌ی پژوهش در مورد تأثیر این داروها بر روی بافت بیضه را فراهم آورده است. با توجه به اهمیت ساختار تناسلی نر در امر باروری، مطالعه‌ی اثرات زیان‌بار مصرف مرفین بر بافت بیضه، ضروری به نظر می‌رسد.

مطالعه‌ی حاضر، نشان داد که مرفین تأثیر معنی‌داری بر روی وزن موش‌ها ندارد، اما باعث کاهش معنی‌دار نسبت میانگین وزن بیضه نسبت به میانگین وزن بدن می‌شود. همچنین، تغییرات وزن موش‌های صحرائی، تنها در گروه مرفین-نالوکسان معنی‌دار که به صورت افزایش وزن در طول مطالعه بود.



شکل ۱. فوتومیکروگراف از لوله‌های اسپرم‌ساز بیضه: A- گروه شاهد، B- گروه مرفین و C- گروه مرفین-نالوکسان (بزرگ‌نمایی  $\times 10$ )

۵- آلفا ردونکاز مغز و نخاع صورت می‌گیرد (۲۳-۲۲). برخی از محققین، پیشنهاد می‌کنند که تأثیر اپیوئیدها بر روی آزادسازی تستوسترون به واسطه‌ی محور هیپوتالاموس-هیپوفیزی-گنادی و نه مکانیسم بیضه‌ای می‌باشد؛ به طوری که ارایه‌ی مرفین در خلال بلوغ به موش‌های صحرایی برای زمان طولانی، موجب برهم زدن سیستم اندوکراین در موش‌های نر می‌شود (۹).

نتایج به دست آمده از مطالعه‌ی دیگری، بیانگر آن است که مرفین، آزادسازی LH را مهار می‌کند و بدون تأثیر بر روی FSH، با کاهش تعداد سلول‌های لایدیگ می‌تواند بر فعالیت استروئیدی بیضه‌ها اثر مستقیمی داشته باشد که موجب کاهش ترشح هورمون تستوسترون نیز می‌گردد (۲۴). در هر حال، نتایج مطالعه‌ی حاضر با نتایج سایر مطالعات تفاوت دارد که دلیل آن، متفاوت بودن زمان اندازه‌گیری تستوسترون می‌باشد. حال، این سوال مطرح می‌گردد که «آیا بر اساس این نتیجه‌گیری، می‌توان گفت که مخدرها در دراز مدت تأثیری بر دستگاه تناسلی یا حداقل در میزان ترشح تستوسترون ندارند؟». لازم است این موضوع در مطالعات دیگری مورد بررسی قرار گیرد.

در مطالعه‌ی حاضر، در هر دو گروه مرفین و مرفین-نالوکسان قطر لوله‌های اسپرم‌ساز در مقایسه با گروه شاهد کاهش یافت که این کاهش در گروه مرفین معنی‌دار بود و در گروه مرفین-نالوکسان معنی‌دار نبود که دال بر تأثیر مرفین بر روی قطر لوله‌های اسپرم‌ساز می‌باشد. علاوه بر این، در هر دو گروه مورد مطالعه در قیاس با گروه شاهد، ضخامت اپی‌تلیوم نیز کاهش داشت که تنها در گروه مرفین معنی‌دار بود و نشان از تأثیر مرفین بر کاهش ضخامت اپی‌تلیوم لوله‌های اسپرم‌ساز بیضه می‌باشد.

در گروه مرفین، افزایش فاصله‌ی بین بعضی از لوله‌های اسپرم‌ساز و دژنراسیون بعضی از لوله‌های اسپرم‌ساز مشاهده گردید؛ در حالی که بین گروه‌های مرفین-نالوکسان و شاهد دیده نشد. در مطالعات پیشین نشان داده‌اند که اپیوئیدها می‌توانند بر روی ترشح هورمون‌های کورتیکوسترون و تستوسترون اثر بگذارند و میزان آن‌ها را کاهش دهند. ضمن این که تغییراتی در بافت بینابینی، که در فعالیت‌های ترشچی بیضه نقش دارند، مشاهده گردید که می‌تواند تأییدی بر این مطلب باشد (۲۶-۲۵).

### تشکر و قدردانی

مقاله‌ی حاضر، برگرفته از پایان‌نامه‌ی دکتری حرفه‌ای پزشکی عمومی با کد اخلاق IR. UMSU.REC.1394.157 می‌باشد. بدین وسیله، نویسندگان از معاونت تحقیقات و فن‌آوری دانشگاه علوم پزشکی ارومیه جهت تأمین هزینه‌ی مالی این مطالعه، سپاسگزاری می‌نمایند.

یافته‌های مطالعه‌ی حاضر، با نتایج مطالعه‌ی Cicero و همکاران مغایرت دارد؛ چرا که در مطالعه‌ی آن‌ها، پس از ۱۴ روز تیمار موش‌های صحرایی نر با مرفین، وزن پروستات و سمینال وزیکول‌ها در مقایسه با گروه شاهد به طور معنی‌داری کاهش یافت، اما کاهش میانگین وزن بیضه‌ها معنی‌دار نبود (۱۷). این مغایرت نتایج، به احتمال زیاد ناشی از تفاوت در مدت زمان دوره‌ی تیمار در مطالعه‌ی حاضر (۵۵ روز) می‌باشد.

در یک مطالعه، یک دوره‌ی سه روزه‌ی کاشت مرفین در زیر پوست موش صحرایی انجام و بیان شده است که وزن خشک و وزن تر سمینال وزیکول و نیز فعالیت ترشچی آن کاهش یافته است. پژوهشگران بر این باورند که این کاهش وزن و آتروفنی اندام‌های ثانویه‌ی جنسی به دلیل تغییرات تغذیه‌ای حیوانات نیست؛ بلکه به خاطر تجویز مرفین و کاهش ۸۷ درصدی سطح تستوسترون در سرم موش‌های صحرایی می‌باشد. همچنین، تحقیقات دیگری اظهار داشته‌اند که اثر مرفین بر روی اندام‌های جنسی ثانویه پس از قطع و ترک مرفین در مدت ۷ روز برگشت یافته است (۱۹-۱۸).

همچنین، مطالعه‌ی حاضر نشان داد که سطح کلسترول خون در گروه مرفین کاهش و در گروه مرفین-نالوکسان افزایش داشته است که هر دو از نظر آماری معنی‌دار نبودند و تأثیر معنی‌داری بر روی کلسترول خون مشاهده نشد. نتایج مطالعه‌ی حاضر، مؤید یافته‌های مطالعه‌ی حاتمی و همکاران است. آن‌ها نشان دادند که میزان کلسترول، تری‌گلیسیرید، High density lipoprotein (HDL) و Low density lipoprotein (LDL) در گروه‌های دریافت‌کننده‌ی شیشه و هروئین نسبت به گروه شاهد تغییری نداشته است و تنها میزان LDL در گروه دریافت‌کننده‌ی هروئین نسبت به گروه دریافت‌کننده‌ی شیشه کاهش معنی‌داری را نشان داده است (۲۰).

در مطالعه‌ی حاضر، میزان تستوسترون خون در گروهی که مرفین دریافت کرده بود، در مقایسه با گروه شاهد و گروه مرفین-نالوکسان کاهش داشت، اما این کاهش از نظر آماری معنی‌دار نبود و نشان داد که مصرف مرفین، تأثیری بر روی سطح تستوسترون خون ندارد. این نتایج، می‌تواند با یافته‌های مطالعه‌ی Bablok و همکاران توجیه شود. آن‌ها ابتدا ۰/۴ میلی‌گرم نالوکسان را به صورت وریدی به موش صحرایی تزریق و مشاهده کردند که سطح سرمی Luteinizing hormone (LH)، Follicle-stimulating hormone (FSH)، پرولاکتین و استرادیول افزایش یافت؛ در حالی که سطح تستوسترون آزاد به طور چشم‌گیری کاهش یافت (۲۱).


گزارش شده است که تجویز مرفین به صورت حاد و مزمن، باعث کاهش سطح تستوسترون مغز، نخاع و سرم می‌گردد که این امر، به واسطه‌ی افزایش متابولیسم تستوسترون در اثر افزایش فعالیت آنزیم



## References

- Katzung B, Trevor A. Basic and clinical pharmacology. 13<sup>th</sup> ed. New York, NY: McGraw-Hill Education; 2014.
- Sweetman SC. Martindale: The complete drug reference. London, UK: Pharmaceutical Press; 2007.
- Peyrovi T, Solaeymanirad J. Effect of long term addiction with morphine on fetal rat development. Med J Tabriz Univ Med Sci 2002; 35(52): 21-5. [In Persian].
- Lacy C. Drug information handbook international: A comprehensive resource for all clinicians and healthcare professionals. Hudson, OH: Lexi-Comp; 2006.
- Sobhani A, Sepehri G. Pharmacology. Tehran, Iran: Andisheh Avar Publications; 1998. p. 239-46. [In Persian].
- Mkhitarov VA, Lun'kova LK. Morphological characteristics of the testicles of male Wistar rats intoxicated with morphine. Arkh Patol 2008; 70(6): 41-4. [In Russian].
- Abdellatif RB, Elgamal DA, Mohamed EE. Effects of chronic tramadol administration on testicular tissue in rats: an experimental study. Andrologia 2015; 47(6): 674-9.
- Azari O, Emadi L, Kheirandish R, Shafiei Bafti H, Esmaili Nejad MR, Faroghi F. The effects of long-term administration of tramadol on epididymal sperm quality and testicular tissue in mice. Iranian Journal of Veterinary Surgery 2014; 09(1): 23-30.
- Yilmaz B, Konar V, Kutlu S, Sandal S, Canpolat S, Gezen MR, et al. Influence of chronic morphine exposure on serum LH, FSH, testosterone levels, and body and testicular weights in the developing male rat. Arch Androl 1999; 43(3): 189-96.
- Lamfon HA. Effect of morphine on testicular activity in albino rats. Oxford Research Forum Journal 2007; 2(4): 27-31.
- Rose JE, Levin ED, Behm FM, Westman EC, Stein RM, Lane JD, et al. Combined agonist-antagonist treatment for nicotine and other drug dependencies. Neuropsychopharmacology 1994; 11(4): 281
- Lee J, Choi J. Effects of epidural co-administration of morphine and naloxone on intestinal motility after total hysterectomy. Korean J Anesthesiol 2000; 38(2): 283.
- Koch J, Manworren R, Clark L, Quinn CT, Buchanan GR, Rogers ZR. Pilot study of continuous co-infusion of morphine and naloxone in children with sickle cell pain crisis. Am J Hematol 2008; 83(9): 728-31.
- Rozen D, Ling C, Schade C. Coadministration of an opioid agonist and antagonist for pain control. Pain Pract 2005; 5(1): 11-7.
- Payabvash S, Beheshtian A, Salmasi AH, Kiumehr S, Ghahremani MH, Tavangar SM, et al. Chronic morphine treatment induces oxidant and apoptotic damage in the mice liver. Life Sci 2006; 79(10): 972-80.
- Khadivi B, Peirouvi T, Javanmard I MZ, Rasmi Y. Short-term buserelin administration induces apoptosis and morphological changes in adult rat testes. Acta Cir Bras 2017; 32(2): 140-7.
- Cicero TJ, Davis LA, LaRegina MC, Meyer ER, Schlegel MS. Chronic opiate exposure in the male rat adversely affects fertility. Pharmacol Biochem Behav 2002; 72(1-2): 157-63.
- Cicero TJ, Meyer ER, Wiest WG, Olney JW, Bell RD. Effects of chronic morphine administration on the reproductive system of the male rat. J Pharmacol Exp Ther 1975; 192(3): 542-8.
- Hatami H, Mohseni S, Shaikhzadeh F, Nejati F. Comparative study of intraperitoneal injection. J Ilam Univ Med Sci 2013; 21(2): 60-7. [In Persian].
- Redmond DE, Krystal JH. Multiple mechanisms of withdrawal from opioid drugs. Annu Rev Neurosci 1984; 7: 443-78.
- Bablok L, Fracki S, Wielgos M, Czaplicki M, Marianowski L. The naloxone test in the degenerative changes of seminiferous tubules. Ginekol Pol 1998; 69(6): 374-9. [In Polish].
- Bhanot R, Wilkinson M. Opiatergic control of LH secretion is eliminated by gonadectomy. Endocrinology 1983; 112(1): 399-401.
- Fazelipour S, Kiaei SB, Tootian Z. Adverse effect of heroin hydrochloride on selected male reproductive parameters in mice. Comp Clin Path 2009; 19(6): 565-9.
- Budziszewska B, Leskiewicz M, Jaworska-Feil L, Lason W. The effect of N-nitro-L-arginine methyl ester on morphine-induced changes in the plasma corticosterone and testosterone levels in mice. Exp Clin Endocrinol Diabetes 1999; 107(1): 75-9.
- Asgary S, Naderi G, Shahrezaei J, Ahmad P. Comparison of plasma level of lipid peroxidation, lipids and blood sugar in opium addicted and control groups. J Qazvin Univ Med Sci 2003; 7(2): 115-9. [In Persian].
- Amini H, Ahmadiani A. Increase in testosterone metabolism in the rat central nervous system by formalin-induced tonic pain. Pharmacol Biochem Behav 2002; 74(1): 199-204.

## Comparison of the Effect of Morphine Alone and with Naloxone on Testicular Morphology in Rats

Tahmineh Peirouvi<sup>1</sup>, Macan Ahanrobaye<sup>2</sup>, Anahita Fathi-Azarbayjani<sup>3</sup>,  
Mohammad Maram<sup>4</sup>, Mojtaba Karimipour<sup>5</sup>, Marzieh Ebrahimi<sup>6</sup>

### Original Article

#### Abstract

**Background:** Morphine is an analgesic drug from the opium family that directly affects central nervous system (CNS) to reduce pain. Naloxone is a pure opioid antagonist that eliminates their respiratory suppressive effects in CNS. The aim of present study was to compare the effect of morphine on testes, and serum level of cholesterol and testosterone in male rats.

**Methods:** In this experimental study, 18 mature male Wistar rats were selected, and randomly divided in 3 equal groups. The groups received normal saline, morphine alone (5 mg/kg), or combination of morphine (5 mg/kg) and naloxone (0.4 mg/kg) subcutaneously 4 days in week for 7 weeks. After one week, the histological structure of testes was studied microscopically, and serum levels of cholesterol and testosterone were determined and compared between the groups.

**Findings:** In histology, degeneration of some seminiferous tubules and increase of distance between them was seen in morphine group; these changes were not seen in morphine-naloxone and control groups. There was not any significant difference between the groups in terms of serum level of cholesterol and testosterone.

**Conclusion:** Our study suggests that morphine can result in changes in the structure of the testes but the effect of morphine-naloxone on rats was only changes in body weight.

**Keywords:** Morphine, Naloxone, Testes, Rat

**Citation:** Peirouvi T, Ahanrobaye M, Fathi-Azarbayjani A, Maram M, Karimipour M, Ebrahimi M. **Comparison of the Effect of Morphine Alone and with Naloxone on Testicular Morphology in Rats.** J Isfahan Med Sch 2019; 37(538): 924-30.

1- Associate Professor, Department of Histology, School of Medicine AND Maternal and Childhood Obesity Research Center, Urmia University of Medical Sciences, Urmia, Iran

2- General Practitioner, Department of Histology, School of Medicine, Urmia University of Medical Sciences, Urmia, Iran

3- Assistant Professor, Department of Pharmaceutics, School of Pharmacy AND Solid Tumor Research Center, Urmia University of Medical Sciences, Urmia, Iran

4- MSc Student, Department of Histology, School of Medicine, Urmia University of Medical Sciences, Urmia, Iran

5- Professor, Department of Anatomy, School of Medicine, Urmia University of Medical Sciences, Urmia, Iran

6- PhD Student, Department of Reproductive Health, School of Midwifery, Tehran University of Medical Science, Tehran AND Instructor, Department of Midwifery, School of Midwifery, Urmia University of Medical Sciences, Urmia, Iran

**Corresponding Author:** Tahmineh Peirouvi, Email: tpeirouvi@yahoo.co.uk