

# بررسی نتایج درمان جراحی کندیگی قدیمی لیگامان متقاطع خلفی زانو

دکتر خلیل‌ا... ناظم\*، دکتر بهشته پدیدار\*\*، دکتر مسعود سماورچی تهرانی\*\*، دکتر وحید نوریان\*\*\*

\* دانشیار گروه ارتوپدی، دانشگاه علوم پزشکی اصفهان

\*\* دستیار جراحی استخوان و مفاصل، دانشگاه علوم پزشکی اصفهان

\*\*\* کارورز، دانشگاه علوم پزشکی اصفهان

تاریخ دریافت: ۱۳۸۵/۹/۲۶

تاریخ پذیرش: ۱۳۸۶/۲/۲۲

## چکیده

بازسازی (reconstruction) لیگامان متقاطع خلفی زانو، هم چنان درمان اصلی کندیگی‌های قدیمی این لیگامان می‌باشد؛ اما این درمان، عوارض بسیار و روش جراحی دشوار داشته، در عین حال نتایج طولانی مدت آن امیدوارکننده نیست. مطالعه فعلی برای اولین بار، روش درمانی ثابت کردن کندیگی قدیمی لیگامان متقاطع خلفی را مورد بررسی قرار داده است.

این کارآزمایی بالینی در سال‌های ۱۳۸۴-۱۳۸۱ در اصفهان با نمونه‌گیری به روش آسان انجام شد. در مجموع، ۱۵ بیمار با شکایت از علایم کندیگی قدیمی لیگامان متقاطع خلفی زانو و داشتن لقی درجه III در معاینه بالینی، در این مطالعه بررسی شدند. نتایج با استفاده از آزمون مجذور کای تحلیل شد.

اختلاف توزیع فراوانی بی‌ثباتی زانو قبل و بعد از عمل، در دو حالت ۳۰ و ۹۰ درجه در هر دو حالت و نیز تفاوت توزیع فراوانی میزان درد در هنگام راه رفتن و بالا رفتن از پله، قبل و بعد از عمل جراحی، همچنین اختلاف فراوانی نسبی خالی کردن زانو، قبل و بعد از عمل جراحی معنی‌دار بود ( $P < 0/001$ ).

در بیماران این مطالعه، درجه ناپایداری به I رسید و میزان رضایت بیماران ۱۰۰٪ بود. با توجه برابری ارزش درمانی این روش با روشهای رایج و در عین حال روش ساده‌تر و عوارض جانبی کمتر آن، توصیه می‌شود در موارد کندیگی قدیمی لیگامان متقاطع خلفی از آن استفاده شود. مطالعات بیشتر جهت مقایسه طولانی مدت این روش با روش بازسازی رایج بیماران پیشنهاد می‌شود.

**کندیگی قدیمی لیگامان متقاطع خلفی زانو، ثابت کردن، بازسازی لیگامان متقاطع خلفی**

مقدمه:

روش‌ها:

یافته‌ها:

نتیجه‌گیری:

واژگان کلیدی:

تعداد صفحات: ۸

تعداد جدول‌ها: ۲

تعداد نمودارها: ۲

تعداد منابع: ۱۶

دکتر بهشته پدیدار، گروه ارتوپدی، دانشگاه علوم پزشکی اصفهان

آدرس نویسنده مسئول:

E-mail: padidar@resident.mui.ac.ir

## مقدمه

آسیب لیگامان متقاطع خلفی ۲۰-۳ درصد ضایعات لیگامانی زانو را شامل می‌شود (۱). پارگی این لیگامان را تا ۶ هفته اول، حاد و پس از آن، قدیمی در نظر می‌گیرند (۲-۳). پارگی، در اکثر موارد در خود لیگامان (substance) رخ می‌دهد (۴) ولی، ممکن است به صورت کندی از محل اتصال (avulsion) هم باشد (۴) که در بیشتر موارد، در محل اتصال لیگامان به تیبیا اتفاق می‌افتد (۴-۵). درجه لقی لیگامان، براساس میزان جابه‌جایی تیبیا بر روی فمور تعیین می‌شود: درجه I، کم‌تر از ۵mm، درجه II، ۵-۱۰mm و درجه III، بیش از ۱۰mm (۴،۶). مطالعات در مورد عدم ترمیم جراحی پارگی لیگامان متقاطع خلفی، نشان داده است که ۷۰-۵۲ درصد بیماران، درد زانو و درد در حالت ایستادن و راه رفتن دارند. ۲۰ درصد، از خالی کردن زانو شاکی هستند و ۶ درصد تغییرات رادیولوژیک از نوع استئوآرتریت دارند (۶). شدت استئوآرتریت با زمانی که از ایجاد پارگی گذشته است، نسبت مستقیم دارد (۴،۶). درمان نگهدارنده (conservative) به‌ویژه در موارد وجود لقی شدید درجه III، نه از نظر شکایات بیمار (subjective) نظیر درد در بالا رفتن از پله، درد به دنبال راه رفتن طولانی و خالی کردن زانو، و نه از نظر علائم قابل معاینه (objective) مانند لقی زانو نتایج خوبی نخواهد داشت. ضمن این‌که نتایج، با گذشت زمان یعنی در پیگیری طولانی مدت، از نظر ایجاد استئوآرتریت بدتر هم خواهد بود (۸-۷،۲). با این مقدمه، جراحی لیگامان متقاطع خلفی برای جلوگیری از استئوآرتریت و لقی زانو به‌ویژه در درجات بالا توصیه شده است (۳،۶).

در موارد پارگی حاد لیگامان متقاطع خلفی به طور منفرد با درجه I و II، درمان به صورت غیر جراحی است. در افراد ورزشکار با درجه II به بالا، درمان جراحی به صورت ترمیم یا بازسازی توصیه شده است (۴،۶). با توجه به مطالعات قبلی، درمان کندی لیگامان متقاطع خلفی از محل چسبندگی به تیبیا در موارد حاد، ثابت کردن هرچه سریع‌تر لیگامان می‌باشد (۴،۶). در تمام مطالعات، درمان کندی حاد نتایج بسیار مطلوبی به همراه داشته است (۳)؛ برای ثابت کردن قطعه کنده‌شده (PCL) نیز تکنیک‌های مختلف جراحی مانند ثابت کردن با پیچ یا K-wire توصیه شده است (۱۰-۹،۳). در موارد قدیمی، بررسی ضایعات همراه از قبیل ضایعات منسک و آسیب غضروف لازم است (۴،۶) و در صورتی که درمان جراحی لیگامان متقاطع خلفی لازم باشد، بازسازی این لیگامان با روش‌های مختلف توصیه می‌شود. هرچند بازسازی، در عملکرد مفصل بهبود ایجاد می‌کند اما، میزان پایداری مفصل در دراز مدت مانند سایر موارد بازسازی ACL مطلوب نیست (۱۲-۱۱). معایب روش بازسازی شامل اثربخشی کم، عوارض زیاد و تکنیک مشکل است (۱۲). در موارد کندی قدیمی، تاکنون عقیده بر این بوده است که ثابت کردن لیگامان مقدر نیست؛ و یا اگر مقدر باشد نتایج مطلوب حاصل نخواهد شد (۱۳). Jung و همکاران، در یک بیمار ۲۷ ساله مبتلا به پارگی قدیمی ۴ ساله لیگامان متقاطع خلفی به دنبال تروما، از ثابت کردن قطعه کنده‌شده استفاده کردند (۱۳)؛ گزارش دیگری در مورد ثابت کردن کندی مزمن در دست نیست. در همه مطالعات انجام شده، درمان کندی قدیمی را بازسازی ذکر کرده‌اند و تاکنون مطالعه‌ای جهت بررسی درمان

پیگیری شدند و معاینه نهایی یک سال بعد از عمل جراحی در پرسشنامه ثبت شد. طی این مدت، پیگیری علائم به صورت مرتب انجام شد. داده‌ها از آزمون آماری مجذور کای و نرم‌افزار SPSS (SPSS, Inc. Chicago, IL) استفاده شد.

مشخصات بیماران شامل جنس، سن، زمان تروما و علائم سابژکتیو و ابژکتیو قبل و بعد از عمل در یک پرسشنامه برای هر بیمار ثبت شد. علائم سابژکتیو شامل درد زانو در راه رفتن طولانی (بیش از هزار متر) و درد در بالارفتن از پله (۱۵ تا ۲۰ پله) نیز با مشخص کردن شدت درد (بدون درد، درد خفیف، متوسط و شدید) در زمان قبل و بعد از عمل ثبت شد. علائم ابژکتیو، شامل بررسی پایداری مفصل توسط تست Posterior Drawer Test در ۳۰ و ۹۰ درجه در حالی که زانو در وضعیت خنثی (از نظر چرخش زانو) بود ارزیابی و در سه درجه I و II و III در زمان قبل و بعد از عمل در پرونده بیماران ثبت می‌شد. میزان جابه‌جایی تیبیا نسبت به فمور برای درجه I کم‌تر از ۵mm، برای درجه II، ۵-۱۰mm و برای درجه III بیشتر از ۱۰mm در نظر گرفته شد.

تکنیک عمل: پس از بیهوشی، بیمار در وضعیت پرون روی تخت قرار داده می‌شد. یک انسزیون به صورت (S) lazy در کریز پوپلیته آل ایجاد کرده، پوست و زیرجلد و فاشیای عمقی را باز می‌کردیم. بین دویبخش عضله گاسترکینیموس را باز کرده، عروق و نوروباندل را به همراه نیمه لترال گاسترکینیموس درکنار قرار می‌دادیم که با این عمل نوروباندل توسط قسمت ضخیم عضلات در کنار محافظت می‌شد. کپسول مفصل را به صورت طولی و شارپ باز می‌کردیم و بعد

کنگدی قدیمی لیگامان متقاطع خلفی به روش ثابت کردن انجام نشده است (۱۳). در این مطالعه، افرادی که مبتلا به کنگدی قدیمی لیگامان متقاطع خلفی بودند را مورد عمل جراحی ثابت کردن این لیگامان قرار دادیم. این بیماران یا تا ۶ هفته پس از آسیب، به پزشک مراجعه نکرده بودند، یا بیماری آن‌ها دیر تشخیص داده شده بود. هدف از این مطالعه، بررسی نتایج کوتاه مدت عمل ثابت کردن کنگدی قدیمی لیگامان متقاطع خلفی به دنبال تروما بود.

### روش‌ها

مطالعه، به صورت کارآزمایی بالینی در مورد بیمارانی که با تشخیص بالینی پارگی قدیمی لیگامان متقاطع خلفی، یا لقی شدید (درجه III) زانو در فاصله سال‌های ۱۳۸۱ تا ۱۳۸۴ به درمانگاه ارتوپدی بیمارستان الزهرا (س) مراجعه کرده بودند، انجام شد. تعداد ۱۵ بیمار روش انتخاب آسان وارد مطالعه شدند. همه بیماران به دنبال تروما دچار کنگدی لیگامان متقاطع خلفی شده بودند و به دلیل مراجعه دیر هنگام بیمار یا عدم تشخیص به موقع کنگدی، از زمان تروما تا زمان جراحی بیش از ۶ هفته گذشته بود. هیچ یک از بیماران در اندام مورد بررسی به mal-alignment جدی نیازمند اصلاح و یا آسیب‌های همراه دیگری که نیازمند بررسی خاص باشد دچار نبودند. بیمارانی که از زمان تروما ایشان کم‌تر از ۶ هفته گذشته بود و یا آسیب همراه و mal-alignment اندام داشتند، از مطالعه خارج شدند. گزینه‌های مختلف درمانی و مزایا و معایب هر گزینه برای بیماران توضیح داده شد و بیماران در جریان تحقیق قرار گرفتند. بیماران علاقه‌مند به ادامه روند درمانی، با کسب رضایت‌نامه کتبی وارد مطالعه شدند. بیماران به صورت دوره‌ای معاینه و

می‌کردیم. میزان و نوع فیزیوتراپی انجام شده در این عمل جراحی، مانند روش ترمیم اولیه کندیگی لیگامان متقاطع خلفی (PCL-Avulsion) بود.

#### یافته‌ها

در این مطالعه، ۱۵ بیمار (۲ زن و ۱۳ مرد) مورد بررسی قرار گرفتند. میانگین سن بیماران ۲۲/۶ سال بود. مکانیسم ضایعه در تمام موارد تروما بود. فاصله زمانی بین وارد شدن تروما تا زمان عمل جراحی بین دو ماه تا یک سال بود. بررسی توزیع فراوانی میزان بی‌ثباتی (instability) زانوی افراد مورد بررسی، متعاقب کندیگی لیگامان متقاطع خلفی در دو حالت قبل و بعد از عمل جراحی در PDT در ۳۰ درجه و ۹۰ درجه فلکشن و روتیشن طبیعی مشخص کرد که قبل از عمل، تمام بیماران هم در ۳۰ درجه و هم در ۹۰ درجه فلکشن ناپایداری درجه III داشتند؛ ولی بعد از عمل در هر دو حالت فلکشن، میزان ناپایداری در تمام بیماران حداقل به درجه I کاهش یافت. با استفاده از آزمون مجذور کای فراوانی بی‌ثباتی قبل و بعد از عمل در دو حالت ۳۰ و ۹۰ درجه مقایسه شد که در هر دو حالت اختلاف معنی‌داری به دست آمد ( $P < 0.001$ ) (جدول ۱).

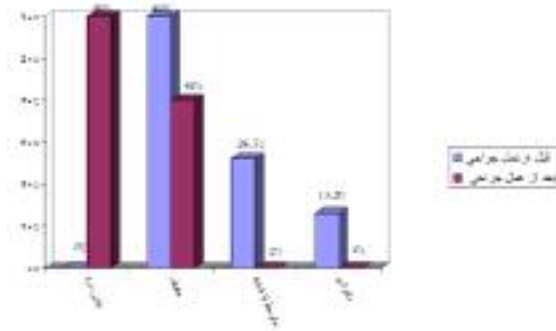
جدول شماره ۱. مقایسه فراوانی بی‌ثباتی قبل و بعد از عمل در دو

حالت ۳۰ و ۹۰ درجه

P-value	III	II	I
$<0.001$	۱۵	-	-
	-	-	۱۵
$<0.001$	۱۵	-	-
	-	-	۱۵

فراوانی نسبی میزان لقی زانو نشان می‌دهد که قبل از عمل همه بیماران مبتلا به لقی زانو درجه II یا III

از آشکار (اکسپوز) شدن مفصل، قسمت پروگزیمال تیبیا و نیز لبه خلفی کندیل فمور آشکار می‌شد. در صورت نیاز به آشکارسازی بیشتر، قسمت تاندونی محل اتصال سر مدیال گاسترکنمیوس از قسمت دیستال فمور و کپسول مفصل آزاد می‌شد. فلکشن مختصر زانو سبب می‌شد که آشکارسازی بهتری ایجاد گردد. قطع کامل سر مدیال گاسترکنمیوس به ندرت لازم می‌شد. محل کنده شدن لیگامان را تازه کرده، خود قطعه متصل به PCL را نیز از نسوج فیروزه و چسبندگی‌ها جدا می‌کردیم. قطعه کنده شده را به‌دقت در محل خود قرار داده، در حد امکان advance کرده، با پیچ کنسلوس ثابت می‌کردیم. در ۲ نفر از بیماران به دلیل خرد شدگی (comminution) زیاد، به گذاشتن staple بر روی محل اتصال PCL به تیبیا نیاز شد. در ۲ بیمار هم لازم شد که داخل تیبیا به طرف قدام، کانالی ایجاد کرده، تاندون PCL همراه قطعات متصل به آن را داخل کانال anchor و با یک پیچ از قدام به تیبیا فیکس کنیم. سپس یک گرافت کورتیکال از تیبیا برداشته، محکم در سوراخ ایجاد شده فروکردیم. در این حالت (پس از ثابت کردن لیگامان کنده شده در محل خود) پایداری زانو را ارزیابی کرده، ایزومتریک بودن لیگامان متقاطع خلفی را بررسی می‌کردیم. در تمام موارد زانو کاملاً stable بوده و هیچ‌گونه لقی وجود نداشت. سپس قسمت خلفی کپسول بخیه می‌شد و در حالت ۳۰ درجه فلکشن، بافت زیرجلدی و پوست لایه به لایه بسته می‌شد. بعد از آن گچ بلند در ۳۰ درجه فلکشن زانو گرفته می‌شد. پس از دو هفته گچ تعویض و دوباره برای مدت چهار هفته گچ‌گیری می‌شد. پس از توانبخشی، از این مرحله به بعد مانند عمل جراحی در موارد حاد عمل



نمودار ۲. توزیع فراوانی میزان درد هنگام بالا رفتن از پله، قبل و بعد از عمل جراحی

مربوط به لیگامان متقاطع خلفی است (۶،۱۲). اختلاف نظر موجود به ویژه در درمان ضایعات این لیگامان بیشتر می‌شود (۱۴-۸،۱۱-۶،۷،۲). پارگی لیگامان متقاطع خلفی را در فاصله ۶-۱ هفته اول، حاد و از آن پس، قدیمی در نظر می‌گیرند (۴،۶،۱۵).

اصولاً در موارد حاد ضایعات لیگامان‌های زانو که به صورت کنگدی باشد، همیشه توصیه می‌شود که هرچه زودتر برای ثابت‌کردن اولیه این لیگامان با روش‌های مختلف اقدام شود (۱۴-۴،۱۲)؛ اما، در موارد کنگدی قدیمی لیگامان‌های زانو و به‌ویژه لیگامان متقاطع خلفی، اختلاف نظر وجود دارد (۴). در کنگدی‌های مزمن PCL، یعنی کنگدی که تا ۶ هفته پس از تروما تشخیص داده نشده، یا بیمار به پزشک مراجعه نکرده است، تاکنون عقیده این بوده است که ثابت‌کردن لیگامان مقذور نیست و اگر هم مقذور باشد نتایج مطلوب حاصل نمی‌شود (۱۳). تنها یک گزارش از ثابت‌کردن کنگدی مزمن PCL در دست است که نتایج بسیار مطلوبی را از نظر پایداری زانو و رضایت بیمار به همراه داشته است (۱۳). براساس مطالعات قبلی موجود در این زمینه، در حال حاضر جهت درمان ضایعه لیگامانی PCL قدیمی، انجام عمل جراحی بازسازی اندیکاسیون دارد (۴،۶،۱۳)؛ در حالی که در


بودند، ولی بعد از عمل همه بدون لقی زانو و یا حداکثر مبتلا به لقی درجه I بودند. با انجام آزمون مجذور کای بین فراوانی نسبی خالی کردن زانو قبل و بعد از عمل، اختلاف معنی‌داری به دست آمد ( $P < 0.001$ ) (جدول ۲).

جدول شماره ۲. مقایسه فراوانی نسبی خالی کردن زانو قبل و

بعد از عمل

P-value	زمان
۳	قبل از عمل
۱۲	خالی کردن زانو
۱۵	بعد از عمل
$< 0.001$	

توزیع فراوانی میزان درد در هنگام راه رفتن و بالارفتن از پله، قبل و بعد از عمل، جراحی در نمودارهای ۱ و ۲ آمده است. از نظر آماری اختلاف توزیع فراوانی میزان درد در هر دو مورد، در قبل و بعد از عمل جراحی معنی‌دار بوده است ( $P < 0.001$ )، به‌طوری که در مرحله قبل از عمل جراحی، هیچ بیماری راه رفتن بدون درد نداشته، ۲۶/۷ درصد بیماران مبتلا به ناتوانی در راه رفتن بودند؛ در حالی که بعد از عمل ۸۶ درصد بیماران بدون درد شدند و ناتوانی در راه رفتن از بین رفت (نمودار ۱). در مورد میزان درد هنگام بالارفتن از پله، قبل و بعد از عمل جراحی نیز وضعیت مشابهی وجود داشت (نمودار ۲).



نمودار ۱. توزیع فراوانی میزان درد هنگام راه رفتن قبل و بعد از عمل جراحی

## بحث

یکی از بحث‌انگیزترین مطالب در جراحی زانو مسایل

بیماران انجام گرفته است اما، امکان انجام آن بر روی سایر موارد مشابه نیز وجود دارد. به‌ویژه با توجه به این که در غیر این حالت، بیماران دچار پارگی مزمن PCL را باید مورد عمل جراحی بازسازی PCL قرار داد که عملی مشکل و نیازمند تکنیک پیشرفته می‌باشد و نتایج طولانی‌مدت آن هم امیدوارکننده نبوده، در پیگیری دراز مدت laxity رخ می‌دهد (۱۲).

**نتیجه گیری:** باتوجه به نتایج به‌دست آمده در مطالعه فعلی، درمان old PCL avulsion به روش ثابت‌کردن، در صورت امکان، روش مناسبی برای درمان بی‌ثباتی و برطرف کردن علائم بالینی بیمار می‌باشد که باید به عنوان بهترین اقدام درمانی مورد استفاده قرار گیرد.

**پیشنهاد:** انجام مطالعات دیگر در این زمینه با تعداد بیمار بیشتر و پیگیری طولانی‌تر بیماران، همچنین انجام مطالعات مقایسه‌ای به‌ویژه بین ۲ روش بازسازی و ثابت کردن، توصیه می‌شود. در پژوهش‌های بعدی همچنین می‌توان بررسی اثر بخشی درمان ثابت‌کردن را براساس سن بیماران نیز مورد توجه قرار داد.

مطالعه فعلی، جهت درمان این بیماران از روش ثابت‌کردن استفاده می‌شد که در مطالعه Jung و همکاران نیز نتایج خوبی به همراه داشته است. در مطالعه فعلی، رضایت بالای بیماران از درمان صورت گرفته، افزایش ثبات مفصل زانو و کاهش خالی کردن زانو که دارای اختلاف معنی‌دار قبل و بعد از عمل جراحی می‌باشد، دلیلی بر مؤثر بودن درمان است ( $P < 0/001$ ). درعین حال کاهش درد بیماران به‌صورت واضح و معنی‌دار از نظر آماری، در هنگام بالارفتن از پله و راه رفتن، مؤثر بودن درمان صورت گرفته را تأیید می‌کند ( $P < 0/001$ ). علاوه بر ارزش بالای روش ثابت کردن در بیماران مورد مطالعه و عوارض جانبی ناچیز آن، تکنیک ساده‌تر عمل نسبت به روش بازسازی و کاهش زمان عمل نیز از دیگر مزایای این روش درمانی می‌باشد. باتوجه به بهبودی بیماران طی دوره ۱ ساله پیگیری، می‌توان احتمال داد که این بهبودی در دراز مدت هم ادامه یابد؛ هرچند، اثبات دقیق این امر نیازمند پیگیری طولانی‌تر بیماران در مطالعات آتی است. این مطالعه در مورد جمعیت محدودی از

## منابع

1. Shenck RC Jr. Injuries of the knee. In: Beaty JH, Kasser J, editors. Fractures in adults. 5th ed. Philadelphia: Lippincot Williams & Wilkins; 2001. p. 1843-1937.
2. Keller PM, Shelbourne D, McCarroll JR, Reting AC. Nonoperatively treated isolated posterior cruciate ligament injuries. Am J Sport Med 1993;21(1):132-6.
3. Yang CK, Wu CD, Chih CJ, Wei KY, Su CC, Tsuang YH. Surgical treatment of avulsion fracture of the posterior cruciate ligament and postoperative management. J Trauma 2003;54(3):516-19.
4. Bisson LJ, Clancy WG. Posterior cruciate ligament injuries. In: Insall JN, Scott WN, Editors. Surgery of the knee. 3rd ed. Pennsylvania: Churchill Livingstone; 2001. p. 879-910
5. Torisu T. Avulsion fracture of the tibial

- attachment of the posterior cruciate ligament. Indications and results of delayed repair. Clin Orthop 1979;143(1):107-14.
6. Miller RH. Knee Injuries. In: Canale ST. editor. Campbells operative orthopaedics. 10th ed. Pennsylvania: Mosby; 2003. p. 2199-2300.
7. Dandy DJ, Pusey RJ. The long-term results of unrepaired tears of the posterior cruciate ligament. J Bone Joint Surg 1982; 64B(1):92-100.
8. Parolie JM, Bregfeld JA. Long term results of nonoperative treatment of isolated posterior cruciate ligament injuries in athletes. Am J Sports Med 1986;14(1):35-8.
9. Trickey EL. Injuries to the posterior cruciate ligament: diagnosis and treatment of early injuries and reconstruction of late instability. Clin Orthop 1980;147(1):76-81.

10. Veselko M, Saciri V. Posterior approach for arthroscopic reduction and antegrade fixation of avulsion fracture of the posterior cruciate ligament from the tibia with cannulated screw and washer. *Arthroscopy* 2003;19(8):916-21.
11. China JW, Han SH. Outcome of surgical reconstruction for posterior cruciate and posterolateral instabilities of the knee. *Injury* 2002;33(9):815-21.
12. Nazem Kh, Jabalameil Kh, Pahlevansabagh A. A study on the results of reconstructing PCL using graft from quadriceps muscle tendon. *JRMS* 2004;3(1):9-13.
13. Jung TM, Höher J, Weiler A. Screw fixation of a 4 1/2-year-old PCL avulsion injury. *Knee Surg Sports Traumatol Arthrosc* 2006;14(5):469-72.
14. Clancy WG, Shelbourne KD, Zoellner GB, Keens JS, Reider B, Rosenberg TD. Treatment of knee joint instability secondary to rupture of posterior cruciate ligament, report of new procedure. *J Bone Joint Surg* 1983;65(3):310-22.
15. Strobel MJ, Weiler A, Eichhorn HJ. Diagnosis and therapy of fresh and chronic posterior cruciate ligament lesions. *Chirurg* 2000;71(9):1066-81.
16. Strobel MJ, Weiler A. Management of the posterior cruciate ligament-deficient knee. *Tech Orthop* 2001;16(2):167-94.



Received: 17.12.2007  
Accepted: 28.12.2007**Results of Old Posterior Cruciate Ligament (PCL) Avulsion Fixation of Knee in St. Al-zahra Hospital**

Nazem Kh MD\*, Padidar B MD\*\*, Samavarchi Tehrani M MD\*\*\*, Nourian V\*\*\*

\* Associate Professor of Orthopedics, Isfahan University of Medical Sciences

\*\* Assistant of Orthopedics, Isfahan University of Medical Sciences

\*\*\* Medical Student, Isfahan University of Medical Sciences

**Background:****Abstract**

Many references recommend reconstruction surgical method, for treatment of old posterior cruciate ligament avulsion (PCL), in spite of its adverse side effects, difficult surgical procedure and poor long term results. This study was conducted for the first time designed to determine the results of the treatment of the old PCL avulsion by open reduction and fixation.

**Methods:**

We tried to determine the efficacy of old PCL avulsion fixation, during a clinical trial with non-randomized sampling, on 15 patients. All patients had giving way instability, pain while climbing and pain while long walking; and had grade III PDT in physical examination. Data were analyzed by using Chi square test.

**Findings:**

The frequency of knee instability before and after operation, in 30 and 90 degree flexion, had significant difference ( $P < 0.001$ ). Giving way, had significant difference before and after operation as well, ( $P < 0.001$ ). The frequency of pain while walking and climbing, also had significant difference ( $P < 0.001$ ).

**Conclusion:**

In the 15 patients who underwent PCL fixation, the grade of instability reduced to grade I. As therapeutic value of this method is the same as current renewal methods besides its easier procedure and less side effects, so it is recommended to use it necessarily in old PCL. Further studies with larger sample size and prolonged follow up are recommended.

**Key words:****Old posterior cruciate ligament, avulsion, fixation, reconstruction****Page count:**

8

**Tables:**

2

**Figures:**

2

**References:**

16

**Address of Correspondence:**Beheshteh Padidar MD, Orthopedics Department, Isfahan University of Medical Sciences, Isfahan, Iran  
E-mail: padidar@resident.mui.ac.ir