

گزارش یک مورد بیمار مبتلا به موکورمایکوز شریان تمپورال

دکتر محسن میدانی*، دکتر سعید سهیلی پور**، دکتر فرزانه برزگر***،

دکتر میترا حیدرپور****، دکتر حشمت اله شاکری*****

*استادیار گروه و مرکز تحقیقات بیماری‌های عفونی و گرمسیری، دانشگاه علوم پزشکی اصفهان، اصفهان، ایران.

**دانشیار گروه گوش و حلق و بینی، دانشکده پزشکی، دانشگاه علوم پزشکی اصفهان، اصفهان، ایران.

***دستیار گروه گوش و حلق و بینی، دانشکده پزشکی، دانشگاه علوم پزشکی اصفهان، اصفهان، ایران.

****استادیار گروه پاتولوژی، دانشکده پزشکی، دانشگاه علوم پزشکی اصفهان، اصفهان، ایران.

*****دستیار گروه عفونی، دانشکده پزشکی، دانشگاه علوم پزشکی اصفهان، اصفهان، ایران.

تاریخ دریافت: ۸۷/۶/۲

تاریخ پذیرش: ۸۷/۸/۱۵

چکیده

موکورمایکوز عفونت قارچی با تمایل به درگیری عروق و ایجاد ترومبوز در آنها و نکروز بافت با مرگ و میر بالا می باشد که اغلب در بیماران دیابتیک و بیماران دچار سرکوب ایمنی دیده می شود. درگیری شریان افتالمیک، سینوس کاورنو و شریان کاروتید داخلی در این بیماران گزارش شده است. اساس درمان دبریدمان جراحی وسیع و تجویز داروهای ضد قارچ می باشد که جدیدترین آنها پساکونازول است.

در این مقاله بیمار دیابتیک مبتلا به موکورمایکوز سینوس و اوربیت معرفی می شود که به علت اختلال عملکرد شدید کلیه ها پس از تجویز آمفوتریسین B تحت درمان با پساکونازول به مدت ۸ هفته قرار گرفته، پس از بهبودی بالینی و رادیوگرافیک ترخیص شد. لیکن ۲ هفته بعد از آن به علت سردردهای شدید دوباره بستری گردید. در بررسی های انجام شده یکی از نادرترین درگیری های عروقی در این بیماری یعنی درگیری شریان تمپورال برای وی مسجل شد.

موکورمایکوز، سینوزیت، پساکونازول، شریان تمپورال، آمفوتریسین B.

مقدمه:

معرفی بیمار:

واژگان کلیدی:

تعداد صفحات: ۶

تعداد جدول ها: -

تعداد نمودارها: -

تعداد منابع: ۱۶

آدرس نویسنده مسئول: دکتر محسن میدانی، استادیار گروه و مرکز تحقیقات بیماری های عفونی و گرمسیری دانشگاه علوم پزشکی اصفهان، اصفهان، ایران.

E-mail: meidani@med.mui.ac.ir

مقدمه

موکورمایکوزیس عفونت قارچی تهدید کننده‌ی حیات است که به وسیله‌ی خانواده‌ی موکوراسه ایجاد می‌شود. عفونت می‌تواند اوربیت به تنهایی، اوربیت و سینوس‌ها و یا اوربیت و سینوس‌ها و مغز را همزمان درگیر کند (۱)، گرچه درگیری ریه‌ها، دستگاه گوارش، پوست و حتی درگیری منتشر هم گزارش شده است (۲-۴). شریان مرکزی شبکیه و کاروتید داخلی هم شایعترین عروقی هستند که درگیری با موکورمایکوز در آنها گزارش شده است (۵-۷).

بیمار معرفی شده مبتلا به موکورمایکوز اوربیت و سینوس‌های پارانازال بود که به علت عوارض کلیوی آمفوتریسین تحت درمان با پساکونازول قرار گرفته پس از بهبودی عفونت فعال سینوس‌ها و اوربیت ترخیص گردید، لیکن دو هفته بعد با سردرد شدید مراجعه و دوباره بستری گردید که در بررسی‌های انجام شده یکی از نادرترین درگیری‌های عروقی در این بیماری یعنی تهاجم قارچ به شریان تمپورال برای وی مسجل شد.

معرفی بیمار

بیمار آقای ح.م. ۵۳ ساله، با تورم و بی‌حسی گونه و تورم پلک تحتانی راست به اورژانس بیمارستان الزهراء (س) اصفهان مراجعه کرد. مشکلات بیمار از ۱۵ روز قبل از مراجعه شروع شده بود که با تشخیص رینوسینوزیت حاد تحت درمان با قرص کوآموکسی کلاو قرار گرفته بود اما بهبودی نداشته و کاهش بینایی چشم راست نیز به تابلوی بالینی بیمار اضافه شده بود. سابقه‌ی ابتلا به بیماری دیابت نوع II، پرفشاری خون و بای پس کرونر را ذکر می‌کرد.

در معاینه‌ی بدو ورود، هوشیار و آگاه و کمی ill

بود اما toxic به نظر نمی‌رسید. علائم حیاتی عبارت از PR: ۹۸، RR: ۲۸، BP: ۱۵۰/۹۵ و OT: ۳۹ بود.

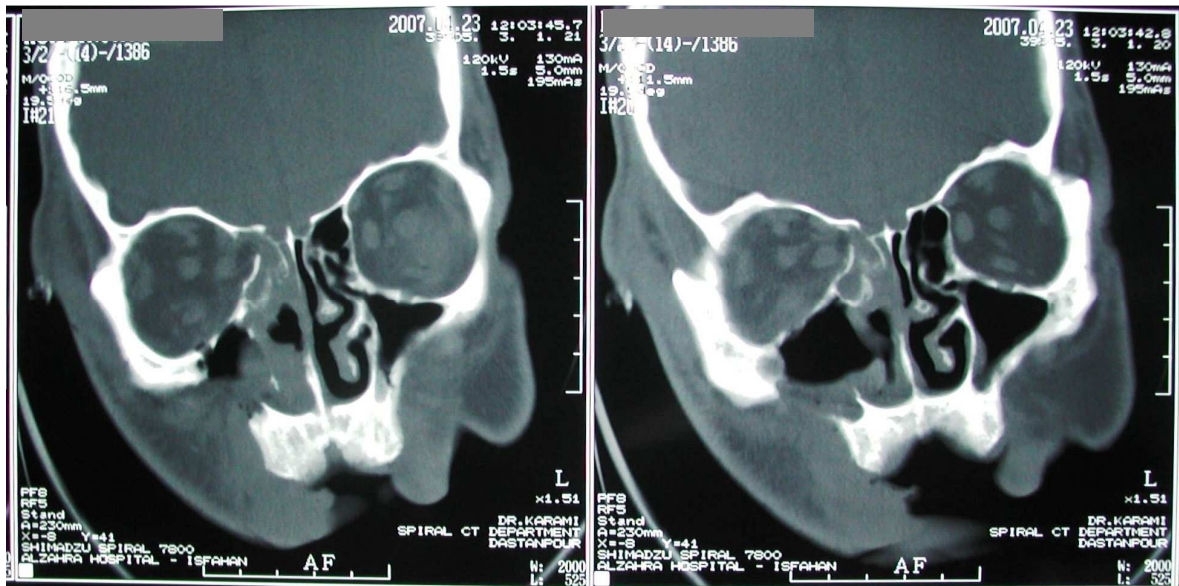
تورم، قرمزی و درد در گونه و پلک تحتانی راست داشت، حس گونه‌ی راست در مقایسه با سمت چپ کاهش یافته بود، حدت بینایی چشم راست در حد شمارش انگشتان در فاصله‌ی حدود ۶۰ سانتی متر بود. اعصاب جمجمه‌ای ۴ و ۶ سمت راست درگیر بودند. سایر معاینات طبیعی بودند.

آزمایشات حاکی از لکوسیتوز (WBC: ۱۲۲۰۰)، آنمی (Hb: ۱۰/۵) و هیپرگلیسمی (Bs: ۲۰۱) بود. در سی‌تی اسکن انجام شده از سینوس‌ها و صورت، سینوس‌های ماگزیلاری و اتموئید سمت راست پر بودند، شواهدی از خوردگی استخوان‌های سینوس و دیواره‌های اوربیت دیده نشد. افزایش ضخامت بافت نرم صورت در سمت راست مشهود بود.

بیمار در سرویس ENT مرکز بستری شده آنتی‌بیوتیک وریدی جهت وی شروع شد. با توجه به سابقه‌ی طولانی مدت دیابت، درگیری عصبی و سیر پیشرونده‌ی بیماری با وجود دریافت آنتی‌بیوتیک و نیز به منظور تهیه‌ی نمونه از ترشحات بینی و سینوس جهت کشت و اسمیر، بیمار به اتاق عمل منتقل شده، نمونه‌گیری از ترشحات سینوس ماگزیلاری و مخاط انجام شد. گزارش پاتولوژی موکورمایکوزیس سینوس‌ها با تهاجم عروقی بود؛ لذا بیمار تحت دبریدمان وسیع سینوس ماگزیلاری و اتموئید راست و تخلیه‌ی نواحی نکروتیک مخاط قرار گرفت. درمان با آمفوتریسین B با دوز ۱/۵ mg/kg، سفتریاکسون و مترونیدازول و شستشوی روزانه‌ی بینی و سینوس‌ها از طریق درن با محلول آمفوتریسین ادامه پیدا کرد. روز پنجم دریافت آمفوتریسین، Cr و Bun بیمار به حدی

شد که همگی طبیعی بودند. در نهایت به علت شدت بیشتر درد در ناحیه‌ی پری‌تیمپورال راست، ESR بالا (۹۰-۱۳۰)، CRP مثبت (>8) آنمی (<8) نرموکرومیک نروموسیتیک و منفی بودن P-ANCA و C-ANCA جهت رد آرتریت تمپورال، بیوپسی از شریان تمپورال انجام شد که در بررسی نمونه، هایفاهای قارچی در جدار و داخل لومن شریان و انسداد لومن توسط ترومبوز و نواحی نکروز و ارتشاح التهابی مشاهده و تشخیص موکورمایکوزیس شریان تمپورال مسجل شد (شکل ۳). ادامه‌ی درمان با آمفوتریسین B که دوز آن با توجه به GFR و Cr بیمار به $70-50 \text{ mg/kg/day}$ تعدیل شده بود به مدت ۶ هفته انجام شد، گرچه در نهایت کلیه‌های بیمار عملکرد خود را به شدت از دست دادند و بیمار در حال حاضر هفته‌ای ۲ بار نیاز به دیالیز دارد.

افزایش یافت که در نهایت نیاز به دیالیز پیدا شد. از آن جا که در حال عمومی بیمار و علائم بالینی وی بهبودی واضحی حاصل نشد، سی‌تی‌اسکن کنترل دو هفته بعد از جراحی حاکی از وجود بیماری در سینوس‌ها بود (شکل ۱) و بیمار دوز موثر آمفوتریسین را به علت نارسایی کلیه‌ها نمی‌توانست تحمل کند، شربت پساکونازول به عنوان داروی جایگزین به میزان 800 mg/day شروع شد (۸) و بیمار دوباره تحت دبریدمان وسیع سینوس‌ها قرار گرفت (شکل ۲). ۸ هفته پس از تجویز داروی پساکونازول بیمار با بهبود کامل علائم بالینی که با آندوسکوپی سینوس نیز تأیید شد، مرخص گردید. در حدود دو هفته پس از قطع پساکونازول، بیمار با تشدید سر درد در تمام نواحی سر با شدت بیشتر در ناحیه شقیقه‌ی راست مراجعه کرد که در لمس دردناک بود، ضایعه‌ی پوستی، قرمزی یا تورمی به چشم نمی‌خورد. MRI و MRV مغز و LP انجام

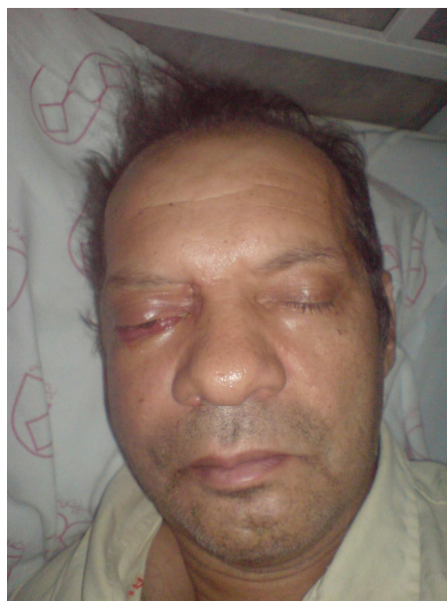

شکل ۱. سی تی اسکن کنترل بیمار که درگیری سینوس ماگزیلاری و اتموئید سمت راست و شواهد اعمال جراحی قبلی در آن دیده می‌شود.

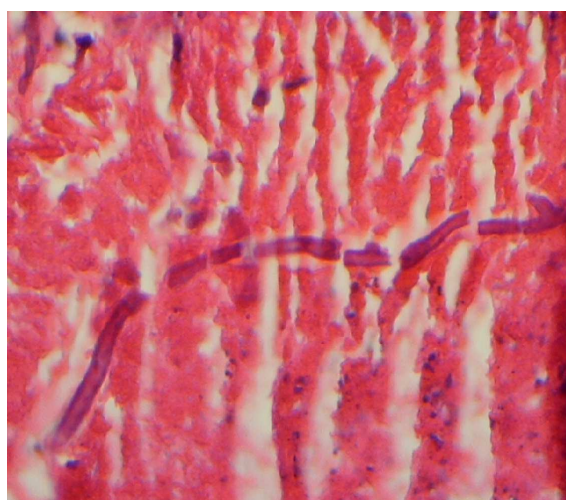
نکروز بافت می‌شود (۷-۵). این فرآیند با درگیری شریان مرکزی شبکیه باعث کوری می‌شود که به همراه افتالموپلژی و پروپتوز سندرم کلاسیک موکور را تشکیل می‌دهد (۱۰). تشخیص قبل از هر چیز به ظن بالینی در بیمار مستعد بستگی دارد، تأیید تشخیص مستلزم مشاهده‌ی المان‌های قارچ در اسمیر تهیه شده از محل درگیری می‌باشد که باید در کشت نمونه نیز تأیید شود (۵). مطالعات رادیوگرافیک نقش بسیار مهمی هم در تشخیص و هم در پیگیری پاسخ به درمان و عود بیمار دارند. شایعترین یافته‌های رادیوگرافیک که به ویژه در سی‌تی اسکن به خوبی قابل ارزیابی هستند، افزایش ضخامت مخاطی و سطح مایع و هوا در سینوس‌های پارانازال می‌باشد. درگیری بافت نرم و نکروز، خوردگی استخوان‌ها و درگیری اوربیت هم بسته به شدت و وسعت بیماری ممکن است دیده شوند (۱۱، ۹، ۵). اساس درمان تشخیص زودرس و دبریدمان جراحی وسیع و تجویز آمفوتریسین B و مشتقات لیپیدی آن به ترتیب با دوز $1-1/5 \text{ mg/kg/day}$ و $10-15 \text{ mg/kg/day}$ و ریزیدین، که در برخی کشورها در دسترس است، پساکونازول است و در مطالعات مختلف تا ۷۹٪ موفقیت درمان بدون عوارض کلیوی آمفوتریسین با آن گزارش شده است (۱۶-۱۳، ۸).

در مورد بیمار گزارش شده نیز عوارض کلیوی آمفوتریسین باعث شد تا شربت پساکونازول جایگزین شود.

نگارندگان مقاله معتقدند که بیمار گزارش شده از چند جهت حائز اهمیت می‌باشد؛ اول پاسخ اولیه قابل قبول به داروی پساکونازول که بدون عوارض جدی



شکل ۲. تصویر بیمار ۲ هفته بعد از دریافت پساکونازول (هنوز گونه و پلک تحتانی سمت راست کمی متورم و قرمز می‌باشد).



شکل ۳. هایفاهای قارچ در دیواره شریان (به عدم دیواره بندی و زوایای حاده در محل‌های انشعابها توجه کنید).

بحث

اسپور موکورمایکوزیس فلور طبیعی بینی و سینوس بسیاری از افراد سالم است که در شرایط تضعیف سیستم ایمنی و شایعتر از آن دیابت که در گزارش‌های مختلف ۹۰-۷۶٪ موارد عفونت را شامل می‌شود (۹، ۵، ۱)، پاتوژن شده با تهاجم به عروق و تکثیر در دیواره و لومن آن باعث ترومبوز عفونی، انفارکتوس و

خارجی بود؛ دوم درگیری شریان تمپورال این بیمار با عفونت موکورمایکوز که بسیار نادر می‌باشد.

تشکر و قدردانی

از آقای دکتر مدرسی که از هیچ کمکی حین تنظیم این مقاله مضایقه نکردند، کمال تشکر را داریم.

خاصی به خوبی توسط بیمار تحمل شد و پس از ۸ هفته درمان خوراکی بیمار فاز حاد و شدید اولیه را پشت سر گذاشت، گرچه این مدت درمان باعث ریشه کن شدن عفونت در بیمار نشد و وی با عود عفونت این بار در شریان تمپورال بازگشت که دلیل آن شاید دوره درمان کوتاهتر این بیمار در مقایسه با مطالعات

References

1. Spellberg B, Edwards J, Jr., Ibrahim A. Novel perspectives on mucormycosis: pathophysiology, presentation, and management. *Clin Microbiol Rev* 2005; 18(3): 556-69.
2. Madhusudhan KS, Gamanagatti S, Seith A, Hari S. Pulmonary infections mimicking cancer: report of four cases. *Singapore Med J* 2007; 48(12): e327-e31.
3. Budhiraja S, Sood N, Singla S, Gupta V. Gastrointestinal mucormycosis in a neonate: Survival without antifungal therapy. *Indian J Gastroenterol* 2007; 26(4): 198.
4. Jemli B, Garsallah H, Lebben I, Ferjeni M, Gargouri S. Cutaneous mucormycosis and diabetes: about one observation. *Bull Soc Pathol Exot* 2005; 98(5): 347-9.
5. Alleyne CH, Jr., Vishteh AG, Spetzler RF, Detwiler PW. Long-term survival of a patient with invasive cranial base rhinocerebral mucormycosis treated with combined endovascular, surgical, and medical therapies: case report. *Neurosurgery* 1999; 45(6): 1461-3.
6. Hamilton JF, Bartkowski HB, Rock JP. Management of CNS mucormycosis in the pediatric patient. *Pediatr Neurosurg* 2003; 38(4): 212-5.
7. Shah PD, Peters KR, Reuman PD. Recovery from rhinocerebral mucormycosis with carotid artery occlusion: a pediatric case and review of the literature. *Pediatr Infect Dis J* 1997; 16(1):68-71.
8. Rutar T, Cockerham KP. Periorbital zygomycosis (mucormycosis) treated with posaconazole. *Am J Ophthalmol* 2006; 142(1): 187-8.
9. Goswami R, Tandon N, Thulkar S, Kochupillai N. Diabetes mellitus, fever, proptosis, and rapid loss of vision. *Postgrad Med J* 1996; 72(852): 633-5.
10. Lowe JT, Jr., Hudson WR. Rhinocerebral phycomycosis and internal carotid artery thrombosis. *Arch Otolaryngol* 1975; 101(2): 100-3.
11. Terk MR, Underwood DJ, Zee CS, Colletti PM. MR imaging in rhinocerebral and intracranial mucormycosis with CT and pathologic correlation. *Magn Reson Imaging* 1992; 10(1): 81-7.
12. Gonzalez CE, Rinaldi MG, Sugar AM. Zygomycosis. *Infect Dis Clin North Am* 2002; 16(4): 895-914.
13. Leather HL, Correll TA, Meyer CL, Schmalfuss IM, Wingard JR. Treatment of zygomycosis with posaconazole in a patient with acute myeloid leukemia. *Clin Adv Hematol Oncol* 2005; 3(10): 773-7.
14. Greenberg RN, Mullane K, van Burik JA, Raad I, Abzug MJ, Anstead G, et al. Posaconazole as salvage therapy for zygomycosis. *Antimicrob Agents Chemother* 2006; 50(1): 126-33.
15. Groll AH, Walsh TJ. Posaconazole: clinical pharmacology and potential for management of fungal infections. *Expert Rev Anti Infect Ther* 2005; 3(4): 467-87.
16. Courtney R, Pai S, Laughlin M, Lim J, Batra V. Pharmacokinetics, safety, and tolerability of oral posaconazole administered in single and multiple doses in healthy adults. *Antimicrob Agents Chemother* 2003; 47(9): 2788-95.

Received: 23.8.2008

Accepted: 5.11.2008

A Case of Temporal Arteritis Associated with Mucoromycosis

Mohsen Meidani MD*, Saeed Soheilipour MD**, Farzaneh Barzegar MD***, Mitra Heidarpour MD****, Heshmatollah Shakeri MD*****

* Assistant Professor of Infectious Disease, The Tropical and Infectious Disease Research Center, Isfahan University of Medical Sciences, Isfahan, Iran.

** Associate Professor of Ear, Nose and Throat Surgery, Isfahan University of Medical Sciences, Isfahan, Iran.

*** Assistant of Ear, Nose and Throat Surgery, Isfahan University of Medical Sciences, Isfahan, Iran.**** Assistant Professor, Department of Pathology, Isfahan University of Medical Sciences, Isfahan, Iran.

***** Assistant of Infectious Disease, Isfahan University of Medical Sciences, Isfahan, Iran.

Background:**Abstract**

Mucormycosis is a life threatening angioinvasive fungal infection that causes thrombosis and tissue necrosis, it often affects diabetic and immune compromised patients. Ophthalmic artery, cavernous sinus and internal carotid artery involvement have been reported. Treatment includes wide surgical debridement and antifungal agents that the newest of witch is posaconazole.

Case Report:

In this article we report a diabetic man with sino-orbital mucormycosis whose treatment switched to posaconazole for 8 weeks because of renal failure due to amphotricine B and after clinical and radiological improvement he was discharged; but 2 weeks later, he was admitted again because of severe headache and involvement of temporal artery with mucormycosis established by biopsy.

Key words:**Mucormycosis, sinusitis, posaconazole, temporal artery, amphotricine B****Page count:**

6

Tables:

-

Figures:

-

References:

16

Address of Correspondence:

Mohsen Meidani MD, Assistant Professor of Infectious Disease, The Tropical and Infectious Disease Research Center, Isfahan University of Medical Sciences, Isfahan, Iran.
E-mail: meidani@med.mui.ac.ir