

مقایسه‌ی بین اثربخشی درمان فتودینامیک و پاروموایسین موضعی در درمان لیشمانیوزیس جلدی دنیای قدیم: گزارشی از یک مطالعه‌ی کارآزمایی بالینی تصادفی شده به همراه دارونما

دکتر علی اصیلیان^۱، دکتر مجید دوامی^۲

چکیده

مقدمه: درمان موضعی لیشمانیوز جلدی (Cutaneous leishmaniasis یا CL) روش شناخته شده‌ای نیست و پاروموایسین موضعی یکی از داروهایی است که به تازگی برای درمان CL ناشی از لیشمانیا ماژور پیشنهاد شده است. همچنین درمان فتودینامیک نیز به تازگی برای درمان لیشمانیوز جلدی ناشی از لیشمانیا ماژور مورد استفاده قرار می‌گیرد. هدف ما از انجام این مطالعه، بررسی دو روش فتودینامیک و پاروموایسین در درمان CL دنیای قدیم در ایران بود.

روش‌ها: در این آزمایش، ۶۰ بیمار با تشخیص بالینی و انگل‌شناسی لیشمانیای جلدی به صورت تصادفی به سه گروه درمانی تقسیم شدند (هر گروه ۲۰ بیمار). افراد گروه اول با یک هفته PDT (Photodynamic therapy) موضعی، گروه دوم با پاروموایسین موضعی دو بار در روز و بیماران گروه سوم با دارونما درمان گردیدند. دوره‌ی درمانی به مدت ۴ هفته برای گروه‌ها ادامه یافت و پیگیری درمانی پس از ۲ ماه از اتمام دوره‌ی درمان برای بیماران انجام گردید.

یافته‌ها: به طور کلی از ۹۵ بیمار با ۹۵ ضایعه‌ی جلدی، مطالعه را به اتمام رساندند. در پایان مطالعه، بهبودی کامل در ۲۹ بیمار (از مجموع ۳۱ بیمار، معادل ۹۳/۵ درصد)، ۱۴ بیمار از ۳۴ بیمار (۴۲/۲ درصد) و ۴ ضایعه از ۳۰ ضایعه‌ی جلدی (۱۳/۳ درصد) به ترتیب در گروه‌های ۱، ۲ و ۳ مشاهده گردید ($P < 0.001$). همچنین درمان کامل آلودگی لیشمانیا در ۱۰۰ درصد از بیماران گروه ۱، ۶۴/۷ درصد از بیماران گروه ۲ و ۲۰ درصد از بیماران گروه ۳ حاصل شد ($P < 0.001$).

نتیجه‌گیری: با توجه به نتایج به دست آمده، می‌توان PDT را با اطمینان به عنوان یک جایگزین سریع و بسیار مؤثر لیشمانیوز جلدی دنیای قدیم برای بیماران به عنوان درمان انتخابی پیشنهاد نمود.

واژگان کلیدی: فتودینامیک، پاروموایسین موضعی، لیشمانیوز جلدی

مقدمه

نیازمند درمان دارویی می‌باشد (۲). با این همه، درمان دارویی مؤثر برای لیشمانیای جلدی شناخته شده نیست. در ابتدا، پماد پاروموایسین به عنوان درمان موضعی برای درمان این بیماری پیشنهاد شد (۳). به تازگی، درمان فتودینامیک (Photodynamic therapy یا PDT) لیشمانیای جلدی در تعدادی از گزارش‌های موردی

استان اصفهان در ایران ناحیه‌ی اندمیک برای لیشمانیوز جلدی است که شایع‌ترین عامل ایجاد آن لیشمانیا ماژور می‌باشد (۱). اگر چه این بیماری، یک بیماری است که بهبود خود به خودی دارد، اما با توجه به ایجاد ظاهر نازیبا برای بیمار و همچنین طول مدت درمان،

* این مقاله حاصل پایان‌نامه‌ی دوره‌ی دکترای مرفه‌ای در دانشگاه علوم پزشکی اصفهان است.

^۱ استاد، مرکز تحقیقات بیماری‌های پوستی و سالک و گروه پوست، دانشکده‌ی پزشکی، دانشگاه علوم پزشکی اصفهان، اصفهان، ایران
^۲ دستیار، مرکز تحقیقات پوست و سلول‌های بنیادی، دانشگاه علوم پزشکی تهران، تهران و گروه پوست، دانشکده‌ی پزشکی و کمیته‌ی تحقیقات دانشجویی، دانشگاه علوم پزشکی اصفهان، اصفهان، ایران

Email: davami@resident.mui.ac.ir

نویسنده‌ی مسؤول: دکتر مجید دوامی

برای این بیماری پیشنهاد گردیده است (۴-۶).

روش‌ها

این مطالعه یک کارآزمایی بالینی بود که با دارونما کنترل گردیده بود، و در گروه درماتولوژی دانشگاه علوم پزشکی دانشگاه اصفهان از سال ۱۳۸۳ تا ۱۳۸۴ اجرا گردید. پژوهش‌گران و بیماران طرح نسبت به وجود بیمار در هر یک از گروه‌های پارامومایسین و دارونما بی‌اطلاع بودند. اما بیمارانی که در گروه PDT قرار داشتند، قابلیت Blind شدن را نداشتند. مراحل مطالعه به اطلاع بیماران رسانده شد و از بیماران رضایت‌نامه‌ی کتبی مبنی بر رضایت آن‌ها در طرح اخذ شد. این طرح توسط کمیته‌ی اخلاق پزشکی دانشگاه علوم پزشکی اصفهان مورد بررسی و تأیید قرار گرفت.

معیارهای خروج عبارت بودند از وجود بیش از دو ضایعه یا ضایعات با ایندوراسیون قطر بزرگ‌تر از ۲۰ میلی‌متر، طول مدت بیماری بیشتر از ۲ ماه، استفاده‌ی قبلی از داروهای ضد لیشمانیا، زنان باردار و شیرده، کودکان با سن کمتر از ۵ سال، وجود هم‌زمان مشکلات جدی پزشکی در بیماران، سابقه‌ی تشنج و فتوسنسیتیویتی. در کل، ۶۰ بیمار مبتلا به لیشمانیای جلدی تأیید شده به همراه رنگ‌آمیزی لام مستقیم مثبت گیمسا برای مشاهده‌ی Leishman donovan وجود داشتند. تمامی بیماران، موارد تازه شناخته شده‌ی لیشمانیای جلدی بودند.

بیماران به طور تصادفی به سه گروه ۲۰ نفره، با استفاده از نرم‌افزار تصادف‌سازی تقسیم گردیدند. گروه ۱ شامل ۳۱ ضایعه‌ی جلدی بود و بیماران در این گروه با PDT درمان گردیدند. در این گروه در هر جلسه‌ی درمانی کرم ۵-آمینو لولینیک اسید هیدروکلراید

(5ALA) با پایه‌ی آب در روغن ۱۰ درصد به صورت موضعی توسط پزشک به ضایعه و نواحی دور ضایعه تا شعاع ۵ میلی‌متر مالیده می‌شد و سپس بر روی آن یک پانسمان پوشاننده به مدت ۴ ساعت قرار می‌گرفت. سپس، بعد از اطمینان از جذب 5-ALA در ضایعات جلدی لیشمانیا که توسط پدیده‌ی فلوئورسانس در زیر چراغ وود تأیید می‌شد، ضایعات توسط نور قرمز با طول موج ۶۳۳ نانومتر (Omnilux PDT; Phototherapeutics, UK) با شدت ۱۰۰ ژول در سانتی‌متر مربع مورد درمان قرار می‌گرفتند. طول مدت درمان در این گروه ۴ هفته بود. بیماران گروه دوم (دارای ۳۵ ضایعه) با استفاده از پماد با پایه‌ی پارافین محتوی پارامومایسین سولفات ۱۵ درصد و متیل بنزیونوم ۱۲ درصد (ساخته شده در لابراتوار تحقیقات دارویی دانشکده‌ی داروسازی دانشگاه اصفهان) مورد درمان قرار گرفتند. این پماد روزانه دو بار به ضخامت ۱ میلی‌متر بر روی سطح ضایعات به مدت ۲۸ روز مالیده شد. بیماران گروه سوم (شامل ۳۳ ضایعه) به مدت ۲۸ روز تنها از پماد پارافین سفید استفاده نمودند که حاوی هیچ گونه ماده‌ی مؤثری نبود.

در ارزیابی بیماران، بزرگ‌ترین قطر ایندوراسیون، اندازه‌ی ضایعه و اسمیر مستقیم هر یک از ضایعات توسط متخصص پوست با استفاده از خط‌کش شفاف قبل از درمان و به طور هفتگی در طی درمان و دو ماه پس از اتمام دوره‌ی درمانی اندازه‌گیری شد. تنها متخصص پوست از نوع درمان بیماران آگاه بود و در صورت بروز هر مشکلی در بیماران، این عارضه در فرم چک لیست بیماران ثبت می‌گردید. بهبود کامل به عنوان از دست دادن ایندوراسیون و سایر نشانه‌های التهاب، اپیتلیالیزه شدن کامل، برگشت به حالت طبیعی پوست و

درمانی محاسبه گردید. آنالیز آماری از طریق آزمون Kruskal-Wallis و χ^2 انجام شد.

یافته‌ها

۱ بیمار مبتلا به ضایعه در گروه ۲ و دو نفر با سه ضایعه (یک بیمار دو ضایعه‌ی جلدی و دیگری با یک ضایعه‌ی جلدی) در گروه ۳ مطالعه را به دلیل مصرف نامنظم دارو ها به اتمام نرساندند. اندام‌ها شایع‌ترین محل‌های پراکنش ضایعات لیشمانیایی بودند. سایر مشخصات بیمارانی که مطالعه را به اتمام رساندند در جدول ۱ آورده شده است. آنالیز آماری تفاوت معنی‌داری بین سه گروه از نظر سن، جنس، مدت ابتلا به بیماری و محل ضایعات نشان نداد. در روز ۹۰ پس از درمان، نتایج درمانی به شرح زیر بود: در گروه اول ۲۹ ضایعه (۹۳/۵ درصد) به کلی بهبود یافتند و ۲ ضایعه (۶/۵ درصد) به طور نسبی بهبودی پیدا نمودند

پاک شدن پوست از انگل تأیید شده به وسیله‌ی رنگ‌آمیزی گیمسا و اسمیر مستقیم بود. بهبودی نسبی به عنوان صاف شدن، کاهش در اندازه و ایندوراسیون بدون اپیتلیالیزه شدن کامل پوست تعریف گردید. تمامی ضایعات بدون کاهش در اندازه و یا ایندوراسیون به عنوان شکست درمان در نظر گرفته شد.
اندازه‌ی حجم نمونه از فرمول:

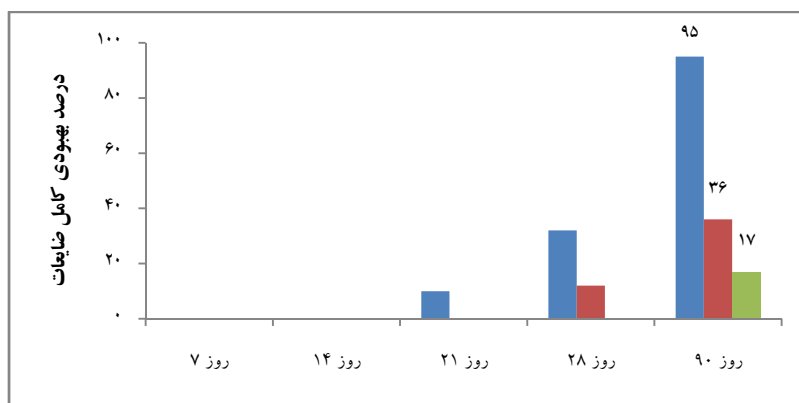
$$n = \frac{(Z_{1-\frac{\alpha}{2}} + Z_{1-\beta})^2 P_1(1-P_1)P_2(1-P_2)}{(P_1 - P_2)}$$

با ضریب اطمینان ۹۵ درصد و قدرت مطالعه در ۸۰ درصد و با در نظر گرفتن P_1 ۹۷ درصد (میزان بهبودی لیشمانیایی جلدی پس از درمان با DPT) و P_2 ۶۱ درصد (تخمین میزان بهبودی پس از درمان با پاروموایسین از یک مطالعه‌ی پایلوت) و میزان ریزش بیمار در حدود ۱۵ درصد، میزان کلی بیماران و تعداد ضایعات حدود ۲۰ بیمار و ۴۰ ضایعه برای هر گروه

جدول ۱. مشخصات بیماران مورد مطالعه در ۳ گروه

گروه	تعداد بیماران	تعداد ضایعه	سن (سال)		طول دوره‌ی ضایعه (روز)
			محدوده‌ی سنی	میانگین \pm انحراف معیار	
PDT	۲۰	۳۱	۵-۵۵	۱۵ \pm ۲۲/۲	۳۸ \pm ۱۱/۸
پاروموایسین	۱۹	۳۴	۵-۵۹	۱۷/۶ \pm ۲۴/۲	۳۵ \pm ۱۱/۵
دارونما	۱۸	۳۰	۵-۵۳	۱۵/۱ \pm ۲۲/۳	۳۶ \pm ۱۱/۶

PDT: Photodynamic therapy



شکل ۱. درصد بهبودی کامل ضایعات در سه گروه درمانی در طول دوره‌ی مطالعه

و شکست درمان در این گروه مشاهده نگردید. در گروه دوم، ۱۴ ضایعه (۴۱/۲ درصد) بهبود کلی یافتند و ۱۰ ضایعه (۲۹/۴ درصد) بهبود نسبی و ۱۰ ضایعه (۲۹/۴ درصد) نیز پس از چهار هفته درمان با پارامومایسین با شکست درمان مواجه شدند. در گروه سوم (دارونما)، ۴ ضایعه (۱۳/۳ درصد) به طور کامل بهبود یافتند، ۱۲ (۴۰ درصد) به طور نسبی و ۱۴ ضایعه (۴۶/۷ درصد) به درمان پاسخ ندادند (شکل ۱). تفاوت پاسخ درمانی بین سه گروه از نظر آماری معنی دار بود ($P < 0/001$). در پایان مطالعه، ضایعات بهبود یافته از نظر ایجاد بدشکلی نیز بررسی گردیدند که در گروه درمان با PDT چنین ضایعه‌ای وجود نداشت، اما در گروه دوم ۸ ضایعه و در گروه سوم ۳ ضایعه دیده شد ($P < 0/001$). بهبودی ۱۰۰ درصدی ضایعات در گروه درمان با DPT (تمامی ۳۱ ضایعه) وجود داشت، آماستیگوت در این ضایعات در روز ۲۱ و ۲۸ گزارش نگردید و این وضعیت تا پایان مطالعه ادامه داشت. در مقابل، در روز نودم پس از درمان در گروه درمان با پارامومایسین تنها در ۶۷/۴ درصد (۲۲ از ۳۴ ضایعه‌ی جلدی) و ۲۰ درصد (۶ از ۳۰ ضایعه جلدی) در گروه دارونما، وجود آماستیگوت گزارش نشد ($P < 0/001$). اثرات نامطلوب جانبی (خارش، سوزش، قرمزی، ترشح، ادم و درد) در برخی از بیماران در هر سه گروه مشاهده گردید، اما این عوارض به طور کلی خفیف و قابل تحمل بودند.

بحث

با توجه به بررسی مطالعات انجام شده در این زمینه، این مطالعه، اولین بررسی کارآزمایی با استفاده از دارونما بود که به بررسی و مقایسه‌ی تأثیر PDT با یک درمان موضعی مانند پارامومایسین که به طور متداول برای

درمان لیشمانیای جلدی تجویز می‌گردد، پرداخته است. در بیست سال گذشته، فرمولاسیون‌های متعددی برای درمان لیشمانیای جلدی با نتایج بالینی متفاوت پیشنهاد گردیده است که مطالعات مختلف، اثر درمانی آن‌ها را از بدون اثر (۷) تا بسیار مؤثر (میزان درمان ۹۳/۱ درصد) گزارش کرده‌اند (۸). امروزه از PDT برای درمان سرطان‌های پوستی غیر ملانوما و ضایعات خوش خیم مانند زگیل‌های ویرال عودکننده، آکنه، پسوریازیس و لنفوم T cell استفاده می‌گردد (۹). در یک مطالعه، بیماران دارای ضایعات لیشمانیای جلدی با درمان هفتگی PDT و استفاده از ALA ۱۰ درصد و نور قرمز تحت درمان قرار گرفتند و نتیجه‌ی آن که تمامی ضایعات به جز یک ضایعه‌ی جلدی بعد از درمان دو هفته‌ای فاقد آماستیگوت اعلام گردیدند. در این مطالعه، میانگین کاهش اندازه‌ی ضایعات ۶۷ درصد گزارش شد. در این مطالعه، نتایج زیبایی بسیار عالی گزارش شد و هیچ گونه عود پس از دوره‌ی درمان در طی شش ماه پیگیری درمان گزارش نگردید (۴). در یک بررسی دیگر، PDT موضعی برای درمان ضایعات جلدی لیشمانیا و ضایعاتی که به درمان با پارامومایسین سولفات جواب درمانی کمی داده بودند تجویز گردید و نتیجه آن بود که تمامی ضایعات از نظر آزمایشگاهی از انگل پاک گردید و از نظر زیبایی با نتایج بسیار عالی همراه بود (۵). Gardlo و همکاران یک بیمار را با ضایعه‌ی لیشمانیای جلدی مقاوم به درمان معرفی نمودند که استفاده از PDT سبب بهبود زخم وی به همراه مقدار کمی هیپوپیگمانتاسیون گردیده بود (۶). مطالعات آزمایشگاهی جدید نشانگر این مطلب هستند که همراهی پورفیرین‌ها با مناسیون، سبب ایجاد القای تخریب انتخابی آماستیگوت‌های داخل ماکروفاژها می‌گردد (۱۰).

از آماستیگوت‌ها تنها در عرض یک یا دو هفته پس از درمان PDT هفتگی در ۳۱ بیمار از ۳۲ بیمار مورد درمان شروع شد (۴).

همچنین در مطالعه‌ی ما، پیشرفت نسبی از روز هفتم در ۷۴/۲ درصد از ضایعات درمان شده با PDT آغاز شد، در حالی که این رقمدر بیماران تحت درمان با پارامومایسین، تنها ۲۶/۵ درصد بود و در گروه دارونما، هیچ بیماری به بهبودی نسبی دست نیافت. این نتایج دلالت بر آن دارد که PDT به سرعت بر ضایعات اثر می‌کند و اثرات درمانی آن به صورت سطح شدن کاهش اندازه و ایندوراسیون ضایعه می‌باشد. نتایج درمانی این مطالعه نتایج عالی و پاسخ خوب درمانی PDT موضعی را در درمان لیشمانیوز جلدی ناشی از لیشمانیا ماژور مورد بررسی قرار داد. بسیاری از ضایعات درمان شده با روش درمانی PDT با کمترین اسکار یا اسکار کوچک بهبود یافتند و هیچ کدام از آن‌ها منجر به ایجاد بدشکلی نشد. روش درمانی پیشنهادی ما، استفاده از درمان PDT به صورت چهار جلسه‌ی درمانی در هفته برای دستیابی به درصد بالای موفقیت درمانی و پاکسازی ضایعات تا حد ۱۰۰ درصد از آماستیگوت می‌باشد. این برنامه‌ی درمان با PDT با توجه به ویژگی‌های منطقه‌ای ما پاسخ درمانی بالایی دارد.

نتیجه‌گیری

از نتایج این مطالعه می‌توان به نتایج درمانی سریع و مؤثر PDT در مقایسه با سایر روش‌های درمانی در بیماران مبتلا به لیشمانیاز جلدی اشاره نمود. اگر چه، جایگاه درمان با PDT در درمان بیماری‌های دیگر نیز باید توسط نتایج ناشی از مطالعات انتخابی، با تعداد

PDT همچنین بر علیه سایر میکروارگانیزم‌های دیگر نیز تا اندازه‌ای خاصیت تخریبی دارا می‌باشد. خاصیت ضد میکروبی پورفیرین‌ها ممکن است به دلیل کاتالیز کردن واکنش‌های شیمیایی متعددی باشد که به نور قرمز بستگی دارند. محصول نهایی این واکنش‌ها، آزاد نمودن رادیکال اکسیژن است که بر دیواره‌ی سلولی باکتری تأثیر می‌نماید و سبب پراکسیداسیون لیپیدها، اکسیداسیون آمینواسیدهای پروتئین و نوکلئوتیدها و پل‌های سلولی آن‌ها می‌گردد (۱۱). فعالیت ضد میکروبی PDT همچنین در درمان زگیل‌های مقاوم و عودکننده‌ی دست و پا نیز به اثبات رسیده است (۱۲). اثر PDT بر مخمرها و درماتوفیت‌ها نشان داده است که استفاده از این روش درمانی نه تنها مقرون به صرفه است، بلکه به علت اثرات غیر سمی و غیر موتازن بودن آن نیز بسیار حائز اهمیت است و به عنوان درمان انتخابی می‌باشد. جلوگیری از ایجاد سویه‌های مقاوم به باکتری نیز از اهداف دیگر درمان در رژیم‌های درمانی طولانی مدت می‌باشد (۱۳). اگر چه نتایج مطالعه‌ی ما نشان داد که هر دو روش درمانی (PDT و پارامومایسین) مؤثرتر و بهتر از پلاسبو عمل می‌کنند، اما نتایج استفاده از PDT در درمان بیماران بسیار مؤثرتر از پارامومایسین بود و منجر به درمان کامل در درصد بالاتری از بیماران با لیشمانیوز جلدی گردید. به علاوه روش درمانی PDT باعث به وجود آمدن ضایعات عاری از آماستیگوت در مدت زمان کوتاه‌تری در مقایسه با پارامومایسین موضعی گردید. در مطالعه‌ی حاضر، ۱۰۰ درصد ضایعات جلدی پس از روز ۲۸ از شروع درمان از آماستیگوت‌ها پاک شدند. در یک مطالعه‌ی دیگر توسط Enk و همکاران (۴)، روند پاک‌سازی ضایعات

نویسندگان بدینوسیله مراتب تقدیر و تشکر خود را از پرسنل مرکز تحقیقات پوست و سالک برای همکاری در طراحی و اجرای مطالعه اعلام می‌دارند.

نسخه‌ی انگلیسی این مقاله پیشتر در مجله‌ی *Clinical and experimental dermatolog* دوره‌ی ۳۱ شماره‌ی ۵ به چاپ رسیده است.

بیشتر بیماران و مدت زمان پیگیری طولانی‌تر و اثر آن بر سایر گونه‌های لیشمانیا نیز مورد تأیید قرار گیرد.

تشکر و قدردانی

این پژوهش در سال ۱۳۸۵ در مرکز تحقیقات بیماری‌های پوستی و سالک، دانشگاه علوم پزشکی اصفهان و با حمایت مالی آن مرکز اجرا گردیده است.

References

1. Azmoudeh M. Report on Leishmaniasis in Iran. Tehran, Iran: Ministry of Health, Treatment and Medication Education; 1990.
2. Dowlati Y. Cutaneous leishmaniasis: clinical aspect. *Clin Dermatol* 1996; 14(5): 425-31.
3. UNDP WBW. Tropical disease research: progress 1995-96 Thirteenth Programme Report of the UNDP/World Bank/WHO Special Programme for Research and Training in Tropical Diseases. Geneva: WHO; 1997.
4. Enk CD, Fritsch C, Jonas F, Nasereddin A, Ingber A, Jaffe CL, et al. Treatment of Cutaneous Leishmaniasis With Photodynamic Therapy. *Arch Dermatol* 2003; 139(4): 432-4.
5. Gardlo K, Horská Z, Enk CD, Rauch L, Megahed M, Ruzicka T, et al. Treatment of cutaneous leishmaniasis by photodynamic therapy. *J Am Acad Dermatol* 2003; 48(6): 893-6.
6. Gardlo K, Hanneken S, Ruzicka T, Neumann NJ. Photodynamic therapy of cutaneous leishmaniasis. A promising new therapeutic modality. *Hautarzt* 2004; 55(4): 381-3. [In German].
7. Iraji F, Sadeghinia A. Efficacy of paromomycin ointment in the treatment of cutaneous leishmaniasis: results of a double-blind, randomized trial in Isfahan, Iran. *Ann Trop Med Parasitol* 2005; 99(1): 3-9.
8. El-On J, Halevy S, Grunwald MH, Weinrauch L. Topical treatment of Old World cutaneous leishmaniasis caused by *Leishmania major*: a double-blind control study. *J Am Acad Dermatol* 1992; 27(2 Pt 1): 227-31.
9. Ibbotson SH. Topical 5-aminolaevulinic acid photodynamic therapy for the treatment of skin conditions other than non-melanoma skin cancer. *Br J Dermatol* 2002; 146(2): 178-88.
10. Abok K, Cadenas E, Brunk U. An experimental model system for leishmaniasis. Effects of porphyrin-compounds and menadione on *Leishmania* parasites engulfed by cultured macrophages. *APMIS* 1988; 96(6): 543-51.
11. Stojiljkovic I, Evavold BD, Kumar V. Antimicrobial properties of porphyrins. *Expert Opin Investig Drugs* 2001; 10(2): 309-20.
12. Stender IM, Lock-Andersen J, Wulf HC. Recalcitrant hand and foot warts successfully treated with photodynamic therapy with topical 5-aminolaevulinic acid: a pilot study. *Clin Exp Dermatol* 1999; 24(3): 154-9.
13. Calzavara-Pinton PG, Venturini M, Sala R. A comprehensive overview of photodynamic therapy in the treatment of superficial fungal infections of the skin. *J Photochem Photobiol B* 2005; 78(1): 1-6.

Comparison between the Efficacy of Photodynamic Therapy and Topical Paromomycin in the Treatment of Old World Cutaneous Leishmaniasis: A Placebo-controlled, Randomized Clinical Trial

Ali Asilian MD¹, Majid Davami MD²

Abstract

Background: The optimal treatment for cutaneous leishmaniasis (CL) has not been established. Topical paromomycin is one of the many drugs that have been suggested for the treatment of CL caused by leishmania major. Recently, photodynamic therapy (PDT) has been reported to be effective in the treatment of CL. The aim of the present study was to compare the parasitological and clinical efficacy of PDT versus topical paromomycin in patients with old world CL caused by leishmania major in Iran.

Methods: In this trial, 60 patients with the clinical and parasitological diagnosis of CL were recruited and were randomly divided in to three treatment groups of 20 subjects each. Group 1 was treated with weekly topical PDT, and groups 2 and 3 received twice-daily topical paromomycin and placebo, respectively. The duration of treatment was 4 weeks for all groups. These groups were followed for 2 months after termination of treatment.

Findings: In total, 57 patients with 95 lesions completed the study. At the end of the study, complete improvement was seen in 29 out of 31 (93.5%), 14 out of 34 (41.2%) and 4 out of 30 lesions (13.3%) in groups 1, 2 and 3, respectively ($P < 0.001$). At the same timepoint, 100%, 64.7%, and 20% of the lesions had parasitological cure in groups 1, 2 and 3, respectively ($P < 0.001$).

Conclusion: Topical PDT can be used safely as a rapid and highly effective alternative treatment choice for old world CL in selected patients.

Keywords: Photodynamic therapy, Paromomycin, Cutaneous leishmaniasis

* This paper is derived from a medical doctorate thesis in Isfahan University of Medical Sciences.

¹ Professor, Skin Disease and Cutaneous Leishmaniasis Research Center And Department of Dermatology, School of Medicine, Isfahan University of Medical Sciences, Isfahan, Iran

² Resident, Skin and Stem Cell Research Center, Tehran University of Medical Sciences, Tehran And Department of Dermatology, School of Medicine And Student Research Committee, Isfahan University of Medical Sciences, Isfahan, Iran

Corresponding Author: Majid Davami MD, Email: davami@resident.mui.ac.ir