

تشخیص اختلال شناختی خفیف با تخمین چگالی ماده‌ی خاکستری با استفاده از مورفومتری مبتنی بر Voxel در تصاویر MRI مغزی

زهرا کریمی^۱، دکتر سعید کرمانی^۲، دکتر مجید برکتین^۳

مقاله پژوهشی

چکیده

مقدمه: اختلال شناختی خفیف (MCI یا Mild cognitive impairment) یک مرحله‌ی گذر بین سالمندی طبیعی و دمانس (Demence) در نظر گرفته می‌شود که در صورت پیشرفت، توانایی‌های ذهنی بیمار را به صورت غیر قابل برگشت پذیر مختل می‌نماید. در سال‌های اخیر، این اختلال، مورد توجه پژوهشگران قرار گرفته است تا با تشخیص آن در مراحل اولیه، بتوان شروع دمانس را به تأخیر انداخت. راه‌های تشخیص این بیماری، آزمایش‌های بیوشیمی و آزمون‌های روان‌شناختی است. در سال‌های اخیر، تجزیه و تحلیل تصاویر Magnetic resonance imaging (MRI) به عنوان یک روش کم‌هزینه و غیر تهاجمی، مورد توجه بسیاری قرار گرفته است. مطالعه‌ی حاضر، با هدف تخمین چگالی ماده‌های مغزی به روش مورفومتری مبتنی بر Voxel (Voxel-based morphometry یا VBM) از روی این تصاویر انجام شد تا گام مؤثری در تشخیص MCI فراهم گردد.

روش‌ها: در این مطالعه، از ۴۰ فرد شامل ۲۰ فرد سالم و ۲۰ بیمار مبتلا به اختلال شناختی خفیف به ترتیب با میانگین سنی $4/6 \pm 4/4$ و $3/9 \pm 6/3$ سال، تصاویر MRI گرفته شد. جهت تحلیل تصاویر و ارزیابی تغییرات چگالی و حجم ماده‌ی خاکستری، سفید و مایع مغزی نخاعی در بیماران و سالمندان شرکت کننده در این طرح، از مورفومتری مبتنی بر Voxel استفاده شد. به این منظور، به کمک ابزارهای SPM8 در نرم‌افزار Matlab_{2013b} پردازش‌های لازم شامل طبیعی‌سازی مکانی، هماهنگ کردن مغزها به یک الگوی واحد و تقطیع مغز به سه ماده‌ی خاکستری، سفید و مایع مغزی نخاعی در نواحی مختلف صورت گرفت. به منظور یافتن نواحی که در ابتدای بیماری دچار آتروفی شده بودند، نتایج تغییرات شاخص‌های پیش‌گفته با استفاده از آزمون‌های آماری مبتنی بر Voxel، مورد مقایسه و ارزیابی قرار گرفت.

یافته‌ها: به منظور تشخیص اختلال شناختی خفیف، کاهش چگالی ماده‌ی خاکستری در مقایسه با سایر ویژگی‌ها بسیار مؤثرتر بود ($P < 0/050$) و در نواحی شکنج فرونتال فوقانی ($P = 0/013$)، شکنج تحتانی تمپورال ($P = 0/013$)، شکنج تحتانی فرونتال ($P = 0/017$)، پاراسترال ($P = 0/022$)، شکنج تمپورال فوقانی ($P = 0/022$)، اینسولا ($P = 0/030$) و شکنج تمپورال میانی ($P = 0/030$) مشاهده شد.

نتیجه‌گیری: می‌توان از نواحی شناسایی شده در این مطالعه جهت تشخیص اختلال شناختی خفیف در بیماران مسن با استفاده از مورفومتری چگالی ماده‌ی خاکستری استفاده نمود تا در صورت مشاهده‌ی آتروفی در این نواحی، بیمار مورد بررسی‌های تشخیصی بیشتر و درمان قرار گیرد.

واژگان کلیدی: اختلالات شناختی خفیف، چگالی ماده‌ی خاکستری، تصاویر مغزی Magnetic resonance imaging، مورفومتری مبتنی بر Voxel، چگالی

ارجاع: کریمی زهرا، کرمانی سعید، برکتین مجید. تشخیص اختلال شناختی خفیف با تخمین چگالی ماده‌ی خاکستری با استفاده از مورفومتری مبتنی بر

Voxel در تصاویر MRI مغزی. مجله دانشکده پزشکی اصفهان ۱۳۹۴؛ ۳۳ (۳۶۳): ۲۲۱۲-۲۲۰۴

مقدمه

بیماری‌ها به ویژه در کشورهای پیشرفته تبدیل شده است (۱). افزایش امید به زندگی با بروز بیشتر بیماری‌های خاص دوره‌ی سالمندی و از همه مهم‌تر دمانس (Demence) و به ویژه دمانس آلزایمر همراه

با افزایش میانگین امید به زندگی در جهان، بیماری آلزایمر (Alzheimer's disease) به یکی از مهم‌ترین و پرهزینه‌ترین

۱- دانشجوی کارشناسی ارشد، گروه بیوالکترونیک و مهندسی پزشکی، دانشکده‌ی فن‌آوری‌های نوین علوم پزشکی و کمیته‌ی تحقیقات دانشجویی، دانشگاه علوم پزشکی اصفهان، اصفهان، ایران

۲- استادیار، گروه فیزیک پزشکی، دانشکده‌ی پزشکی و گروه بیوالکترونیک و مهندسی پزشکی، دانشکده‌ی فن‌آوری‌های نوین علوم پزشکی، دانشگاه علوم پزشکی اصفهان، اصفهان، ایران

۳- استادیار، گروه روان‌پزشکی، دانشکده‌ی پزشکی، دانشگاه علوم پزشکی اصفهان، اصفهان، ایران

Email: kermani@med.mui.ac.ir

نویسنده‌ی مسؤؤل: دکتر سعید کرمانی

افزایش سن در نظر گرفته می‌شوند و بیماری تلقی نمی‌گردند. از جمله راه‌های تشخیص این بیماری، آزمایش‌های بیوشیمی، آزمون‌های روان‌شناختی Mini mental state examination (MMSE) و Neuropsychiatry unit cognitive assessment tool (NUCOG) و بررسی ژنتیک و روش‌های تصویربرداری است.

در سال‌های اخیر، با افزایش وضوح تصاویر آناتومیک در تصاویر ثبت شده از ساختار مغز انسان، این تصاویر برای بررسی غیر تهاجمی ساختار مغز انسان استفاده می‌شود (۴). از اهداف تصویربرداری عصبی مدرن، کمک به تشخیص زودهنگام و دقیق آلزایمر است؛ چرا که، در این مراحل است که درمان دارویی می‌تواند مؤثر واقع شود. همچنین، توانایی‌های بالقوه‌ی تصاویر Magnetic resonance imaging (MRI) نسبت به سایر روش‌های تصویربرداری موجود مانند Positron emission tomography (PET) و Computed tomography (CT) به عنوان یک روش کم هزینه تر و بدون استفاده از پرتوهای یونیزان و مضر و با قدرت تفکیک فضایی بالا و به عنوان یک روش غیر تهاجمی مورد توجه بسیاری قرار گرفته است و به متخصص کمک می‌کند تا تغییرات آناتومیک کوچک را که به راحتی قابل تشخیص نیستند، مشاهده کند.

پژوهش‌های اخیر، تصاویر مغزی افراد مبتلا به اختلالات شناختی و آلزایمر را با افراد سالم مقایسه کرده‌اند. مواردی که به کمک تحلیل تصاویر پزشکی در تشخیص این بیماری مورد بررسی قرار گرفته است، شامل مقایسه‌ی تصاویر افراد سالم و افراد مبتلا و بررسی آتروفی مغزی و کاهش چشمگیر حجم مغزی، بررسی چگالی ماده‌ی خاکستری (Gray matter یا GM)، ماده‌ی سفید (White matter یا WM) و مایع مغزی-نخاعی (Cerebrospinal fluid یا CSF) و نیز اندازه‌گیری ضخامت قشر مغز می‌باشد که در اثر ابتلا به MCI دستخوش تغییر می‌شود (۵)، اما تاکنون به یک روش مطمئن که تفاوت قطعی بین آن‌ها را تشخیص دهد و بیمار آلزایمر را پیش‌بینی کند، دست نیافته‌اند (۶). با این وجود، این روش در مقایسه با مطالعات عصب‌شناسی که به بررسی رفتاری و شناختی انسان‌ها می‌پردازد، بسیار کارآمدتر است؛ چرا که در مطالعات عصب‌شناسی، تفاوت بین افراد با میانگین‌گیری حذف می‌شود و این کار، سبب نادیده گرفتن اطلاعات اساسی ناشی از تفاوت افراد می‌شود (۷).

از طرفی، با توجه به این که در آتروفی ماده‌ی خاکستری، سایر ماده‌های مغزی نیز دستخوش تغییر می‌شود، در این پژوهش از چگالی ماده‌ی خاکستری، که در واقع نسبت ماده‌ی خاکستری به مجموع ماده‌ی خاکستری و ماده‌ی سفید و مایع مغزی-نخاعی می‌باشد، به عنوان پیش‌بینی‌کننده در بیماری MCI استفاده گردید. البته موضوع آتروفی مغزی با چالش زیادی روبه‌رو است؛ چرا که، هم در افراد کهن‌سال و هم در افراد سالم ممکن است آتروفی مغزی مشاهده شود

است. پیری، یکی از عوامل خطر اصلی برای بیماری آلزایمر است و تخمین زده می‌شود که شیوع آلزایمر بعد از ۶۰ سالگی هر ۵ سال دو برابر می‌شود (۲).

یک نفر از هر ۱۰ نفر بالاتر از ۶۵ سال و یک نفر از هر دو نفر انسان بالاتر از ۸۵ سال مبتلا به بیماری آلزایمر می‌باشند. بنا بر این، بیماری آلزایمر با پیر شدن همراه است و با توجه به این که زنان طول عمر بالاتری از مردان دارند، زنان بیشتری به این بیماری مبتلا می‌گردند (۲). متأسفانه، این بیماری و سایر انواع دمانس، هزینه‌ی سنگینی را بر اقتصاد جوامع تحمیل می‌کنند و مراقبت از این بیماران طولانی و برای خانواده‌ها و سیستم‌های بهداشتی طاقت‌فرسا می‌باشد. آخرین آمارهای موجود، رشد جمعیت ایران را ۱/۲ درصد تخمین زده است؛ در حالی که رشد جمعیت سالمندی را ۱/۹ درصد گزارش می‌کنند. در سال ۱۳۷۵، ۶/۶ درصد جمعیت ایران را سالمندان تشکیل داده بودند. این رقم در سال ۱۳۷۹، ۷/۸ درصد بود و پیش‌بینی می‌شود که در سال ۱۴۰۰ این رقم بالغ بر ۱۰ درصد گردد و این بدان معنی است که در این سال، جامعه‌ی ایران جمعیتی سالخورده تلقی می‌گردد (۳). از طرف دیگر، برنامه‌های کنترل بیماری‌های عفونی، مرگ و میر کودکان و ارتقای بهداشت موجب افزایش امید به زندگی در جامعه‌ی ایران گردیده است.

اغلب پژوهش‌های عصب-روان‌شناختی زوال عقل، بر روی بیماری آلزایمر تمرکز کرده‌اند. اختلال شناختی خفیف (Mild cognitive impairment یا MCI) یک مرحله‌ی گذر بین سالمندی طبیعی و دمانس در نظر گرفته می‌شود. در سال‌های اخیر، این اختلال مورد توجه پژوهشگران قرار گرفته است تا با تشخیص آن در مراحل اولیه، بتوان شروع دمانس را به تأخیر انداخت؛ چرا که، این بیماری شایع‌ترین علت زوال عقل است و ۶۰-۵۰ درصد کل سالمندان دچار زوال عقل، به این بیماری (آلزایمر) مبتلا هستند. در این راستا، جستجو برای نشانگرهای پیش‌آیند بیماری آلزایمر جهت پیش‌آگهی بهتر و کاربرد سریع و مناسب درمان‌های اختصاصی بیمار که در حال حاضر موجود یا در حال ایجاد هستند، ضروری می‌باشد (۳).

بنا بر این، بیماری آلزایمر یک پدیده‌ی پیش‌رونده به علت از بین رفتن سلول‌های مغز است که علائم عصبی و روانی بیماری و کاهش توانایی‌های ذهنی بیمار غیر قابل برگشت می‌باشد. درمان قطعی این بیماری تا کنون شناخته نشده است و داروها و درمان‌های کنونی تنها کندکننده‌ی پیشرفت بیماری هستند. به همین دلیل، تشخیص زودهنگام این بیماری به ویژه در مرحله‌ی نخست دارای اهمیت بسیار زیادی است و نقش به‌سزایی در بهبود کیفیت زندگی و کاهش هزینه‌های مبتلایان خواهد داشت. از طرفی، تشخیص پزشکی بیماری آلزایمر سخت است و نشانه‌های آن به طور معمول به عنوان پیامدهای

تخمین چگالی ماده‌ی خاکستری مغز از روی تصاویر MRI و با روش VBM، جهت تشخیص زودهنگام اختلالات روان شناختی و استفاده از تکنیک‌های نوین پردازش تصویر جهت پیش بینی نواحی که در شروع بیماری دچار آتروفی می‌شوند، انجام شد.

روش‌ها

جمع‌آوری داده: برای گردآوری جمعیت نمونه، از مراجعه کنندگان به واحد آنژیوگرافی بیمارستان نور و حضرت علی اصغر (ع) اصفهان استفاده شد. یک مصاحبه‌ی نیمه ساختار یافته توسط دستیار روان پزشکی انجام گردید. معیارهای ورود برای جمعیت مورد مطالعه شامل سن بیشتر از ۶۰ سال و حداقل تحصیلات ابتدایی بود و معیارهای خروج شامل سابقه‌ی مشکلات روان پزشکی و جسمی جدی، ضربه به سر، مصرف داروهای روان پزشکی و یا مصرف مواد و یا بر اساس آزمون‌های شناختی، ابتلا به دمانس بود. قابل ذکر است که ابتلا به پرفشاری خون، دیابت و بیماری قلبی بررسی شد، اما از معیارهای خروج از مطالعه نبود. داوطلبان از نظر معیارهای ورود و خروج بررسی شدند و در صورت دارا بودن شرایط ورود به مطالعه، برای این افراد آزمون‌های Mini mental state examination (MMSE) و Neuropsychiatry unit cognitive assessment tool (NUCOG) انجام گرفت. افرادی که در آزمون MMSE نمرات ۲۶-۲۱ و در آزمون NUCOG نمرات ۸۷-۷۵ را کسب نمودند، به عنوان افراد مبتلا به MCI در گروه مورد قرار گرفتند و افرادی که نمره‌ی MMSE بالای ۲۶ و نمره‌ی NUCOG بالای ۷۸ را کسب کردند، به عنوان گروه شاهد در نظر گرفته شدند. آزمون‌های MMSE و NUCOG از قبل به فارسی ترجمه و روایی و پایایی آن‌ها تأیید شده بود (۲).

ثبت تصاویر: تصاویر MRI مغزی تمامی افراد تحت مطالعه، در مرکز تصویربرداری شفا در استان اصفهان با استفاده از دستگاه MRI ۱/۵ تسلا از کمپانی MAGNETOM Avanto ثبت شده بود. تصاویر به صورت سه بعدی از نوع Flair و T1 بود که به منظور ایجاد تصاویر آناتومی با وضوح بالا، تنظیمات در دستگاه به ترتیب زمان TR برابر ۳۰۰ میلی ثانیه، زمان T1 ۷ میلی ثانیه، ۵ میلی ثانیه و میزان Flip angle برابر ۸ درجه بود. تصویر نهایی با قالب دایکوم ذخیره گردید. نمونه‌ای از تصاویر ثبت شده با تنظیمات ذکر شده در شکل ۱ آمده است.

تحلیل تصاویر MRI با روش VBM: برای استفاده از روش ریخت‌شناسی مغز، دانستن دو مسأله لازم است. اول این که ویژگی مورد علاقه که قرار است بررسی شود باید قابل اندازه‌گیری باشد و دوم این که برای مقایسه‌ی این اندازه‌گیری‌ها به صورت کمی، باید از روش‌های آماری استفاده کرد.

و به راحتی قابل تفکیک نباشد و در بین بیماران مبتلا به آلزایمر نیز بسیار متغیر است. به عبارتی، نواحی از مغز که زودتر از سایر نواحی دچار آتروفی می‌شوند و به عنوان یک نشانه برای این بیماری محسوب می‌شود نیز بسیار متفاوت است. بنا بر این، به منظور تشخیص و افتراق مبتلایان به MCI از افراد سالمند طبیعی به دنبال یافتن بهترین ویژگی‌ها در نواحی مغزی هستیم که در آن بهترین شاخص برای تشخیص زودهنگام آلزایمر یا به عبارتی MCI به دست آید؛ چرا که در تشخیص زودهنگام، یافتن نواحی که در ابتدا دچار آتروفی می‌شوند، بسیار مهم است.

مطالعات زیادی انجام شده است و در آن‌ها الگوهای متفاوتی از آتروفی مغز را در سطوح مختلف بیماران مبتلا به MCI نشان داده است. اکثر یافته‌ها، کاهش حجم ماده‌ی خاکستری را در مراحل اولیه‌ی MCI در نواحی فوقانی لوب مدیال تمپورال گزارش داده‌اند و در اثر پیشرفت این بیماری، قسمت‌های فوقانی و قشری لوب تمپورال و فرونتال و Cingulum نیز درگیر می‌شوند (۱۱-۷). به همین دلیل، در حال حاضر، هیچ یک از نواحی را نمی‌توان به صورت ۱۰۰ درصد برای تشخیص زودهنگام آلزایمر به کار گرفت و تشخیص با استفاده از تصاویر پزشکی دچار مشکل است. به دلیل محدودیت‌های تشخیصی MCI، برای مطالعه‌ی ناحیه‌ی مغز (Region of interest یا ROI) بهترین روش، ریخت‌شناسی مغز یا همان مورفومتری مبتنی بر Voxel (Voxel-based morphometry یا VBM) می‌باشد.

روش VBM، اندازه‌گیری تغییرات ساختاری مغز با افزایش سن، یادگیری، بیماری و یا تکامل مغز است و به منظور اندازه‌گیری کمی تغییرات موارد ذکر شده در اثر بیماری، ریخت‌شناسی بهترین روش می‌باشد. ریخت‌شناسی مغز با داده‌های تصویربرداری غیر تهاجمی سیستم عصبی، به ویژه تصاویر MRI آغاز شد. این داده‌ها از ابتدا دیجیتال بود و این امر، امکان تجزیه و تحلیل این تصاویر را با روش‌های پیشرفته‌ی ریاضی و آماری فراهم کرد. همچنین، به کمک این روش این امکان فراهم شد که ویژگی‌های آناتومیک مغز مانند شکل، جرم، حجم و ویژگی‌های دیگر مانند چگالی ماده‌ی خاکستری مغز (Gray matter density)، اتصالات ماده‌ی سفید مغز، ضخامت قشر مغز و مایع مغزی-نخاعی به صورت کمی اندازه‌گیری شود. سپس، می‌توان این ویژگی‌ها را به حجم مغز یا سطح مغز نگاشت کرد و به الگوها و گسترش این ویژگی‌ها در طول زمان و بین افراد مختلف و یا گونه‌های مختلف دست یافت (۱۲).

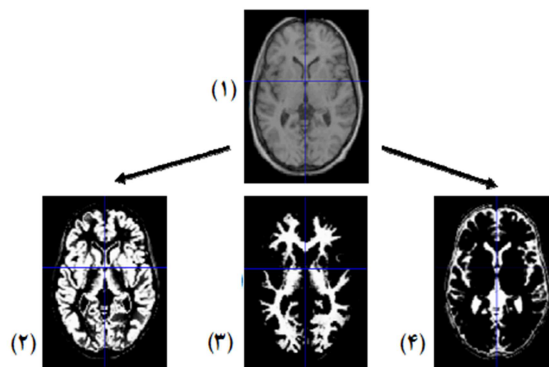
بنا بر این، نکته‌ی حایز اهمیت برای پژوهشگران، یافتن نواحی از مغز است که در شروع بیماری دچار آتروفی می‌شود. مسلم است که روش‌های پردازش تصویر به عنوان مشاور در تشخیص بیماری برای روان پزشک بسیار ارزشمند خواهد بود. مطالعه‌ی حاضر، با هدف

- پیش پردازش تصویری.

پیش پردازش فضایی: برای اعمال روش های ریخت شناسی تصاویر MRI مغزی مبتنی بر T1، انجام یک سری پیش پردازش لازم است. VBM شامل فرایندی است که ابتدا تصاویر را در یک فضای استاندارد مانند Montreal Neurological Institute (MNI) هماهنگ می کند تا بتوان تصاویر را به یک الگوی واحد تطبیق داد. از مزایای این استانداردسازی، قابلیت مقایسه با مقاله های معتبر علمی است که در واقع، یک مرجع شناخته می شوند و نیز توانایی بررسی تغییرات در سطح Voxel را دارد و برای بررسی نقطه به نقطه یا Voxel به Voxel و به صورت ناحیه ی مورد نظر، VBM ابزاری مفید می باشد. در ادامه، تصویر MRI به بافت مغزی و غیر مغزی تقسیم و سپس به سه بخش ماده ی خاکستری (GM)، ماده ی سفید (WM) و مایع مغزی- نخاعی (CSF) تقسیم گردید (۱۲).

تقطیع: در این مرحله، تصاویر به سه بافت ماده ی خاکستری، ماده ی سفید و مایع مغزی- نخاعی تقطیع شد. این کار با ترکیب یک نگاهت احتمال پیشین که با توجه به دانش قبلی از توزیع بافت های یک فرد سالم به دست آمده بود و آنالیز دسته بندی مدل ترکیبی حاصل شد و چگالی در Voxels های بافت های مختلف توزیع گردید. در تقطیع فرض شد که تصویر مغز دارای سه بافت مجزا می باشد که هر کدام از این بافت ها دارای یک توزیع طبیعی چند متغیره است که توسط یک بردار میانگین، ماتریس کواریانس و تعدادی Voxel متعلق به آن توزیع مشخص می شود. سپس برای هر گروه، تعداد Voxels ها، میانگین شدت Voxels ها و واریانس محاسبه شد. آن گاه، با داشتن پارامترهای توزیع طبیعی، تابع توزیع احتمال تعلق به هر گروه مشخص گردید و سپس با استفاده از تئوری Bayesian و داشتن تصویر احتمال اولیه و شباهت (تابع توزیع تعلق به هر گروه) مقدار احتمال پسین به دست آمد. مراحل پیش گفته، تا هم گرایی (کم شدن شباهت از حدی خاص) و یا رسیدن به تعداد دفعات خاص تکرار شد (۱۳).

پس از این مرحله، از روی تصاویر، الگو ایجاد شد. به این منظور، میانگین بافت خاکستری مغز تمام افراد، به عنوان الگوی اولیه در نظر گرفته شد. سپس، تغییر شکل هر کدام از تصاویر نسبت به الگو محاسبه گردید و وارون این تغییر شکل ها به الگو اعمال شد و الگوی جدید به دست آمد. آن گاه، این الگوریتم در چند مرحله تکرار شد. پس از ایجاد الگو از روی تصاویر، طبیعی سازی انتقال تصاویر به فضای الگو انجام شد. در این مرحله، همچنین غیر یکنواختی شدت تصویر نیز اصلاح شد. با توجه به این که احتمال تعلق برای هر Voxel عددی بین صفر و یک است و همچنین در این مرحله تصویر تقطیع شده باینری می شود، بنا بر این هر Voxel به احتمال ترین بافت ماده ی سفید،



شکل ۱. نمونه ای از تقطیع تصویر Magnetic resonance imaging (MRI) مغز به سه بافت، (۲) ماده ی خاکستری (Gray matter) یا GM، (۳) ماده ی سفید (White matter یا WM) و (۴) مایع مغزی- نخاعی (Cerebrospinal fluid یا CSF)

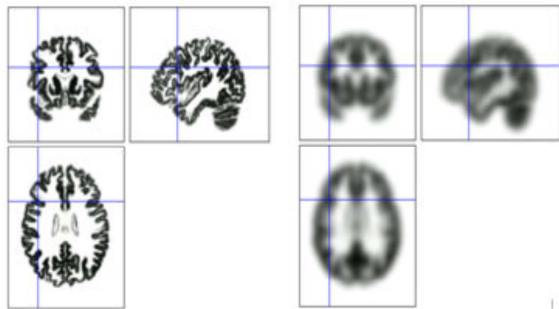
مورفومتری مبتنی بر Voxel، یکی از پرکاربردترین روش ها در بررسی تفاوت بین افراد است. به زبان ساده، VBM مقایسه ای است که برای بررسی محلی تمرکز ماده ی خاکستری مغز بین افراد مختلف انجام می شود.

طراحی یک مطالعه ی ریخت شناسی، با در نظر گرفتن عوامل مختلف تأثیرگذار بر آن می تواند به چند حالت تقسیم شود:

بسته به هدف مورد نظر (مانند رشدشناسی، آسیب شناسی و یا تکامل نژادی) می توان مطالعه را به دو روش طولی (در یک مغز خاص و در زمان های مختلف) و مقطعی (بین مغزهای مختلف) تقسیم کرد. تصاویر مغز را می توان با ویژگی های مختلفی از تصویربرداری سیستم عصبی جمع آوری کرد. ویژگی های مغز را می توان با حالت های مختلف تحلیل کرد (مثل بررسی کل مغز، ناحیه ی مورد نظر و یا ساختارهای قشری و یا زیرقشری خاص). این داده را می توان از ترکیب روش های مختلف و مراحل تحلیل مختلف پردازش کرد.

بسته ی نرم افزاری Statistical probability mapping (SPM): روش VBM با استفاده از بسته های نرم افزاری مانند نگاهت احتمالات مبتنی بر آمار (SPM) و کتابخانه ی نرم افزاری FMRIB (Functional MRI of the brain) قابل پیاده سازی است. SPM تحت ویندوز و در برنامه ی Matlab قابل اجرا می باشد؛ از این رو، در این مطالعه، جهت پردازش VBM از بسته ی SPM8 استفاده شد که از سایت دانشگاه (UCL) University College London (<http://www.fil.ion.ucl.ac.uk/spm/ext>) قابل دانلود می باشد. به کمک واسط گرافیکی SPM، می توان به موارد زیر دسترسی پیدا کرد:

- مشخص کردن مدل و تخمین مشخصات آن
- استنباط های آماری



شکل ۳. تصویر بافت خاکستری مغز به همراه شکل هموار شده‌ی آن در سه صفحه‌ی متعام

مدولاسیون: مرحله‌ی دیگری که می‌تواند در پیش پردازش انجام شود، جبران اثر طبیعی‌سازی است که به این منظور، «تفاوت حجم» مطرح می‌شود. به عنوان مثال، شخصی که لوب گیجگاهی او نصف حجم الگو باشد، بایستی جهت طبیعی‌سازی و هماهنگ کردن شخص با الگو، حجم لوب گیجگاهی دو برابر شود که این امر، باعث از دست رفتن اطلاعات حجم اصلی این ناحیه می‌شود.

در این حال، VBM می‌تواند برای مقایسه، از چگالی نسبی ماده‌ی سفید و ماده‌ی خاکستری خروجی مرحله‌ی طبیعی‌سازی استفاده کند. به این مرحله که جبران‌سازی در آن انجام می‌شود، طبیعی‌سازی گفته می‌شود. این مرحله، شامل ضرب کردن چگالی ماده‌ی خاکستری در حجم نسبی آن قبل از مرحله‌ی طبیعی‌سازی فضایی است. به عبارتی، برای Voxel‌های دو مغز با اندازه‌های متفاوت پس از طبیعی‌سازی به یک الگو، شدت تصویر برای ثابت ماندن شدت ماده‌ی خاکستری قبل و بعد از طبیعی‌سازی، تغییر می‌کند.

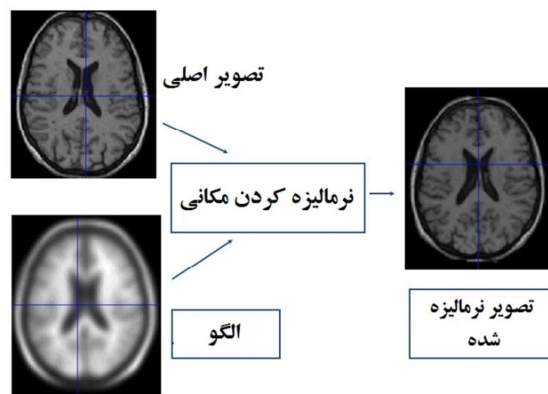
تحلیل آماری نتایج خروجی VBM: پس از انجام دادن مراحل پیش پردازش، تصویر سطح خاکستری هماهنگ شده‌ی کلی مغز افراد مختلف در دسترس بود. در این مرحله، برای در نظر گرفتن تفاوت سطح خاکستری Voxel‌های مغز بین افراد سالمند طبیعی و افراد مبتلا به MCI، یک مدل آماری t برای دو گروه ناهمسان در نظر گرفته شد. این مدل آماری، دارای چند متغیر مستقل بود که باید همبستگی آن‌ها با متغیر وابسته که سطح خاکستری Voxel‌های مغز است، بررسی می‌شد. مدلی که در این تحقیق در نظر گرفته شد، شامل متغیرهای مستقل سن، جنسیت و میزان تحصیلات بود که در شکل ۴ قابل مشاهده می‌باشد.

هدف از پی بردن به این موضوع، این است که حجم و چگالی ماده‌ی خاکستری مغز افراد مبتلا به MCI، چه تفاوتی با ساختار مغز افراد سالمند طبیعی دارد؟ در تشخیص MCI، کدام یک از ویژگی‌های حجم و چگالی ماده‌ی خاکستری کارآمدتر است؟ از طرفی، در پیش بینی بیماری MCI، یافتن نواحی که در ابتدای بیماری دچار

ماده‌ی خاکستری و مایع مغزی-نخاعی دیده می‌شود. در شکل ۱، نمونه‌ای از تقطیع مغز به سه بافت ماده‌ی خاکستری، ماده‌ی سفید مغز و مایع مغزی-نخاعی دیده می‌شود.

طبیعی‌سازی فضایی: در این مرحله، هر کدام از تصاویر MRI با یک الگو هماهنگ شد که این الگو، با میانگین‌گیری از تعداد زیادی تصاویر MRI به دست آمد. طبیعی‌سازی شامل دو مرحله بود که یکی از آن‌ها یک تبدیل تعلق ۱۲ پارامتری و دیگری یک تبدیل غیر خطی با ترکیب تعدادی تابع پایه بود. بدین ترتیب که در قسمت اول آن، یک تابع تعلق با ۱۲ پارامتر، تصویر را با الگو هماهنگ می‌نمود که بدین منظور، از روش Bayesian و محاسبه‌ی بیشینه‌ی احتمال پسین با داشتن احتمال پسین از اندازه‌ی مغز طبیعی استفاده گردید و در قسمت دوم برای یک تغییر شکل غیر خطی، از مدل شدن با ترکیب خطی از توابع پایه‌ی فضایی استفاده شد که بدین منظور، از کمینه کردن مربعات خطای اختلاف بین تصویر و الگو برای تخمین ضرایب این توابع پایه استفاده گردید.

باید توجه داشت که چون هدف نهایی پژوهشگران بررسی تفاوت‌ها بود، طبیعی‌سازی فضایی به این هدف انجام نشد که تمام ویژگی‌های مغزی به طور کامل هماهنگ شود؛ بلکه فقط برای هماهنگی شکل کلی مغز با الگو انجام شد. در شکل ۲، نمونه‌ای از تصویر مغز به همراه الگو و نتیجه‌ی طبیعی‌شدن تصویر توسط الگو دیده می‌شود.




شکل ۲. نمونه‌ای از تصویر مغز به همراه الگو و تصویر نرمالیزه شده توسط الگو

هموارسازی: در مرحله بعد تصویر با همگشت شدن با یک هسته گوسی متناسب، هموارسازی می‌شود. به دو دلیل، این مرحله بایستی انجام شود. یکی این که هموارسازی، سبب می‌شود که عدد هر Voxel، میانگینی از ماده‌ی خاکستری و ماده‌ی سفید Voxel‌های همسایه‌اش باشد و دیگر این که باعث جبران کردن طبیعت غیر دقیق طبیعی‌سازی فضایی می‌شود. در شکل ۳، تصویر بافت خاکستری مغز به همراه شکل هموار شده‌ی آن دیده می‌شود.

برچسب‌گذاری شده استفاده می‌کند که ۹۰ ناحیه‌ی آناتومی در مغز را مشخص می‌کند و با کمک آن مختصات نقاط ورودی X ، Y و Z در فضای سه بعدی MNI، تعیین می‌شود که متعلق به کدام ناحیه‌ی آناتومی در مغز است.

یافته‌ها

در شکل ۵، خروجی نرم افزار SPM پس از تحلیل آماری حجم ماده‌ی خاکستری برای دو گروه مستقل افراد سالم و افراد مبتلا به MCI دیده می‌شود. پارامترهای سن، جنس، میزان تحصیلات، سابقه‌ی دیابت و پرفشاری خون با استفاده از ANCOVA در نظر گرفته شد. ملاحظه می‌شود که ویژگی حجم ماده‌ی خاکستری جهت تشخیص و تمایز دو گروه مؤثر نبود و بدون اصلاح، و با سطح معنی‌داری $P < 0/001$ هیچ ناحیه‌ی ای یافت نشد. این در حالی است که در بررسی چگالی، پس از تحلیل آماری SPM، نواحی با مختصات X ، Y و Z و با اصلاح Family wise error (FEW) و با سطح اطمینان $0/05$ ، ۹ ناحیه جهت تشخیص و تمایز دو گروه به دست آمد و نتایج آن در خروجی SPM در شکل ۴ دیده می‌شود.



شکل ۴. در این شکل خروجی برنامه‌ی

(SPM8) Statistical probability mapping8 و تفاوت‌های

ساختاری در ماده‌ی خاکستری افراد سالم و افراد مبتلا به Mild cognitive impairment (MCI) مورد ارزیابی قرار گرفته و دیده می‌شود. با تجزیه و تحلیل آماری آزمون t ، تأثیر پارامترهای سن و جنس و میزان تحصیلات و سابقه‌ی دیابت و پرفشاری خون با استفاده از ANCOVA حذف شد و نواحی با تغییرات عمده‌ی ناشی از کاهش چگالی ماده‌ی خاکستری در بیماران مبتلا به MCI در شکل در سه صفحه‌ی متعامد استاندارد همراه با مختصات X ، Y و Z ارائه شده است ($P = 0/050$) و نواحی که در شروع بیماری دچار آتروفی و کاهش چگالی ماده‌ی خاکستری می‌شوند، تعیین شده است.

تطبیق مختصات به دست آمده در فضای سه بعدی MNI با نواحی اطلس‌ها: از آن جایی که تصاویر به فضای MNI منتقل می‌شود، از اطلس WFU-pickatlas در اطلس آناتومی استفاده گردید. به این منظور، از Anatomy toolbox (<http://fil.ion.ucl.ac.uk/spm/ext>) که به SPM اضافه می‌شود، استفاده شد. این ابزار، از یک الگوی

شکل ۵. در این شکل خروجی برنامه‌ی

(SPM8) Statistical probability mapping8 و تفاوت‌های

ساختاری در ماده‌ی خاکستری افراد سالم و افراد مبتلا به Mild cognitive impairment (MCI) مورد ارزیابی قرار گرفته و دیده می‌شود. با یک تحلیل آزمون t تأثیر پارامترهای سن، جنس، میزان تحصیلات، سابقه‌ی دیابت و پرفشاری خون با استفاده از ANCOVA حذف شد و نواحی با تغییرات عمده‌ی ناشی از کاهش چگالی ماده‌ی خاکستری در بیماران مبتلا به MCI در شکل در سه صفحه‌ی متعامد استاندارد همراه با مختصات X ، Y و Z مشاهده می‌شود ($P = 0/001$).

بنا بر این، به منظور تشخیص MCI، تمایز در کاهش چگالی ماده‌ی خاکستری بسیار مؤثرتر در مقایسه با سایر ویژگی‌ها حجم بود

راست لوب آهیانه، قسمت چپ لوب فرونتال، جسم پینه‌ای (کورپوس کالوزوم)، قسمت راست لوب فرونتال، شکنج سینگولیت راستی و آمیگدالای چپ است (۱۷-۸). یافته‌های این پژوهش نشان می‌دهد که در نواحی شکنج فرونتال فوقانی، شکنج تحتانی تمپورال، شکنج تحتانی فرونتال، پاراسترال، شکنج تمپورال فوقانی، اینسولا و شکنج تمپورال میانی، آتروفی زود هنگام مشاهده شده است که این نتایج با یافته‌های مقالات اخیر تطابق داشته است.

مطالعات زیادی با استفاده از روش VBM انجام شده و در آن‌ها، الگوهای متفاوتی از آتروفی مغز را در سطوح مختلف بیماران مبتلا به MCI نشان داده شده است. اکثر یافته‌ها، کاهش حجم ماده‌ی خاکستری را در مراحل اولیه‌ی MCI در نواحی فوقانی لوب مدیال تمپورال گزارش داده و در اثر پیشرفت این بیماری، قسمت‌های فوقانی و قشری لوب تمپورال و فرونتال و سینگولوم نیز درگیر شده است (۱۰-۷، ۳). بنا بر این، می‌توان این نواحی را به عنوان اولین نواحی که در اثر بیماری دچار آتروفی می‌شوند، در نظر گرفت. بنا بر این، بهترین ویژگی در تصاویر MRI جهت تشخیص MCI کاهش چگالی ماده‌ی خاکستری است که به کمک مورفومتری مبتنی بر Voxel و مقایسه‌ی تصاویر در سطح Voxel به دست آمده است.

تشکر و قدردانی

این مقاله حاصل پایان‌نامه‌ی دوره‌ی کارشناسی ارشد زهرا کریمی به شماره‌ی طرح ۳۹۳۳۴۳ در دانشگاه علوم پزشکی اصفهان می‌باشد که در گروه بیوالکترونیک و مهندسی پزشکی دانشکده‌ی فناوری‌های نوین علوم پزشکی دانشگاه علوم پزشکی اصفهان به تصویب رسیده است. بدین وسیله از زحمات استادان محترم گروه مهندسی پزشکی (بیوالکترونیک) دانشگاه علوم پزشکی اصفهان و خانم مهندس آرزو کریمی زاده که ما را در انجام این طرح تحقیقاتی یاری نمودند، کمال تشکر و قدردانی را اعلام می‌دارد.

($P < 0/050$) و در نواحی شکنج فرونتال فوقانی ($P = 0/013$)، شکنج تحتانی تمپورال ($P = 0/013$)، شکنج تحتانی فرونتال ($P = 0/017$)، پاراسترال ($P = 0/022$)، شکنج تمپورال فوقانی ($P = 0/022$)، اینسولا ($P = 0/030$) و شکنج تمپورال میانی ($P = 0/030$) آتروفی زود هنگام مشاهده شد. نتایج نواحی مرتبط با مختصات X، Y و Z و تطبیق آن با اطلس‌های (Automated anatomical labeling) AAL و Talairach Daemon (TD) Label و لوب‌های مغزی در جدول ۱ آمده است.

بحث

در این مقاله، با استفاده از روش‌های نوین پردازش تصویر و مورفومتری Voxel به Voxel، روشی جهت تشخیص بیماری MCI ارائه شد. در این روش، با استفاده از پیش پردازش، ماده‌ی خاکستری مغز تقطیع شد و پس از طبیعی‌سازی به فضای استاندارد MNI و با انجام آزمون t، تصاویر دو گروه با هم مقایسه گردید.

در ابتدا، حجم ماده‌ی خاکستری مغز افراد به منظور دستیابی به بهترین ناحیه از مغز که در شروع بیماری دچار آتروفی می‌شود، بررسی گردید که با سطح اطمینان ۰/۰۰۱ و بدون اصلاح هیچ ناحیه‌ای تشخیص داده نشد؛ این در حالی است که در بررسی چگالی ماده‌ی خاکستری که در واقع نسبت ماده‌ی خاکستری به مجموع ماده‌ی خاکستری، ماده‌ی سفید و مایع مغزی-نخاعی می‌باشد، با سطح اطمینان ۰/۰۵ و با اصلاح FWE، نواحی از مغز که در اثر بیماری MCI دچار کاهش ماده‌ی خاکستری می‌شوند، به دست آمد. در واقع، در اثر بیماری آلزایمر، نه تنها ماده‌ی خاکستری کاهش یافت، بلکه کاهش ماده‌ی سفید و نیز افزایش مایع مغزی-نخاعی واقع شد.

نواحی که در مقالات در افتراق دو گروه سالم و مبتلا به MCI مؤثرتر از نواحی دیگر باشد، شامل لوب تمپورال میانی راست، لوب تمپورال میانی چپ، شکنج سینگولیت چپی، هیپوکامپوس چپ، قسمت

جدول ۱. نتایج حاصل از تحلیل آماری در چگالی ماده‌ی خاکستری

ناحیه	زیر ناحیه بر حسب TD	اندازه‌ی خوشه به ازای $P < 0/050$	Z	Y	X
لوب جلویی	شیار جلویی فوقانی	۰/۰۱۳	۴۸	۲۶	۲۴
لوب گیجگاهی	شیار گیجگاهی تحتانی	۰/۰۱۳	-۳۶	-۱۶	۴۶
لوب جلویی	شیار تحتانی جلویی	۰/۰۱۷	۳۲	۱۰	۵۰
لوب جلویی	لوبول پرینتال تحتانی	۰/۰۲۲	۵۰	-۴۲	۱۰
لوب گیجگاهی	شیار گیجگاهی فوقانی	۰/۰۲۲	۲۰	-۵۶	۶۰
لوب فوقانی	شیار فوقانی میانی	۰/۰۳۰	۵۰	۲۲	۳۶
لوب گیجگاهی	شیار گیجگاهی میانی	۰/۰۳۰	-۳۰	-۱۰	-۶۲
زیر لویی	جزیره‌ی مغزی	۰/۰۳۰	۶	۱۰	-۳۶
زیر لویی	جزیره‌ی مغزی	۰/۰۳۰	۰	-۱۶	-۴۴

References

1. Penner C, Kivipelto M, Tuomainen S, Hartikainen P, Hanninen T, Laakso MP, et al. Hippocampus and entorhinal cortex in mild cognitive impairment and early AD. *Neurobiol Aging* 2004; 25(3): 303-10.
2. Barekattain M, Tavakoli M. Neuropsychological assessments in early diagnosis of dementia. *J ResBehav Sci* 2012; 10(3): 228-38. [In Persian].
3. Mirzaei M, Shams Ghahfarokhi M. Demography of elderly in Iran according to the census 1956-2006. *Salmand Iran J Ageing* 2007; 2(5): 326-31. [In Persian].
4. Manly JJ, Bell-McGinty S, Tang MX, Schupf N, Stern Y, Mayeux R. Implementing diagnostic criteria and estimating frequency of mild cognitive impairment in an urban community. *Arch Neurol* 2005; 62(11): 1739-46.
5. Kermani S, Karimi Z, Barekattain M. Evaluation and estimation of gray matter volume using voxel-based morphometry of the brain magnetic resonance imaging (MRI) in normal elderly people and those with mild cognitive impairment. *J Isfahan Med Sch* 2015; 33(353): 1649-61.
6. Petersen RC. Mild cognitive impairment as a diagnostic entity. *J Intern Med* 2004; 256(3): 183-94.
7. Bickel H, Mosch E, Seigerschmidt E, Siemen M, Forstl H. Prevalence and persistence of mild cognitive impairment among elderly patients in general hospitals. *Dement Geriatr Cogn Disord* 2006; 21(4): 242-50.
8. Whitwell JL, Przybelski SA, Weigand SD, Knopman DS, Boeve BF, Petersen RC, et al. 3D maps from multiple MRI illustrate changing atrophy patterns as subjects progress from mild cognitive impairment to Alzheimer's disease. *Brain* 2007; 130(Pt 7): 1777-86.
9. Barekattain M, Askarpour H, Zahedian F, Walterfang M, Velakoulis D, Maracy MR, et al. The relationship between regional brain volumes and the extent of coronary artery disease in mild cognitive impairment. *J Res Med Sci* 2014; 19(8): 739-45.
10. Mosconi L, De SS, Li J, Tsui WH, Li Y, Boppana M, et al. Hippocampal hypometabolism predicts cognitive decline from normal aging. *Neurobiol Aging* 2008; 29(5): 676-92.
11. Whitwell JL, Petersen RC, Negash S, Weigand SD, Kantarci K, Ivnik RJ, et al. Patterns of atrophy differ among specific subtypes of mild cognitive impairment. *Arch Neurol* 2007; 64(8): 1130-8.
12. Risacher SL, Saykin AJ, West JD, Shen L, Firpi HA, McDonald BC. Baseline MRI predictors of conversion from MCI to probable AD in the ADNI cohort. *Curr Alzheimer Res* 2009; 6(4): 347-61.
13. Karas GB, Scheltens P, Rombouts SA, Visser PJ, van Schijndel RA, Fox NC, et al. Global and local gray matter loss in mild cognitive impairment and Alzheimer's disease. *Neuroimage* 2004; 23(2): 708-16.
14. Luck T, Lupp M, Briel S, Riedel-Heller SG. Incidence of mild cognitive impairment: a systematic review. *Dement Geriatr Cogn Disord* 2010; 29(2): 164-75.
15. Resnick SM, Pham DL, Kraut MA, Zonderman AB, Davatzikos C. Longitudinal magnetic resonance imaging studies of older adults: a shrinking brain. *J Neurosci* 2003; 23(8): 3295-301.
16. Whitwell JL, Petersen RC, Negash S, Weigand SD, Kantarci K, Ivnik RJ, et al. Patterns of atrophy differ among specific subtypes of mild cognitive impairment. *Arch Neurol* 2007; 64(8): 1130-8.
17. Chetelat G, Landeau B, Eustache F, Mezenge F, Viader F, de IS, V, et al. Using voxel-based morphometry to map the structural changes associated with rapid conversion in MCI: a longitudinal MRI study. *Neuroimage* 2005; 27(4): 934-46.
18. Fan Y, Batmanghelich N, Clark CM, Davatzikos C. Spatial patterns of brain atrophy in MCI patients, identified via high-dimensional pattern classification, predict subsequent cognitive decline. *Neuroimage* 2008; 39(4): 1731-43.
19. Ferreira LK, Diniz BS, Forlenza OV, Busatto GF, Zanetti MV. Neurostructural predictors of Alzheimer's disease: a meta-analysis of VBM studies. *Neurobiol Aging* 2011; 32(10): 1733-41.
20. Kovacevic S, Rafii MS, Brewer JB. High-throughput, fully-automated volumetry for prediction of MMSE and CDR decline in mild cognitive impairment. *Alzheimer Dis Assoc Disord* 2009; 23(2): 139-45.

Diagnosis of Mild Cognitive Impairment (MCI) via Estimating the Density of Gray Matter Using Voxel-Based Morphometry (VBM) in the Brain Magnetic Resonance Imaging (MRI)

Zahra Karimi¹, Saeed Kermani PhD², Majid Barekattain MD³

Original Article

Abstract

Background: Mild cognitive impairment (MCI) is a transition phase between the normal elderly and dementia which is due to the loss of brain cells, tends to irreversible loss of mental abilities and should be predicted at early stage. Common methods of diagnosis are biochemical and psychological tests. Recently, regarding the developments in analysis of magnetic resonance imaging (MRI), it has been attended as a noninvasive and low-cost method. In this study, we tried to diagnose mild cognitive impairment via estimating the volume of gray matter using voxel-based morphometry (VBM) in brain MRI.

Methods: 20 patients with mild cognitive impairment and 20 normal subjects aged 66.4 ± 4.6 and 65.3 ± 3.9 years, respectively, were assessed. All subjects underwent neuropsychological testing using Neuropsychiatry Unit Cognitive assessment tool and were scanned with 1.5T MRI. Images were pre-processed and analyzed using SPM8 running on Matlab_{2013b} software. Finally for statistical analyses, modulated images of two groups were compared.

Findings: Patients with mild cognitive impairment had significantly lower brain gray matter density in superior frontal gyrus ($P = 0.013$), inferior temporal gyrus ($P = 0.013$), inferior frontal gyrus ($P = 0.017$), paracentral lobule, superior temporal gyrus, paracentral lobule ($P = 0.022$), and insula and middle temporal gyrus ($P = 0.030$).

Conclusion: In this study were found several regions of local brain atrophy in patients with mild cognitive impairment within the regions known to be involved in early brain atrophy in mild cognitive impairment that reduce gray matter density.

Keywords: Magnetic resonance imaging (MRI), Voxel-based morphometry, Mild cognitive impairment, Gray Matter, Density

Citation: Karimi Z, Kermani S, Barekattain M. **Diagnosis of Mild Cognitive Impairment (MCI) via Estimating the Density of Gray Matter Using Voxel-Based Morphometry (VBM) in the Brain Magnetic Resonance Imaging (MRI).** J Isfahan Med Sch 2016; 33(363): 2204-12

1- MSc Student, Department of Biomedical Engineering, School of Advanced Medical Technology AND Student Research Committee, Isfahan University of Medical Sciences, Isfahan, Iran

2- Assistant Professor, Department of Physics and Medical Engineering, School of Medicine AND Department of Biomedical Engineering, School of Advanced Medical Technology, Isfahan University of Medical Sciences, Isfahan, Iran

3- Associate Professor, Psychosomatic Research Center AND Department of Psychiatry, School of Medicine, Isfahan University of Medical Sciences, Isfahan, Iran

Corresponding Author: Saeed Kermani PhD, Email: kermani@med.mui.ac.ir