

مقایسه‌ی دو روش جراحی پلاک لاکینگ ولار و پین‌گذاری از راه پوست بدون استفاده از اکسترنال فیکساتور در درمان شکستگی خارج مفصلی و ناپایدار دیستال رادیوس (UDRF): مطالعه‌ی بالینی تصادفی و کنترل شده‌ی یک سوکور

محمد علی تحریریان^۱، سید حمید موسوی^۱، علی دهقان^۲، سجاد بدیعی^۳، علی عندلیب^۱

مقاله پژوهشی

چکیده

مقدمه: یکی از شکستگی‌های شایع، شکستگی دیستال رادیوس می‌باشد و درمان‌های مختلفی برای آن پیشنهاد شده است. هدف از انجام مطالعه‌ی حاضر، مقایسه‌ی جان‌دازی باز و فیکساسیون داخلی (Open reduction and internal fixation یا ORIF) با استفاده از یک پلاک لاکینگ ولار در مقایسه با پین‌گذاری از راه پوست و گچ‌گیری زیرآرنج در بیماران کمتر از ۶۰ سال با تراکم استخوان خوب که شکستگی دیستال رادیوس ناپایدار (Unstable distal radius fracture یا UDRF) خارج مفصلی داشتند، بود.

روش‌ها: این مطالعه از نوع کارآزمایی بالینی یک سوکور بود. ۸۸ بیمار در طیف سنی ۱۸ تا ۶۰ سال، با شکستگی بسته و خارج مفصلی UDRF مورد بررسی قرار گرفتند. میزان درد [با استفاده از مقیاس آنالوگ دیداری (Visual analog scale یا VAS)] و نتایج عملکردی دو روش پین‌گذاری از راه پوست و پلاک‌گذاری، ۳ و ۱۲ ماه پس از عمل جراحی مقایسه گردید.

یافته‌ها: شدت درد ۳ و ۱۲ ماه پس از درمان در گروه پین‌گذاری بیشتر بود (به ترتیب $P = 0/001$ و $P = 0/390$). دامنه‌ی حرکات مفصل در گروه پلاک‌گذاری به طور قابل توجهی بهتر بود ($P < 0/001$). تفاوت معنی‌داری در توانایی انجام فعالیت‌های روزانه ۳ ماه پس از درمان بین دو گروه وجود داشت، اما محدودیت قابل توجهی در فعالیت‌های روزانه، ۱۲ ماه بعد از عمل جراحی در گروه پین‌گذاری مشاهده شد ($P = 0/004$).

نتیجه‌گیری: ثابت کردن شکستگی با پلاک را می‌توان روش مناسب‌تری برای درمان شکستگی دیستال رادیوس ناپایدار خارج مفصلی در مقایسه با پین‌گذاری از راه پوست از نظر میزان درد پس از عمل، دامنه‌ی حرکات مفصلی و عملکرد در بیماران کمتر از ۶۰ سال دانست.

واژگان کلیدی: تثبیت شکستگی، شکستگی رادیوس، روش‌های جراحی

ارجاع: تحریریان محمد علی، موسوی سید حمید، دهقان علی، بدیعی سجاد، عندلیب علی. مقایسه‌ی دو روش جراحی پلاک لاکینگ ولار و پین‌گذاری از راه پوست بدون استفاده از اکسترنال فیکساتور در درمان شکستگی خارج مفصلی و ناپایدار دیستال رادیوس (UDRF): مطالعه‌ی بالینی تصادفی و کنترل شده‌ی یک سوکور. مجله دانشکده پزشکی اصفهان ۱۳۹۶؛ ۳۵ (۴۳۳): ۶۷۰-۶۶۲

مچ دست ناشی می‌شوند، درمان آن‌ها می‌تواند چالشی برای جراحان ارتوپدی باشد (۴-۵).

جراحان ممکن است ترجیح دهند تنها از یک روش خاص برای درمان شکستگی‌های دیستال رادیوس ناپایدار (Unstable distal radius fractures یا UDRFs) استفاده کنند (۵). روش بسته و بی‌حرکتی با گچ، به عنوان یک درمان غیر جراحی نیز

مقدمه

یکی از شایع‌ترین انواع شکستگی‌ها در کلینیک‌های ارتوپدی، شکستگی دیستال رادیوس می‌باشد (۱). این نوع شکستگی در افراد جوان‌تر اغلب بعد از ترومای مازور رخ می‌دهد؛ در حالی که در افراد مسن بیشتر به دنبال جراحات جزئی مشاهده می‌شود (۲-۳). از آنجایی که این شکستگی‌ها از تنوع گسترده‌ای از الگوهای آسیب در

۱- استادیار، گروه ارتوپدی، دانشکده‌ی پزشکی، دانشگاه علوم پزشکی اصفهان، اصفهان، ایران

۲- دستیار، گروه ارتوپدی، دانشکده‌ی پزشکی، دانشگاه علوم پزشکی اصفهان، اصفهان، ایران

۳- دانشجوی پزشکی، کمیته‌ی تحقیقات دانشجویی، دانشکده‌ی پزشکی، دانشگاه علوم پزشکی اصفهان، اصفهان، ایران

نویسنده‌ی مسؤول: علی عندلیب

انگولاسیون اولیه‌ی بیشتر از ۲۰ درجه، کوتاهی بیشتر از ۵ میلی‌متر، خردشدگی قابل توجه کورتکس خلفی دیستال رادیوس، عدم موفقیت در جاناندازی بسته و بی‌حرکتی بود (۱۲-۱۱). بیماران به صورت تصادفی به دو گروه تقسیم شدند؛ گروه پین‌گذاری که برای آن‌ها جاناندازی بسته و تثبیت با پین از راه پوست انجام شد و گروه پلاک‌گذاری که برای آن‌ها درمان اصلی ORIF با پلاک لاکینگ ولار انجام گرفت.

بیماران دارای UDRF بسته و ایزوله طی ۴۸ ساعت پس از آسیب‌دیدگی، بدون دخالت مفصلی به مطالعه وارد شدند. معیارهای خروج از مطالعه شامل شکستگی دیستال رادیوس باز، شکستگی داخل مفصلی (AO نوع B)، شکستگی‌های متعدد هم‌زمان و صدمات، سابقه‌ی شکستگی قدیمی دیستال رادیوس، سابقه‌ی ابتلا به بیماری‌های عصبی، آرتريت روماتوئید، بیماری استخوانی مانند پوکی استخوان، بیماری‌های متابولیک استخوان مانند نرمی استخوان و بیماری‌های بافت هم‌بند هم‌زمان که در روند بهبودی مشکل ایجاد کند، بود. رادیوگرافی با نماهای قدامی-خلفی و جانبی از تمام بیماران گرفته شد و توسط یک رادیولوژیست مورد بررسی قرار گرفت. پوکی استخوان در بیماران مبتلا به مصرف مزمن کورتیکواستروئیدها، داروهای ضد تشنج، مهارکننده‌های پمپ پروتون (Proton-pump inhibitors یا PPIs)، مهارکننده‌های بازجذب سروتونین (Selective serotonin reuptake inhibitors یا SSRIs)، مدروکسی پروژسترون استات (Medroxyprogesterone acetate) یا (MPA)، هپارین و آگونیست‌های GnRH بررسی گردید (۱۴-۱۳). جهت اندازه‌گیری توده‌ی استخوان، از جذب دوگانه‌ی انرژی اشعه‌ی X (Dual-energy X-ray absorptiometry یا DXA) برای غربالگری پوکی استخوان در افراد با خطر بالا استفاده شد. تراکم مواد معدنی استخوان با نمره‌ی T بیان گردید و نمره‌ی $-2/5$ به عنوان پوکی استخوان در نظر گرفته شد (۱۴-۱۳).

در شروع پژوهش، رضایت‌نامه‌ی کتبی آگاهانه از تمام بیماران اخذ گردید. پروتکل مطالعه توسط کمیته‌ی اخلاق و هیأت پژوهشی دانشگاه علوم پزشکی اصفهان تصویب شد (شماره‌ی ثبت در مرکز ثبت کارآزمایی‌های بالینی ایران: IRCT12782N10).

همه‌ی جراحی‌ها توسط سه جراح مجرب (سه نویسنده‌ی اول) و تحت بیهوشی عمومی صورت گرفت. یک گرم سفازولین (شرکت داروسازی اکسیر، بروجد، ایران) ۳۰ دقیقه قبل از عمل جراحی به صورت وریدی به بیماران تزریق گردید. پس از آماده‌سازی به صورت استریل (Sterile preparation and drape)، یکی از دو روش جراحی انجام شد که در ادامه به تفصیل آمده است.

روش جاناندازی بسته و پین‌گذاری از راه پوست: در این روش،

ممکن است برای شکستگی‌ها استفاده شود. دو روش اصلی جراحی که اغلب برای درمان UDRFs استفاده می‌شود، شامل روش بسته و پین‌گذاری از راه پوست با یا بدون اکسترنال فیکساتور (۷-۶) و جاناندازی باز و فیکساسیون داخلی (Open reduction and internal fixation) یا (ORIF) با پلاک ولار یا دورسال (۸، ۶) می‌باشد.

ویژگی بیومکانیکی پلاک لاکینگ ولار، منجر به ثبات قابل توجه بیشتری نسبت به پین‌گذاری از راه پوست در UDRFs می‌شود (۱)، اما ثابت کردن شکستگی با پلاک لاکینگ ولار می‌تواند با برخی عوارض مانند پارگی‌های تاندونی، مشکلات مربوط به جنس پلاک، عفونت، جابه‌جایی شکستگی، سندرم درد منطقه‌ای پیچیده (Complex regional pain syndrome یا CRPS) و اختلالات عصبی همراه باشد (۴). از سوی دیگر، پین‌گذاری از راه پوست ممکن است عوارضی مانند شل‌شدگی پین، عفونت اطراف پین، بد جوش خوردن (Malunion)، سفتی مفاصل مچ دست، کاهش قدرت گرفتن دست و آسیب به عصب رادیال سطحی را به دنبال داشته باشد (۹). پین‌گذاری از راه پوست و گچ‌گیری مچ دست در موقعیت خنثی (Neutral position)، روش ساده و مؤثری برای حفظ محور آناتومیک استخوان پس از جاناندازی UDRFs است که می‌تواند از سفتی مچ دست جلوگیری کند (۱۰).

بر اساس بررسی‌های صورت گرفته، هیچ کارآزمایی بالینی تصادفی برای مقایسه‌ی پین‌گذاری از راه پوست و گچ‌گیری با فیکساسیون با پلاک لاکینگ ولار بدون گچ‌گیری، در درمان UDRFs خارج مفصلی انجام نشده است. با این حال، برخی از مطالعات پیامد بهتر و عوارض کمتری را به دنبال استفاده از پلاک لاکینگ ولار در مقایسه با استفاده‌ی هم‌زمان پین‌گذاری از راه پوست و اکسترنال فیکساتور در درمان UDRFs داخل مفصلی گزارش کرده‌اند (۱۰، ۵). هدف اصلی از انجام مطالعه‌ی حاضر، مقایسه‌ی ORIF با استفاده از یک پلاک لاکینگ ولار با سه پین از راه پوست و گچ‌گیری زیر آرنج، در بیماران دارای تراکم استخوان خوب که UDRF خارج مفصلی داشتند، بود.

روش‌ها

این مطالعه‌ی درمانی از نوع کارآزمایی بالینی یک سوکور، تصادفی و کنترل شده بود. در مجموع، ۸۸ بیمار با طیف سنی ۱۸ تا ۶۰ سال در تحقیق شرکت نمودند. بیماران واجد شرایط، افرادی با UDRF بسته و خارج مفصلی بودند که برای درمان جراحی ارجاع شده بودند. مطالعه در یک بیمارستان آموزشی با سطح ارجاع سه، بین بهمن سال ۱۳۹۲ تا بهمن سال ۱۳۹۳ انجام شد. معیار ورود به پژوهش شامل بی‌ثباتی شکستگی بر اساس متغیرهای رادیولوژیک از جمله دورسال

انگشت‌های شست و اشاره در گیره‌ی انگشت (Finger traps) قرار داده شد. برای تثبیت، دو پین صاف ۱/۶ میلی‌متری از طریق زائیده‌ی استیلونید، داخل استخوان رادیوس قرار گرفت. پین دیگر از سطح پشتی در سمت اولنار استخوان رادیوس و تحت کنترل فلوروسکوپی، وارد استخوان گردید. سپس اندام از زیر آرنج به مدت ۶ هفته با گچ ثابت شد. پس از آن، گچ و پین برداشته شد و فیزیوتراپی برای تمام بیماران انجام گرفت.

ORIF با پلاک لاکینگ ولار: در این روش، برش طولی بین عضله‌ی براکیورادیالیس همراه با شریان رادیال در سمت لترال و عضله‌ی فلکسور کاری رادیالیس همراه با عصب مدیان در سمت مدیال انجام شد. پس از جانندازی، پلاک T شکل (اسوه‌ی آسیا، مشهد، ایران) به طور مستقیم بر روی دیستال استخوان رادیوس قرار گرفت. موقعیت پلاک و عدم آسیب به مفصل رادیوکارپال با استفاده از C-arm تأیید گردید. به منظور اجتناب از محدودیت در حرکت، فیزیوتراپی پس از هفته‌ی اول انجام گرفت.

دو گروه برای ارزیابی پاسخ به درمان، ۳ و ۱۲ ماه بعد از عمل جراحی مورد بررسی قرار گرفتند. در هر معاینه، اطلاعات در مورد توانایی انجام فعالیت‌های روزانه، توانایی میچ دست و دامنه‌ی حرکت ثبت گردید. شدت درد در هر دیدار با استفاده از نمره‌ی درد بر اساس بیان بیمار و همچنین، مقیاس آنالوگ دیداری (Visual analog scale یا VAS) با نمره‌گذاری از ۱ تا ۱۰، اندازه‌گیری شد (۶). فعالیت‌های روزانه در سه درجه‌ی «کاملاً مانند قبل، نسبتاً مانند قبل و کاهش یافته» طبقه‌بندی گردید. معیارهای رادیولوژیک پذیرفته شده برای ارزیابی تغییرات دژنراتیو در ارزیابی مانند کاهش فضای مفصلی، استئوفیت (خار استخوانی)، اسکروز ساب‌کندرال، کیست اسکروز ساب‌کندرال و اجسام شل (Loose body) نیز توسط همکاران متخصص رادیولوژیست ثبت گردید.

برای ارزیابی کمی پاسخ به درمان و عملکرد بیماران، سیستم نمره‌دهی Mayo (Mayo score) هر بار مورد استفاده قرار گرفت (۳، ۱۵). در این سیستم، میزان درد، دامنه‌ی حرکت نسبت به سمت سالم، وضعیت عملکردی، انحراف میچ دست و قدرت مشت کردن دست با استفاده از دینامومتر توسط یک فیزیوتراپیست بررسی گردید. بدین ترتیب، نمرات بیماران به صورت ۱۰۰-۹۰ عالی، ۹۰-۸۰ خوب، ۸۰-۷۰ رضایت‌بخش و کمتر از ۷۰ ضعیف طبقه‌بندی شد (۳، ۱۵). علاوه بر این، عوارضی مانند عفونت سطحی، عفونت مسیر پین، اختلال حسی و حرکتی در اعصاب، سفتی و محدودیت حرکت در مفاصل میچ دست، عدم ترمیم استخوان، پارگی تاندون باز کننده‌ی بلند انگشت شست و جابه‌جایی جانبی بخش‌های شکسته‌ی استخوان، در پرسشنامه‌ی هر بیمار ثبت گردید. با توجه به دامنه‌ی

حرکت مفصل میچ، بیماران به چهار گروه تقسیم‌بندی شدند. گروه ۱ (نتیجه‌ی عالی): حرکت طبیعی و محدودیت تحرک کمتر

از ۱۰ درجه، کوتاهی رادیوس کمتر از ۵ میلی‌متر و بدون درد گروه ۲ (نتیجه‌ی خوب): محدودیت تحرک کمتر از ۲۰ درجه،

کوتاهی رادیوس کمتر از ۱۰ میلی‌متر و بدون درد گروه ۳ (نتیجه‌ی به نسبت خوب): محدودیت تحرک ۲۰ تا

۳۰ درجه، کوتاهی رادیوس در حدود ۱۰ میلی‌متر و درد به دنبال فعالیت گروه ۴ (نتیجه‌ی بد): محدودیت تحرک بیشتر از

۳۰ درجه، کوتاهی رادیوس بیشتر از یک سانتی‌متر و دردناک پیامد اولیه‌ی مطالعه‌ی حاضر، بررسی دامنه‌ی حرکت مفصل میچ

دست بعد از عمل جراحی بود که توسط یکی از محققان، ۳ و ۱۲ ماه بعد از عمل جراحی مورد بررسی قرار گرفت. پیامدهای ثانویه شامل شاخص‌های رادیولوژیک و سایر معیارهای عملکردی از جمله شدت درد و توانایی در فعالیت‌های روزانه ۳ و ۱۲ ماه بعد از عمل بود.

با توجه به مطالعات مشابه و محاسبات آماری (۱۶، ۹-۵)، حجم نمونه با استفاده از فرمول‌های آماری و با توجه به $\alpha = 0.05$ ، $\beta = 0.2$ و انتظار حداقل ۵ درجه تفاوت در دامنه‌ی حرکت بین دو گروه، محاسبه شد. با این ورودی، حجم نمونه ۴۴ نفر در هر گروه برآورد گردید.

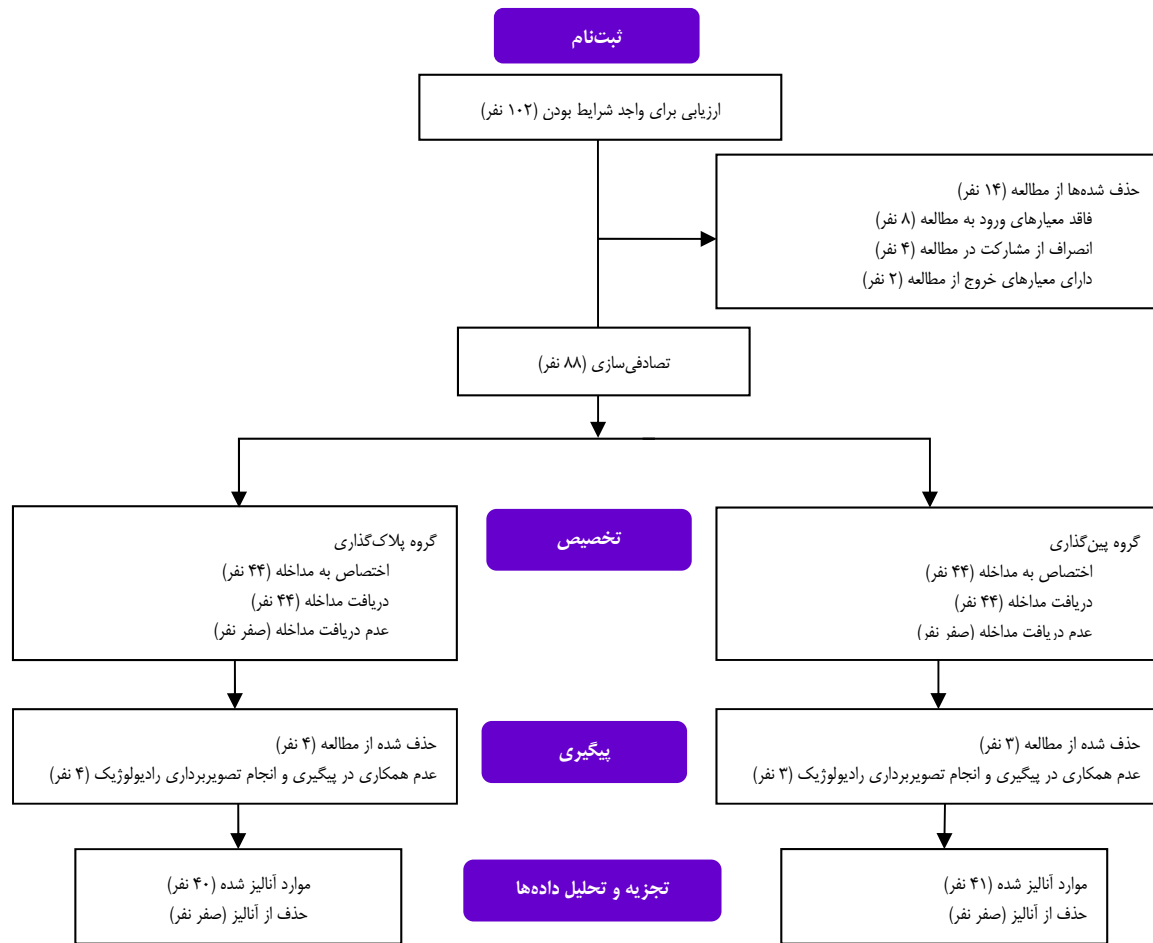
بیماران واجد شرایط به شیوه‌ی نمونه‌گیری تصادفی مسدود شده (Blocked randomization) در دو گروه درمانی قرار گرفتند. قبل از شروع مطالعه، به هر یک از افراد گروه‌ها (پین‌گذاری و پلاک‌گذاری) عددی از ۱ تا ۸۸ به صورت تصادفی اختصاص داده شد. بدین ترتیب که توسط یکی از همکاران مطالعه (که در جراحی‌ها و یا مراقبت از بیمار درگیر نمی‌شد)، به بیماران به ترتیب پذیرش به بخش جراحی ارتوپدی، یک عدد داده شد (از ۱ تا ۸۸).

هیچ بیماری از هدف مطالعه آگاهی نداشت؛ در حالی که جراحان آگاه بودند، اما هیچ اثر مخدوش‌کننده‌ای در نتایج نداشت.

متغیرهای کیفی با استفاده از آزمون χ^2 و متغیرهای کمی با استفاده از آزمون Paired t مقایسه شدند. متغیرهای کمی توزیع نرمال داشتند و به صورت میانگین \pm انحراف معیار ارائه گردید. در نهایت، داده‌ها در نرم‌افزار SPSS نسخه‌ی ۲۰ (version X, IBM Corporation, Armonk, NY) مورد تجزیه و تحلیل قرار گرفت. $P < 0.05$ به عنوان سطح معنی‌داری داده‌ها در نظر گرفته شد.

یافته‌ها

در مطالعه‌ی حاضر، ۱۰۲ بیمار با UDRF جهت مطابقت با معیارهای ورود به پژوهش مورد بررسی قرار گرفتند. از میان آن‌ها، ۸۸ نفر واجد شرایط بودند و انتخاب شدند.



شکل ۱. مراحل انجام مطالعه

بین دو گروه وجود نداشت ($P = ۰/۵۳۰$). ۲۶ زن در گروه پلاک‌گذاری و ۲۳ زن در گروه پین‌گذاری (۶۵/۰ و ۵۶/۱ درصد) شرکت کردند که تفاوت معنی‌داری بین گروه‌ها مشاهده نشد ($P = ۰/۵۰۰$).

توزیع علایم بیماران ۳ و ۱۲ ماه بعد از عمل جراحی به طور جداگانه برای هر دو گروه در جدول ۱ ارائه شده است.

در طول دوره‌ی مطالعه، ۷ بیمار به دلیل عدم همکاری برای پیگیری و تصویربرداری رادیولوژی (۴ نفر از گروه پلاک‌گذاری و سه نفر از گروه پین‌گذاری) از مطالعه حذف شدند. در شکل ۱ نحوه‌ی ورود بیماران به مطالعه نشان داده شده است.

میانگین سنی گروه‌های پلاک‌گذاری و پین‌گذاری به ترتیب $۵۲/۵۶ \pm ۱۸/۲۲$ و $۵۰/۸۰ \pm ۴/۶۶$ سال بود و تفاوت معنی‌داری

جدول ۱. توزیع علایم کلینیکی ۳ و ۱۲ ماه پس از عمل جراحی در دو گروه

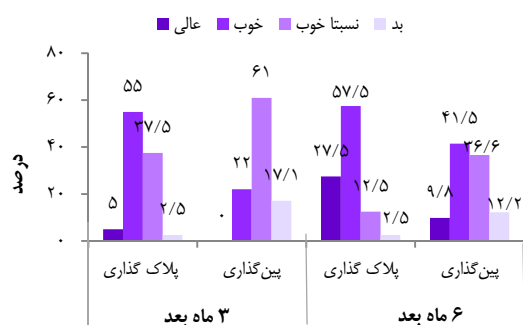
متغیرها	۱۲ ماه بعد از عمل جراحی		۳ ماه بعد از عمل جراحی		P
	گروه پین‌گذاری	گروه پلاک‌گذاری	گروه پین‌گذاری	گروه پلاک‌گذاری	
شدت درد (بر اساس معیار VAS) (میانگین \pm انحراف معیار)	$۱/۲ \pm ۱/۲$	$۱/۳ \pm ۰/۹$	$۲/۶ \pm ۱/۰$	$۲/۷ \pm ۱/۳$	۰/۰۰۱
اکستنشن مچ دست (درجه) (میانگین \pm انحراف معیار)	$۵۰/۰ \pm ۹/۳$	$۵۶/۰ \pm ۷/۰$	$۴۵/۰ \pm ۹/۱$	$۵۲/۰ \pm ۶/۰$	< ۰/۰۰۱
فلکشن مچ دست (درجه) (میانگین \pm انحراف معیار)	$۵۸/۰ \pm ۹/۸$	$۶۵/۰ \pm ۵/۶$	$۵۳/۰ \pm ۱۳/۰$	$۶۳/۰ \pm ۶/۰$	< ۰/۰۰۱
توانایی انجام	۵ (۱۲)	۱۸ (۴۵)	۱۴ (۳۴)	۱۶ (۴۰)	۰/۲۳۰
فعالیت‌های روزانه	۲۶ (۶۴)	۱۷ (۴۳)	۱۴ (۳۴)	۱۸ (۴۵)	۰/۲۳۰
[تعداد (درصد)]	۱۰ (۲۴)	۵ (۱۲)	۱۳ (۳۲)	۶ (۱۵)	کاهش یافته

VAS: Visual analog scale

جدول ۲. متغیرهای رادیولوژیک ۳ و ۱۲ ماه پس از عمل جراحی در دو گروه

متغیرها	۱۲ ماه بعد از عمل جراحی		۳ ماه بعد از عمل جراحی	
	گروه پین‌گذاری	گروه پلاک‌گذاری	P	گروه
زاویه‌ی ولار (میانگین \pm انحراف معیار)	۵/۷ \pm ۴/۷	۲/۳ \pm ۰/۶	< ۰/۰۰۱	گروه پین‌گذاری
کوتاهی رادیال (میانگین \pm انحراف معیار)	۴/۰ \pm ۲/۵	۵/۸ \pm ۲/۴	۰/۰۰۱	گروه پین‌گذاری
واریانس اولنار (میانگین \pm انحراف معیار)	۳/۲ \pm ۱/۷	۳/۷ \pm ۱/۸	۰/۱۶۰	گروه پین‌گذاری
انحراف به سمت رادیال (میانگین \pm انحراف معیار)	۹/۹ \pm ۳/۶	۷/۴ \pm ۳/۱	۰/۰۰۱	گروه پین‌گذاری
تغییرات دژنراتیو [تعداد (درصد)]	۳۷ (۹۰)	۳۳ (۸۳)	۰/۳۱۰	گروه پین‌گذاری
	۴ (۱۰)	۷ (۱۷)		گروه پلاک‌گذاری
				بله
				خیر

همچنین، آسیب شاخه‌ی سطحی عصب رادیال در ۱ بیمار گروه پین‌گذاری مشاهده شد که خودبه‌خود در پیگیری بهبود یافت.



شکل ۲. مقایسه‌ی توزیع فراوانی بهبود علایم ۳ و ۱۲ ماه پس از عمل جراحی در دو گروه

بحث

در کارآزمایی تصادفی کنترل‌شده‌ی حاضر، نتایج عملکردی و رادیولوژیک حاصل از پین‌گذاری با سه پین از راه پوست و گچ‌گیری بعد از عمل با جراحی به کمک پلاک لاکینگ ولار بدون گچ‌گیری در درمان UDRF بسته و خارج مفصلی مورد مقایسه و بررسی قرار گرفت. یافته‌ی اصلی مطالعه‌ی حاضر نشان داد که کاربرد پلاک لاکینگ ولار برای درمان UDRF بسته و خارج مفصلی به وضوح بهتر بود.

پلاک لاکینگ ولار به عنوان یک روش خوب برای ثابت کردن از طریق جراحی در UDRF استفاده می‌شود. علاوه بر این، ثابت کردن شکستگی با پین‌گذاری از راه پوست اغلب در بسیاری از مراکز درمانی استفاده می‌شود (۹، ۵). انتخاب یکی از این دو روش جراحی، از جمله موضوعات مهم در عملکرد بالینی می‌باشد.

اکسترنال فیکساتور نقش مهمی در درمان UDRF دارد (۵). همچنین، به ثبات شکستگی کمک می‌نماید (۱۷) و از خط تراز

شدت درد ۳ و ۱۲ ماه پس از درمان در گروه پین‌گذاری بیشتر بود (به ترتیب $P = ۰/۰۰۱$ و $P = ۰/۳۹۰$). دامنه‌ی فلکشن و اکستنشن مفصل در گروه پلاک‌گذاری به طور قابل توجهی بهتر بود ($P < ۰/۰۰۱$).

بررسی توانایی انجام فعالیت‌های روزانه ۳ ماه پس از درمان، تفاوت معنی‌داری را بین دو گروه نشان نداد. کاهش فعالیت‌های روزانه در ۱۵/۰ درصد بیماران گروه پلاک‌گذاری و ۳۱/۷ درصد بیماران گروه پین‌گذاری مشاهده شد ($P = ۰/۲۳۰$). با این حال، محدودیت در انجام فعالیت‌های روزانه، ۱۲ ماه بعد از عمل در گروه پین‌گذاری به طور قابل توجهی بیشتر بود ($P = ۰/۰۰۴$). تفاوت معنی‌داری از نظر تغییرات رادیولوژیک دژنراتیو ۳ ماه ($P = ۰/۲۷۰$) و ۱۲ ماه ($P = ۰/۳۱۰$) بعد از عمل جراحی بین دو گروه وجود نداشت. از شاخص Mayo جهت اندازه‌گیری کیفیت زندگی در بیماران استفاده شد. میانگین نمرات در گروه پلاک‌گذاری و پین‌گذاری به ترتیب $۵/۰۴ \pm ۷۷/۲۸$ و $۱۰/۲۴ \pm ۶۸/۰۰$ به دست آمد که تفاوت معنی‌داری بین دو گروه مشاهده شد ($P < ۰/۰۰۱$).

متغیرهای رادیولوژیک در جدول ۲ ارائه شده است. تفاوت معنی‌داری بین میانگین نمرات تمام متغیرهای رادیولوژیک در دو گروه مشاهده شد. مقادیر تیلت در سطح ولار (Volar tilt) در گروه پلاک‌گذاری به طور قابل توجهی بیشتر از گروه پین‌گذاری در ۳ و ۱۲ ماه بعد از عمل بود ($P < ۰/۰۰۱$) برای هر دو بار پیگیری. بر اساس یافته‌ها، وضعیت بهبودی در ۲ نفر (۵ درصد) از گروه پلاک‌گذاری عالی بود. همچنین، وضعیت بهبودی در ۲۲ بیمار (۵۵ درصد) تحت پلاک‌گذاری و ۹ بیمار (۲۲ درصد) تحت پین‌گذاری خوب گزارش گردید. وضعیت بهبودی در گروه پلاک‌گذاری نسبت به گروه پین‌گذاری بهتر بود ($P < ۰/۰۰۱$) برای دو بار پیگیری ۳ و ۱۲ ماهه (شکل ۲).

عفونت سطحی در ۲ بیمار گروه پلاک‌گذاری و ۱ بیمار گروه پین‌گذاری مشاهده گردید که با آنتی‌بیوتیک خوراکی (سفالکسین با دوز ۲ گرم در روز به مدت ۱۰ روز) در هر دو گروه درمان شد.

نتایج تحقیق Dario و همکاران حاکی از آن بود که استفاده از پلاک لاکینگ ولار، موجب بهبود کامل دامنه‌ی حرکت در بیماران مبتلا به UDRF یک‌طرفه، بسته و خارج مفصلی می‌شود (۲۳). در مطالعه‌ی حاضر، دامنه‌ی حرکت ارزیابی شد و نشان داد که دامنه‌ی فلکشن و اکستنشن برای مچ دست بعد از تعبیه‌ی پلاک لاکینگ ولار به طور قابل ملاحظه‌ای بهتر بود. همچنین، انحراف مچ دست ارزیابی گردید، اما ابداکشن و اکستنشن در سیستم نمره‌دهی Mayo اندازه‌گیری نشد.

عملکرد مناسب مچ دست، فعالیت مچ دست، بهبود قابل قبول از راستای رادیوگرافی و عوارض، عوامل مهمی جهت انتخاب یک روش جراحی برای درمان UDRF می‌باشند (۲۲). سیستم نمره‌دهی Mayo، ابزار مهمی برای ارزیابی نتیجه‌ی عملکرد مفصل است. قدرت گرفتن، مسؤول ۲۵ درصد از نمره‌ی کل در نمرات مچ دست Mayo و یک پیش‌بینی کننده‌ی غالب در نتیجه‌ی عملکرد مفصل به شمار می‌رود (۱۵). رابطه‌ی مستقیمی بین نتایج نهایی و جاناندازی آناتومیک اندازه‌گیری شده با استفاده از شاخص‌های رادیوگرافی وجود دارد (۲۴). عدم ریداکشن آناتومیک، منجر به تغییر شکل، ضعف و درد در مچ دست می‌شود (۲۵)؛ در حالی که پلاک لاکینگ ولار قدرت و ثبات ساختار را فراهم و به بهبود زودتر حرکت مچ دست کمک می‌کند (۲۶). بیشتر مطالعات قبلی از واریانس اولنار، شیب رادیوس (Radial inclination)، جابه‌جایی داخل مفصلی (Step) و شکاف داخل مفصلی (Gap) به عنوان شاخص‌های رادیوگرافی یاد کرده‌اند (۵، ۹). رابطه‌ی بین این ترمیم رادیوگرافی و بهبود دامنه‌ی حرکت، مطلب مهمی در مطالعات پیشین است (۲۷، ۲۲، ۵). در میان شاخص‌های رادیوگرافی، بازگرداندن واریانس اولنار و تیلت ولار (Ulnar variance and volar tilt) برای به دست آوردن نتیجه‌ی عملکردی خوب در UDRF ضروری است (۲۳). واریانس اولنار و تیلت ولار به طور قابل توجهی پس از تعبیه‌ی پلاک لاکینگ ولار برای درمان شکستگی خارج مفصلی و داخل مفصلی دیستال رادیوس اصلاح شد. با این وجود، نتایج برخی مطالعات نشان می‌دهد که بازگشت به فعالیت مچ دست به دنبال جاناندازی بسته و تثبیت با پین بیشتر است (۲۳). در پژوهش حاضر، مقایسه‌ی واریانس اولنار نشان داد که استفاده از روش تثبیت شکستگی با پلاک لاکینگ ولار نسبت به پین‌گذاری از راه پوست ارجحیت ندارد. در کل، به نظر می‌رسد نتایج عملکردی و شاخص‌های رادیوگرافی در هر دو روش قابل قبول است. مطالعات مختلف عوارض پس از درمان‌های جراحی این دو روش را ارزیابی کرده‌اند. اغلب مطالعات قبلی، میزان پایین‌تر عوارض در روش پلاک لاکینگ ولار را گزارش نمودند. شایع‌ترین عارضه، درد پس از عمل است که در برخی از مطالعات در روش پلاک

استخوان رادیوس حمایت می‌کند، اما استفاده از آن می‌تواند با عوارض جزئی همراه باشد که این عوارض در برخی مطالعات قبلی تعیین شده‌اند و از آن جمله می‌توان به جابه‌جایی، عفونت سیستم پین‌گذاری و نوروپاتی عصب مدیان و رادیال اشاره نمود (۱۹-۱۸). نتایج تحقیقی نشان داد که جاناندازی به روش بسته و گچ‌گیری بدون پین‌گذاری از راه پوست، نتیجه‌ی رضایت‌بخشی در هم‌تراز کردن طول استخوان رادیوس نداشته است (۲۰). Das و همکاران در مطالعه‌ی خود، استفاده از پین‌گذاری از راه پوست و بی‌حرکتی از طریق گچ‌گیری را در ۳۲ بیمار طیف سنی ۱۸ تا ۷۰ سال با شکستگی دیستال رادیوس خارج مفصلی بررسی نمودند. نتایج تحقیق آنان نشان داد که در ۶۵/۶ درصد بیماران، شکستگی با بازسازی خیلی خوب ساختار آناتومی بهبود پیدا کرد (۱۰). بنابراین، در کاربرد اکسترنال فیکساتور و یا گچ‌گیری پس از پین‌گذاری از طریق پوست، اختلاف نظر وجود دارد (۷، ۵) که در پژوهش حاضر از روش گچ‌گیری استفاده گردید.

نتایج عملکرد مچ دست، یکی از مهم‌ترین عوامل برای ارزیابی مزایای استفاده از یک روش جراحی است. دامنه‌ی حرکت در مفصل مچ دست به طور معمول برای تعیین عملکرد مفاصل بعد از عمل جراحی استفاده می‌شود (۷، ۵). در دو کارآزمایی بالینی انجام شده‌ی قبلی، طیف وسیعی از حرکت و قدرت گرفتن دست مشاهده شد و تفاوت معنی‌داری بین استفاده از پلاک لاکینگ ولار در مقایسه با استفاده از پین‌گذاری از راه پوست و اکسترنال فیکساتور در درمان شکستگی داخل و خارج مفصلی دیستال رادیوس وجود داشت (۲۲-۲۱).

McFadyen و همکاران در یک کارآزمایی بالینی تصادفی، اثربخشی پلاک لاکینگ ولار را با تعبیه‌ی سه پین از راه پوست در بیماران مبتلا به UDRF یک‌طرفه، بسته و خارج مفصلی مقایسه و بررسی نمودند. آن‌ها از گچ‌گیری زیر آرنج در دو روش به مدت ۶ هفته بعد از عمل جراحی استفاده کردند؛ در حالی که در مطالعه‌ی حاضر فقط در بیماران تحت پین‌گذاری از راه پوست، بی‌حرکتی با گچ‌گیری انجام شد. در واقع، آن‌ها اثرات مثبت اکسترنال فیکساتور و گچ‌گیری را حذف کردند. همچنین، McFadyen و همکاران از دو نوع پلاک استفاده کردند؛ در حالی که در بررسی حاضر فقط از یک نوع پلاک استفاده شد. آن‌ها بیماران را در طول ۶ ماه بعد از عمل پیگیری نمودند و برای بررسی نتایج عملکردی، از نمرات Gartland و Werley و Disabilities of the Arm, Shoulder and Hand (DASH) استفاده کردند که عملکرد مچ دست در گروه پلاک‌گذاری نسبت به گروه پین‌گذاری، ۳ و ۶ ماه پس از عمل جراحی به طور قابل توجهی بهتر بود. نتایج مطالعه‌ی آن‌ها نشان داد که جاناندازی فوری بعد از عمل تعبیه‌ی پین نسبت به پلاک‌گذاری بهتر بود (۹).

تشکر و قدردانی

مطالعه‌ی حاضر با شماره‌ی طرح ۳۹۳۷۵۷، در کمیته‌ی اخلاق و هیأت پژوهشی دانشگاه علوم پزشکی اصفهان به تصویب رسید. بدین وسیله نویسندگان از کلیه‌ی پرستاران و کارکنان اتاق عمل بیمارستان آیت‌اله کاشانی که در اجرای این پروژه همکاری نمودند، تقدیر و تشکر به عمل می‌آورند.

لاکینگ ولار کمتر مشاهده شد (۹، ۵، ۴). در مطالعه‌ی حاضر بروز عوارض در دو گروه تفاوت معنی‌داری نداشت. بر اساس پیگیری‌های ۳ و ۱۲ ماهه پس از عمل جراحی، نویسندگان مطالعه معتقد هستند که روش ORIF از جمله پلاک لاکینگ ولار، روش مناسبی در بیماران کمتر از ۶۰ سال با UDRF است. اگرچه نتایج حاصل از پین‌گذاری نیز قابل قبول می‌باشد.

References

1. Knox J, Ambrose H, McCallister W, Trumble T. Percutaneous pins versus volar plates for unstable distal radius fractures: a biomechanic study using a cadaver model. *J Hand Surg Am* 2007; 32(6): 813-7.
2. Lindau TR, Aspenberg P, Arner M, Redlundh-Johnell I, Hagberg L. Fractures of the distal forearm in young adults. An epidemiologic description of 341 patients. *Acta Orthop Scand* 1999; 70(2): 124-8.
3. Singer BR, McLauchlan GJ, Robinson CM, Christie J. Epidemiology of fractures in 15,000 adults: the influence of age and gender. *J Bone Joint Surg Br* 1998; 80(2): 243-8.
4. Johnson NA, Cutler L, Dias JJ, Ullah AS, Wildin CJ, Bhowal B. Complications after volar locking plate fixation of distal radius fractures. *Injury* 2014; 45(3): 528-33.
5. Rizzo M, Katt BA, Carothers JT. Comparison of locked volar plating versus pinning and external fixation in the treatment of unstable intraarticular distal radius fractures. *Hand (NY)* 2008; 3(2): 111-7.
6. Fanuele J, Koval KJ, Lurie J, Zhou W, Tosteson A, Ring D. Distal radial fracture treatment: what you get may depend on your age and address. *J Bone Joint Surg Am* 2009; 91(6): 1313-9.
7. Hutchinson DT, Strenz GO, Cautilli RA. Pins and plaster vs external fixation in the treatment of unstable distal radial fractures. A randomized prospective study. *J Hand Surg Br* 1995; 20(3): 365-72.
8. Rozental TD, Beredjiklian PK, Bozentka DJ. Functional outcome and complications following two types of dorsal plating for unstable fractures of the distal part of the radius. *J Bone Joint Surg Am* 2003; 85-A(10): 1956-60.
9. McFadyen I, Field J, McCann P, Ward J, Nicol S, Curwen C. Should unstable extra-articular distal radial fractures be treated with fixed-angle volar-locked plates or percutaneous Kirschner wires? A prospective randomised controlled trial. *Injury* 2011; 42(2): 162-6.
10. Das AK, Sundaram N, Prasad TG, Thanavelu SK. Percutaneous pinning for non-comminuted extra-articular fractures of distal radius. *Indian J Orthop* 2011; 45(5): 422-6.
11. Tahririan MA, Javdan M, Nouraei MH, Deghani M. Evaluation of instability factors in distal radius fractures. *J Res Med Sci* 2013; 18(10): 892-6.
12. Weber ER. A rational approach for the recognition and treatment of Colles' fracture. *Hand Clin* 1987; 3(1): 13-21.
13. Mirza F, Canalis E. Management of endocrine disease: Secondary osteoporosis: pathophysiology and management. *Eur J Endocrinol* 2015; 173(3): R131-R151.
14. Crabtree NJ, Arabi A, Bachrach LK, Fewtrell M, El-Hajj FG, Kecskemethy HH, et al. Dual-energy X-ray absorptiometry interpretation and reporting in children and adolescents: the revised 2013 ISCD Pediatric Official Positions. *J Clin Densitom* 2014; 17(2): 225-42.
15. Souer JS, Lozano-Calderon SA, Ring D. Predictors of wrist function and health status after operative treatment of fractures of the distal radius. *J Hand Surg Am* 2008; 33(2): 157-63.
16. Rozental TD, Blazar PE. Functional outcome and complications after volar plating for dorsally displaced, unstable fractures of the distal radius. *J Hand Surg Am* 2006; 31(3): 359-65.
17. Dicipinigaitis P, Wolinsky P, Hiebert R, Egol K, Koval K, Tejwani N. Can external fixation maintain reduction after distal radius fractures? *J Trauma* 2004; 57(4): 845-50.
18. Strauss EJ, Banerjee D, Kummer FJ, Tejwani NC. Evaluation of a novel, nonspanning external fixator for treatment of unstable extra-articular fractures of the distal radius: biomechanical comparison with a volar locking plate. *J Trauma* 2008; 64(4): 975-81.
19. Dienst M, Wozasek GE, Seligson D. Dynamic external fixation for distal radius fractures. *Clin Orthop Relat Res* 1997; (338): 160-71.
20. Scaglione M, Fabbri L, Dell' Omo D, Goffi A, Guido G. The role of external fixation in the treatment of humeral shaft fractures: a retrospective case study review on 85 humeral fractures. *Injury* 2015; 46(2): 265-9.
21. Grewal R, MacDermid JC, King GJ, Faber KJ. Open reduction internal fixation versus percutaneous pinning with external fixation of distal radius fractures: a prospective, randomized clinical trial. *J Hand Surg Am* 2011; 36(12): 1899-906.
22. Karantana A, Downing ND, Forward DP, Hatton M, Taylor AM, Scammell BE, et al. Surgical treatment of distal radial fractures with a volar locking plate versus conventional percutaneous methods: a randomized controlled trial. *J Bone Joint Surg Am* 2013; 95(19): 1737-44.
23. Dario P, Matteo G, Carolina C, Marco G, Cristina D, Daniele F, et al. Is it really necessary to restore radial anatomic parameters after distal radius fractures? *Injury* 2014; 45(Suppl 6): S21-S26.
24. McQueen MM, Simpson D, Court-Brown CM. Use of the Hoffman 2 compact external fixator in the

- treatment of redisplaced unstable distal radial fractures. *J Orthop Trauma* 1999; 13(7): 501-5.
25. Franck WM, Dahlen C, Amlang M, Friese F, Zwipp H. Distal radius fracture--is non-bridging articular external fixator a therapeutic alternative? A prospective randomized study. *Unfallchirurg* 2000; 103(10): 826-33. [In German].
26. Ruch DS, Lumsden BC, Papadonikolakis A. Distal radius fractures: a comparison of tension band wiring versus ulnar outrigger external fixation for the management of distal radioulnar instability. *J Hand Surg Am* 2005; 30(5): 969-77.
27. Kreder HJ, Hanel DP, Agel J, McKee M, Schemitsch EH, Trumble TE, et al. Indirect reduction and percutaneous fixation versus open reduction and internal fixation for displaced intra-articular fractures of the distal radius: a randomised, controlled trial. *J Bone Joint Surg Br* 2005; 87(6): 829-36.

Comparison of Locked Volar Plating and Percutaneous Pinning without External Fixation in the Treatment of Unstable Extra-articular Distal Radius Fractures: A Single-Blind Randomized Controlled Trial

Mohammad Ali Tahririan¹, Seyed Hamid Mousavi¹, Ali Dehghan², Sajad Badiei³, Ali Andalib¹

Original Article

Abstract

Background: Distal radius fracture is one of the most common fractures with different treatment options. This study compared closed reduction and percutaneous pinning with cast immobilization to open reduction and locked volar plating in the treatment of adult patients aged 60 years or younger with isolated, unstable, closed extra-articular, distal radius fractures.

Methods: In a single-blind controlled study, eighty eight patients were randomly divided into two groups; namely, the plating and pinning groups. Primary outcome was the severity of pain in the wrist joint which was measured via visual analog scale (VAS). The wrist range of movement, radiologic parameters, and ability in daily activities were also recorded as secondary outcomes and evaluated 3 and 12 months after the surgery.

Findings: The severity of pain was significantly lower in plating group after 3 ($P = 0.001$) and 12 ($P = 0.040$) months. The range of movements was significantly better in the plating group after 3 ($P = 0.001$) and 12 ($P = 0.001$) months. No significant difference was observed in the ability to perform daily activities between the two groups 3 months after the treatment. Twelve months after the surgery, limitations in daily activities were significantly higher in the pinning group.

Conclusion: Bone fixation, using locked volar plating, can be a better modality with regard to postsurgical pain and also the wrist range of motion than percutaneous pinning with cast immobilization in patients younger than 60 years sustaining unstable, closed extra-articular, distal radius fractures.

Keywords: Fracture fixation, Radius fractures, Surgical procedures

Citation: Tahririan MA, Mousavi SH, Dehghan A, Badiei S, Andalib A. **Comparison of Locked Volar Plating and Percutaneous Pinning without External Fixation in the Treatment of Unstable Extra-articular Distal Radius Fractures: A Single-Blind Randomized Controlled Trial.** J Isfahan Med Sch 2017; 35(433): 662-70.

1- Assistant Professor, Department of Orthopedic Surgery, School of Medicine, Isfahan University of Medical Sciences, Isfahan, Iran

2- Resident, Department of Orthopedic Surgery, School of Medicine, Isfahan University of Medical Sciences, Isfahan, Iran

3- Student of Medicine, School of Medicine, Student Research Committee, Isfahan University of Medical Sciences, Isfahan, Iran

Corresponding Author: Ali Andalib, Email: ali_andalib@yahoo.com