

گزارش توکسوپلازما در سه قلوبی

دکتر فرزانه کیان ارثی¹، دکتر امین مسجدی²، دکتر نجمه کرباسی²

خلاصه

مقدمه: هدف در این مقاله، گزارش یک مورد توکسوپلازمایی در سه قلوبا بود.

گزارش مورد: این گزارشی از یک مورد توکسوپلازمایی در سه قلوبا بود. دو نفر از آنها دارای تظاهر کوریوریتینیت بودند. یکی از این دو مورد پس از درمان کامل و موفق با آنتی بیوتیک دچار عود شد. از این سه قلوبا یکی دارای تظاهر سیستمیک یا چشمی نبود. بنابراین این سه قلوبا ممکن است موردی از سه قلوبی دو کوریونی باشد که تنها یک کوریون دچار عفونت با توکسوپلازما شده است.

نتیجه گیری: به دلیل عدم درگیری یکی از سه قلوبا ممکن است توکسوپلازما تنها یکی از کوریون‌ها را درگیر کرده باشد.

واژگان کلیدی: توکسوپلازما، سه قلوبی.

مقدمه

اغلب با تاری دید و فلوتر چشمی یک طرفه مشخص می شود (6). تعداد کودکان مبتلا به توکسوپلازموز مادرزادی در ایران سالیانه 1200 تا 5250 مورد برآورد می گردد (7). اولین گزارش توکسوپلازموز مادرزادی در سه قلوبا مربوط به سال 1984 و در کشور آمریکا بود (8). در بررسی‌هایی که در منابع مختلف الکترونیکی و اینترنتی صورت گرفته است، گزارش دیگری مشاهده نشده است. بنابراین در عمل می توان ادعا کرد که این گزارش، دومین گزارش در دنیا مربوط به توکسوپلازموز در سه قلوبا می باشد.

گزارش مورد

سه قلوبی مورد گزارش در اولین مراجعه 13 ساله بودند که البته فقط 2 قل از آنها دارای عوارض چشمی بودند و بیماران به مدت پنج سال پی گیری شده بودند. اولین علائم در قل دوم، پنج سال پیش با تاری دید چشم راست از 10 روز قبل از مراجعه شروع شده بود. دید چشم راست 7/10 و چشم چپ 10/10 و اتاق

توکسوپلازموز یکی از شایع ترین بیماری های انگلی زونوز می باشد که در فرم اکتسابی اغلب بدون علامت خاصی است ولی در دوره حاملگی و در صورت ابتلای مادر برای اولین بار به توکسوپلازموز، احتمال انتقال انگل از راه جفت به جنین وجود دارد (4-1). این بیماری در فرم مادرزادی می تواند عوارض شدیدی ایجاد کند که از آن جمله می توان به سقط جنین، زایمان زودرس، میکروسفالی، هیدروسفالی و ... اشاره کرد (2). همچنین در نوزادانی که با توکسوپلازموز مادرزادی متولد شده اند ممکن است در سال های بعد ضایعات پیش رونده ای مشاهده گردد که عمده ترین آنها کوریوریتینیت است (5، 2). در اغلب مواقع تشخیص رتینوکوریوریتینیت توکسوپلازمایی به صورت بالینی می باشد که مبتنی بر ظهور ضایعات کاراکتریستیک آن در فوندوسکوپ است. علائم بالینی توکسوپلازموز چشمی اگر چه به محل ضایعه بستگی دارد ولی

¹ دانشیار، گروه چشم، دانشکده پزشکی، دانشگاه علوم پزشکی اصفهان، اصفهان، ایران.

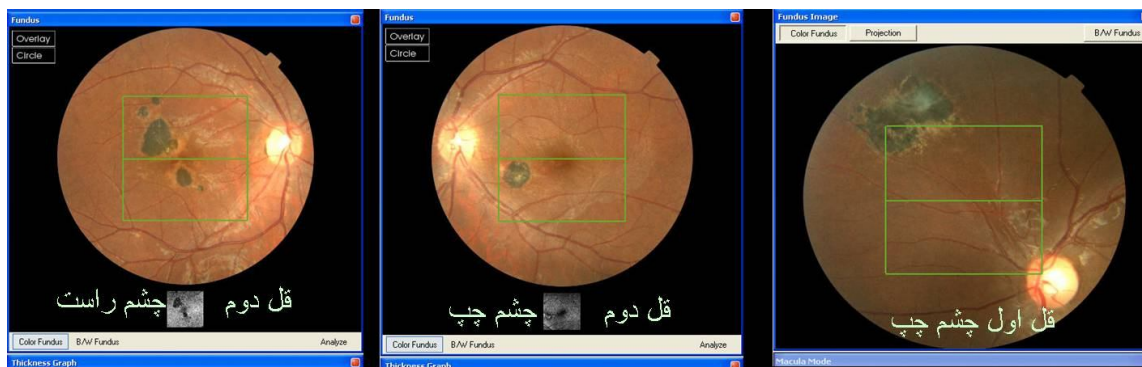
² دستیار، گروه چشم، دانشکده پزشکی و کمیته تحقیقات دانشجویی، دانشگاه علوم پزشکی اصفهان، اصفهان، ایران.

کرد. در معاینه، دید چشم راست 10/10 و چشم چپ 8/10 بود. در معاینه با اسلیت لامپ K.P (کراتوپرسی پیتیت) سلول در اتاق قدامی 2 plus و تیرایتیس نیز 2 plus برآورد شد. در فوندوسکوپي، چشم راست طبیعی و چشم چپ دارای اسکار به همراه پچ رتینیت در پوسترئورپل بود (شکل 1). با تشخیص کوریوریتینیت توکسوپلاسمایی درمان مطابق پروتکل قبلی به مدت شش هفته انجام شد. در پی‌گیری‌های طول درمان، شمارش سلول‌های خونی طبیعی بود و در آخرین پی‌گیری انجام شده پس از پنج سال، دید چشم راست 10/10 و چشم چپ 9/10 بود. در فوندوسکوپي نیز اسکار در چشم چپ مشاهده شد. در معاینات انجام شده در قل سوم، دید هر دو چشم 10/10 و فوندوس‌ها نیز طبیعی بود.

بحث

بر اساس بررسی‌های ما این گزارش، دومین مورد گزارش شده در دنیا از توکسوپلاسموز مادرزادی در سه قلوهای همسان بود. گزارش قبلی مربوط به سال 1984 از کشور آمریکا بود که در آن هر سه قل مبتلا بودند (8). در گزارشی که ما ارائه کردیم دو قل از سه قل دارای عوارض چشمی توکسوپلاسموز بودند. عوارض چشمی توکسوپلاسموز در اکثر موارد به دلیل ابتلا مادرزادی

قدامی هر دو چشم طبیعی و بدون سلول بود. در معاینه با اسلیت لامپ و تیرایتیس، 2 plus برآورد گردید و در فوندوسکوپي چشم راست، اسکار و پچ رتینیت در پوسترئورپل مشاهده شد و در چشم چپ نیز اسکار در پوسترئورپل وجود داشت. بیمار با تشخیص کوریوریتینیت توکسوپلاسمایی به مدت شش هفته با پری‌متامین، سولفادiazین، فولینیک اسید و پرینیدزولون درمان شد. در طول درمان، شمارش سلول‌های خونی به دفعات انجام شد که طبیعی بود. در پی‌گیری‌های بعد از درمان، دید بیمار رو به بهبود رفت و بعد از سه ماه به 8/10 و در نهایت به 10/10 رسید. سه سال بعد بیمار با تاری دید چشم چپ از یک هفته قبل مراجعه نمود. دید چشم راست 10/10 و چشم چپ 7/10 بود. در معاینه با اسلیت لامپ و تیرایتیس 2 plus و در فوندوسکوپي، اسکار در پوسترئورپل چشم راست و اسکار به همراه پچ رتینیت در پوسترئورپل چشم چپ مشاهده گردید. دوباره درمان مطابق پروتکل پیش گفته به مدت شش هفته انجام شد و پس از آخرین پی‌گیری پس از پنج سال از شروع بیماری، دید چشم راست 10/10 و چشم چپ 9/10 بود و در فوندوسکوپي، اسکار در پوسترئورپل هر دو چشم وجود داشت (شکل 1). شروع بیماری در قل اول با فاصله‌ی سه ماه از قل دوم بود که با تاری دید چشم چپ از یک هفته قبل مراجعه



شکل 1. فوندوس فتوگراف بیماران

می‌باشد (9، 2). توکسوپلاسموز چشمی یک بیماری پیش رونده و عود کننده است که ضایعات جدید در حاشیه‌ی اسکارهای قدیمی و همچنین مناطق دیگر فوندوس ایجاد می‌شود. در بیماران با سیستم ایمنی سالم، بیماری خودبه‌خود خوب شونده است و در عرض چند ماه ضایعات تبدیل به اسکار می‌شوند (6) رژیم درمانی کلاسیک برای توکسوپلاسموز چشمی (رتینوکوروئیدیت) سه داروی پری‌متامین، سولفادیازین و پردنیزون می‌باشد. برای جلوگیری از لکوپنی و ترومبوستوپنی ناشی از پری‌متامین و سولفادیازین، فولینیک اسید نیز به این رژیم اضافه می‌شود و به همین دلیل شمارش سلول‌های خونی هفتگی باید انجام گیرد (6، 10). طبق گزارش قبلی از سه قلوهای همسان و نیز گزارش‌های موجود در مورد دوقلوهای همسان انتظار

می‌باشد (9، 2). توکسوپلاسموز چشمی یک بیماری پیش رونده و عود کننده است که ضایعات جدید در حاشیه‌ی اسکارهای قدیمی و همچنین مناطق دیگر فوندوس ایجاد می‌شود. در بیماران با سیستم ایمنی سالم، بیماری خودبه‌خود خوب شونده است و در عرض چند ماه ضایعات تبدیل به اسکار می‌شوند (6) رژیم درمانی کلاسیک برای توکسوپلاسموز چشمی (رتینوکوروئیدیت) سه داروی پری‌متامین، سولفادیازین و پردنیزون می‌باشد. برای جلوگیری از لکوپنی و ترومبوستوپنی ناشی از پری‌متامین و سولفادیازین، فولینیک اسید نیز به این رژیم اضافه می‌شود و به همین دلیل شمارش سلول‌های خونی هفتگی باید انجام گیرد (6، 10). طبق گزارش قبلی از سه قلوهای همسان و نیز گزارش‌های موجود در مورد دوقلوهای همسان انتظار

References

1. Peyron F, Ateba AB, Wallon M, Kodjikian L, Binquet C, Fleury J, et al. Congenital toxoplasmosis in twins: a report of fourteen consecutive cases and a comparison with published data. *Pediatr Infect Dis J* 2003; 22(8): 695-701
2. Adryshyan GH, Rezaeian M, Ghorbani M, Keshavarz H, Mhbly M. *Medical Protozoology*. 1st ed. Tehran: Tehran University of Medical Sciences; 2007. p. 151-2.
3. Tenter AM, Heckeroth AR, Weiss LM. *Toxoplasma gondii*: from animals to humans. *Int J Parasitol* 2000; 30(12-13): 1217-58.
4. Rothova A. Ocular involvement in toxoplasmosis. *British Journal of Ophthalmology* 1993; 77: 371-7.
5. Brown ED, Chau JK, Atashband S, Westerberg BD, Kozak FK. A systematic review of neonatal toxoplasmosis exposure and sensorineural hearing loss. *Int J Pediatr Otorhinolaryngol* 2009; 73(5): 707-11
6. American Academy of Ophthalmology. 2007-2008 Basic and Clinical Science Course Section 9: Intraocular Inflammation and Uveitis. San Francisco, CA: American Academy of Ophthalmology; 2007. p. 256.
7. Gharavi MJ. Pathological and serological study Parazytlvzvzyk and congenital toxoplasmosis. Thesis for PhD degree Parasitology. Tarbiat Modarres University. 1991.
8. Wiswell TE, Fajardo JE, Bass JW, Brien JH, Forstein SH. Congenital toxoplasmosis in triplets. *J Pediatr* 1984; 105(1): 59-61.
9. American Academy of Ophthalmology. 2007-2008 Basic and Clinical Science Course Section 4: Ophthalmic Pathology and Intraocular Tumors. San Francisco, CA: American Academy of Ophthalmology; 2007. p. 146.
10. Soheilian M, Sadoughi MM, Ghajarnia M, Dehghan MH, Yazdani S, Behboudi H, et al. Prospective Randomized Trial of Trimethoprim/Sulfamethoxazole versus Pyrimethamine and Sulfadiazine in the Treatment of Ocular Toxoplasmosis. *Ophthalmology* 2005; 112(11): 1876-82.
11. Falavigna DL, Roncada EV, Nakazora D, Pelloso MC, Falavigna LF, de Ara?jo SM, et al. Congenital toxoplasmosis in dizygotic twins, Paran?, Brazil. *Rev Inst Med Trop S Paulo* 2007; 49(2): 117-8.

Toxoplasmosis in Triplet: A Case Report

Farzan Kianersi MD¹, Amin Masjedi MD², Najmeh Karbasi MD²

Abstract

Background: To report toxoplasmosis in triplet.

Case Report: We report toxoplasmosis in triplet patient. Two of them presented with congenital toxoplasmosis with chorioretinal manifestation. One of this two has recurrence of chorioretinitis after complete and successful treatment with triplet antibiotic therapy. One of this triplet has no ocular or systemic manifestation of congenital toxoplasmosis. So it may be a case of bichorionic triplet with congenital toxoplasmosis.

Conclusion: Due to sparing of one of the triplet, toxoplasmosis infected the one chorion of this bichorionic triplet.

Keywords: Toxoplasmosis, Triplet.

¹ Associate Professor, Department of Ophthalmology, School of Medicine, Isfahan University of Medical Sciences, Isfahan, Iran.

² Resident, Department of Ophthalmology, School of Medicine And Student Research Committee, Isfahan University of Medical Sciences, Isfahan, Iran.

Corresponding Author: Amin Masjedi MD, Email: Masjedi1827@gmail.com