

مقایسه‌ی میزان موفقیت کاشت ابرو در بیماران تاتو شده با بیماران بدون تاتو

محمدعلی نیلفروش‌زاده^۱، الهه هفت برادران^۲، مسعود بقائی^۳، آزاده ذوالفقاری باغبادرانی^۴، امین عابدینی^۳

مقاله پژوهشی

چکیده

مقدمه: ریزش ابرو در انسان، در اثر بسیاری از بیماری‌ها می‌تواند رخ دهد. درمان این نشانه، بیشتر وابسته به درمان علت زمینه‌ای آن می‌باشد. با این وجود، پس از رفع بیماری زمینه‌ای در برخی از بیماری‌ها، ابرو به حالت اول باز نمی‌گردد و نیازمند ترمیم با روش‌هایی مثل تاتو و یا جراحی پیوند مو می‌باشد. هدف از انجام این مطالعه، تعیین تأثیر تاتو در میزان موفقیت کاشت ابرو در بیماران کاندیدای کاشت بود.

روش‌ها: مطالعه‌ی حاضر یک کارآزمایی بالینی بود که ۳۵ بیمار کاندیدای کاشت ابرو، در آن شرکت داشتند. بیماران با توجه به سابقه‌ی انجام تاتو، در دو گروه تحت جراحی پیوند ابرو قرار گرفتند. عواملی از جمله عوامل دموگرافیک، جهت رویش مو، تراکم مو، علت زمینه‌ای و سابقه‌ی مصرف مواد مخدر، سیگار و الکل نیز بررسی شد. داده‌ها با استفاده از آزمون‌های آماری Goodman and Kruskal's gamma و χ^2 تجزیه و تحلیل شد.

یافته‌ها: در این مطالعه، میزان رضایت بیماران از عمل کاشت ابرو در افراد تاتو شده در مقایسه با افراد تاتو نشده، تفاوت معنی‌داری نداشت ($P > 0/05$). همچنین، سایر عوامل اندازه‌گیری شده، ارتباط معنی‌داری با میزان رضایت بیماران نداشتند. میانگین سنی بیماران در گروه تاتو شده و تاتو نشده به ترتیب ۳۰ و ۳۲ سال بود. نسبت مرد به زن در این مطالعه، ۵ در مقابل ۳۰ نفر بود.

نتیجه‌گیری: انجام تاتو پیش از انجام جراحی ترمیم ابرو، تأثیری در میزان رضایت بیماران از جراحی ندارد. با این وجود، به دلیل محدودیت‌های موجود در این مطالعه از جمله حجم کم نمونه‌ها، انجام مطالعات بیشتر توصیه می‌گردد.

واژگان کلیدی: کاشت مو، تاتو، ابرو

ارجاع: نیلفروش‌زاده محمدعلی، هفت برادران الهه، بقائی مسعود، ذوالفقاری باغبادرانی آزاده، عابدینی امین. **مقایسه‌ی میزان موفقیت کاشت ابرو در بیماران**

تاتو شده با بیماران بدون تاتو. مجله دانشکده پزشکی اصفهان ۱۳۹۵؛ ۳۴ (۳۷۲): ۱۳۳-۱۲۶

مقدمه

ابرو، قوسی از پوست مودار بالای چشم است که شکل و شخصیت به فرد می‌دهد و علاوه بر آن، چشم‌ها را از ریزش عرق پیشانی، محافظت می‌کند. فیبرهای چندین ماهیچه‌ی مخصوص بیان حالات چهره درون پوست زیرین ابرو، اجازه می‌دهند رفلکس‌ها در بیان حالات احساسی مختلف، تغییر یابند (۱).

به طور معمول، تراکم موها در قسمت داخلی نسبت به قسمت جانبی، کمتر است. بنا بر این، ریزش مو به هر علتی در قسمت جانبی، بیشتر واضح است (۲). ریزش مژه و ریزش ابروها که به طور

کلی به آن‌ها «Madarosis» گفته می‌شود، در واقع نشانه‌ای است که می‌تواند در اثر طیف وسیعی از بیماری‌ها ایجاد گردد (۳-۴). بیماری‌های چشم نظیر بلفاریت، می‌توانند در ایجاد این وضعیت نقش داشته باشند (۵). همچنین، طیف وسیعی از بیماری‌های پوستی نظیر Psoriasis, Seborrheic dermatitis, Atopic dermatitis, Telogen effluvium و دیگر بیماری‌های پوستی، می‌توانند در ایجاد ریزش ابرو و مژه نقش داشته باشند (۶-۹). اختلال در عملکرد غدد درون‌ریز و به خصوص غده‌ی تیروئید و پاراتیروئید در ایجاد این روند نقش مهمی دارد (۱۰-۱۲).

۱- دانشیار، مرکز تحقیقات پوست و سلول‌های بنیادی، دانشگاه علوم پزشکی تهران، تهران و مرکز تحقیقات بیماری‌های پوستی و سالک، دانشگاه علوم پزشکی اصفهان، اصفهان، ایران

۲- پزشک عمومی، مرکز تحقیقات بیماری‌های پوستی و سالک، دانشگاه علوم پزشکی اصفهان، اصفهان، ایران

۳- دانشجوی پزشکی، دانشکده‌ی پزشکی و کمیته‌ی تحقیقات دانشجویی، دانشگاه علوم پزشکی اصفهان، اصفهان، ایران

۴- مرکز تحقیقات بیماری‌های پوستی و سالک، دانشگاه علوم پزشکی اصفهان، اصفهان، ایران

Email: elahe_md2003@yahoo.com

نویسنده‌ی مسؤؤل: الهه هفت برادران

اگرچه تاتو عام پسند است، اما عوارض پوستی نیز می‌تواند در بر داشته باشد. تومورهای خوش‌خیم و بدخیم نظیر زگیل، گرانولوم، کراتوکانتوم، کارسینومای سلول‌های سنگفرشی، ملانومای بدخیم و کارسینومای سلول بازال ممکن است در تاتو رخ دهد (۳۱).

برای اولین بار در سال ۱۸۵۳، Hutin اطلاعاتی در مورد برخی عوارض جدی تاتو منتشر کرد. خلاصه‌ای این نتایج انواع مختلف واکنش‌ها و بیماری‌های پوستی پس از انجام تاتو را نشان داد. در این مطالعه، ۲۳۴ بیمار پوستی به دلیل تاتو مشاهده شدند که در ۵ نفر از آنان (۲/۱ درصد) عفونت، عوارض آلرژیک و یا عوارض گرانولوماتوز در ارتباط با رنگدانه‌های تاتو تشخیص داده شد (۳۲).

با توجه به افزایش چشم‌گیر آمار تاتو جهت فرم دادن به ابروها و شکایت اغلب بیماران از ریزش ابروها پس از انجام تاتو و با توجه به این که در این زمینه چنین مطالعه‌ای صورت نگرفته بود، این مطالعه با هدف بررسی تأثیر تاتو کردن بر نتیجه‌ی پیوند ابرو انجام شد.

روش‌ها

طی یک مطالعه‌ی کارآزمایی بالینی در سال ۹۳-۱۳۹۲ در مرکز تحقیقات بیماری‌های پوست و سالک و مرکز تحقیقات پوست و سلول‌های بنیادی دانشگاه تهران، ۴۲ بیمار مبتلا به ریزش ابرو که تحت کاشت ابرو به روش FUT قرار گرفتند، وارد مطالعه شدند. معیارهای ورود به مطالعه، شامل بیماران ۵۰-۱۸ سال مبتلا به ریزش ابرو، عدم وجود بیماری‌های داخلی به جز هایپوتیروئیدیسم، عدم وجود ریزش موهای ابروی قابل ترمیم با درمان‌های دارویی نظیر آلوپسی آره‌آتا (Alopecia areata)، عدم مصرف داروهایی که موجب ریزش مو می‌شود نظیر داروهای شیمی‌درمانی، روان‌درمانی، آنتی‌کوآگولانت، قلبی-عروقی، رتینوئیدها، آنتی‌میکروبیال، هورمون‌های آندروژنی، عدم وجود بیماری‌های روان‌پزشکی نظیر اختلالات وسواسی اجباری و تریکو تیلومانیا و عدم وجود عفونت فعال در منطقه‌ی تحت پیوند ابرو بودند.

اندیکاسیون‌های پیوند ابرو شامل فقدان ارثی ابروها، بیماری‌های خود ایمن غیر فعال مانند آلوپسی آره‌آتا، آلوپسی ناشی از عفونت مثل Tuberculosis (TB) و جذام، فقدان ابروی ناشی از استفاده از اسید یا لیزر برای از بین بردن تاتو، ترومای ناشی از سوختگی یا پارگی، اسکار خطی ناشی از بالا بردن (Lift) ابروها، فقدان ثلث خارجی ابرو مرتبط با هایپوتیروئیدیسم (۳۳)، برداشت جراحی تومور (۳۴)، اکتودرمال دیسپلازی (۲۹)، کراتوزیس پیلاریس آتروفیکس (Keratosis pilaris atrophicans) (۳۵)، نازکی ابروها و آلوپسی سیکاتریسیل (۳۶) بودند.

معیارهای خروج از مطالعه شامل بارداری، شیردهی یا استرس

وضعیت تغذیه‌ای بیماران بر روی رویش و ریزش موهای آن‌ها، ابروها و مژه‌ها نقش دارد. برای مثال، کاهش پروتئین تام بدن که می‌تواند به دنبال سوء تغذیه ایجاد شود، از علل ریزش مو محسوب می‌گردد. عفونت‌های باکتریال، ویروسی و قارچی نیز می‌توانند منجر به ریزش ابروها گردند. از مهم‌ترین علل باکتریال، می‌توان به جذام و سیفلیس اشاره کرد. از دیگر علل ایجاد آن، می‌توان به تروما، سوء مصرف مواد مخدر نظیر کوکائین، پرئودرمانی، داروهای نظیر رتینوئیدها، هپارین، داروهای ضد تشنج و آندروژن‌ها، داروهای شیمی‌درمانی، مسمومیت با ویتامین D، تالیوم و تومورها اشاره کرد (۲۲-۱۳، ۳).

درمان ریزش ابروها بیشتر به درمان علل زمینه‌ای ایجاد کننده‌ی آن وابسته است. علل ایجاد کننده‌ی ریزش ابرو، به دو دسته تقسیم می‌گردند؛ دسته‌ای که پس از رفع علت زمینه‌ای دوباره به حالت اول باز می‌گردد و دسته‌ای که از خود، اسکار به جا می‌گذارد. در موردی که پس از رفع علت زمینه‌ای ابروها بهبود می‌یابند، نیاز به اقدامی غیر از درمان بیماری اصلی نیست، اما در مواردی که اسکار بیماری بر روی ابروها باقی می‌ماند، نیاز به اقدامات درمانی بیشتری می‌باشد. تاتو کردن، از مهم‌ترین اقداماتی است که برای این وضعیت انجام می‌گردد (۲۳).

همچنین، نشان داده شده است که داروهای موضعی نظیر ماینوکسیدیل و پروستاگلان‌دین‌های موضعی، می‌توانند در درمان این وضعیت مفید باشند (۲۴-۲۵). یکی دیگر از روش‌های درمانی که از مدت‌ها پیش و از اوایل قرن بیستم میلادی برای این منظور مورد استفاده قرار می‌گیرد، جراحی ترمیمی ابروها می‌باشد (۲۶). روش‌ها و تکنیک‌های متنوعی در جهت جراحی ترمیمی ابرو به کار گرفته شده و نتایج متفاوتی از آن‌ها به دست آمده است. با این وجود، پیوند واحد فولیکول مو (Follicular unit transplantation یا FUT) به دلیل نتایج بسیار خوب آن به عنوان روش انتخابی برای ترمیم ابرو استفاده می‌گردد. خود این تکنیک، می‌تواند با شیوه‌نامه‌های مختلفی صورت گیرد که تکنیک FUT یکی از موفق‌ترین این روش‌ها است. به طور خلاصه، در این روش‌ها گرافتی از موی سر جهت پیوند به ناحیه‌ی ابروها برداشته می‌شود و پس از جدا کردن تک تک فولیکول‌های مو، در محل ابروها پیوند می‌گردد (۲۷-۲۹).

تاتوهای زیبایی (آرایشی) اغلب به عنوان آرایش دایم هستند و در بین عوام خیلی هم محبوب هستند. خط چشم‌های دایمی و تاتوی ابرو و خط لب، به طور معمول با استفاده از میکرو پیگمنتیشن (Micropigmentation) انجام می‌شود (۳۰). تاتو در بسیاری از کشورها به منظور اهداف زیبایی در طول قرن‌ها انجام شده است. تاتوی خط چشم، تاتوی ابرو و خط لب در میان زنان محبوبیت دارد.

جراحی شامل تجویز آنتی‌بیوتیک به صورت پماد چشمی، به طور معمول برای ۱۰ روز بود. برای حفظ یکنواختی موهای کاشته شده، از پانسمان فشاری نیز استفاده شد. کیودی و تورم ایجاد شده هم به طور معمول بعد از ۳-۴ روز بهبود یافت (۵).

پس از ۶ ماه، بار دیگر از بیمار عکس برداری شد. جهت ارزیابی بهبودی از دیدگاه بیمار، میزان رضایتمندی در درجات کم (۳-۰)، متوسط (۴-۶) و زیاد (۷-۱۰) رتبه‌بندی شد.

اطلاعات به دست آمده در نرم‌افزار SPSS نسخه ۲۰ (version 20, SPSS Inc., Chicago, IL) ثبت و با استفاده از آزمون‌های آماری Goodman and Kruskal's gamma و χ^2 تجزیه و تحلیل شد. همچنین، علاوه بر مقایسه‌ی میزان رضایت بیماران در دو گروه، میزان رضایت بیماران بر اساس سن، جنس، مصرف سیگار و الکل، محل و ناحیه‌ی پیوند، ساختار مو و اتیولوژی ایجاد ریزش ابرو نیز سنجیده شد و مورد آنالیز آماری قرار گرفت.

یافته‌ها

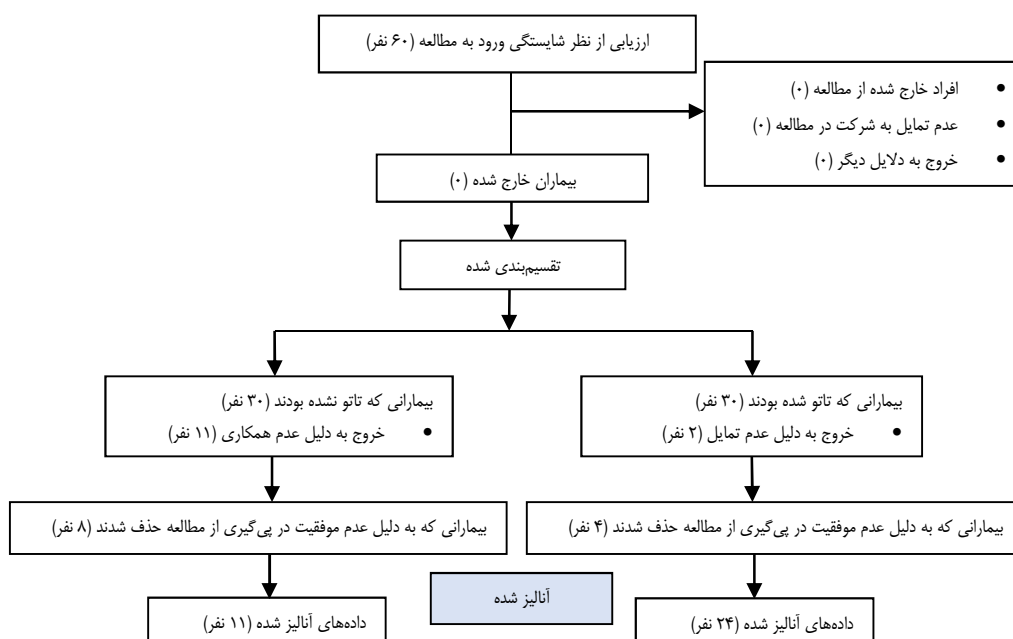
در این مطالعه، ۶۰ بیمار کاندیدای جراحی ترمیم ابرو در دو گروه تاتو شده و تاتو نشده حضور داشتند. در هر گروه، ۳۰ نفر حضور داشتند که در مجموع ۳۵ نفر تا پایان مطالعه باقی ماندند و بقیه به دلایل مختلف از مطالعه حذف شدند. در مجموع، ۲۴ نفر در گروه تاتو شده و ۱۱ نفر در گروه تاتو نشده باقی ماندند (شکل ۱). از ۲۴ نفر در گروه تاتو شده، ۱ نفر مرد و ۲۳ نفر زن بودند و از ۱۱ نفر در گروه تاتو نشده، ۴ نفر مرد و ۷ نفر زن بودند.

شدید در طی مطالعه، تمایل به خروج از مطالعه و یا وجود حساسیت به گزیرلوکائین بود.

برای تمام بیماران در بدو ورود به مطالعه، پس از پرکردن مشخصات در پرسش‌نامه و رضایت‌نامه و پس از توضیح فواید اجرای مطالعه، با استفاده از دوربین دیجیتال، عکس برداری انجام شد. بیماران در دو گروه قرار داشتند: گروه اول بیماران تاتو شده و گروه دوم بیمارانی که تاتو نشده بودند. با توجه به این که موهای ناحیه‌ی میانی اکسیپیتال به طور معمول از نظر کالیبر و رنگ با ناحیه‌ی ابرو مطابقت می‌کند، این ناحیه، بهترین مکان برای برداشت موهای دهنده بود. سپس بیوپسی از ناحیه‌ی دهنده به روش برداشت نوار (Strip) انجام شد و ناحیه‌ی دهنده با نخ ۳-۰ بخیه شد.

تک تار موی پیوندی، تحت میکروسکوپ با بزرگ‌نمایی ۱۰ به طول یک سانتی‌متر برش داده شد. ابروها با بتادین تمیز و با گزیرلوکائین ۱ درصد و اپی‌نفرین بی‌حس شد و Insertion با نیدل 23G تحت بزرگ‌نمایی ۳ انجام گردید. به طور میانگین، ۳۰۰-۱۰۰ تار مو در هر طرف کاشته شد.

کاشت مو هم‌تراز با محور ابرو در ثلث داخلی، میانی و خارجی انجام شد تا ظاهر ابرو، طبیعی به نظر برسد. جهت‌گیری طبیعی مو در ثلث داخلی، به سمت بالا بود و از محور ابرو دور می‌شد. بنا بر این، Insertion به سمت پایین خلاف جهت‌گیری طبیعی ابرو انجام گرفت. در ثلث میانی و خارجی، موها به گونه‌ای کاشته شدند که هم‌گرایی طبیعی حفظ شود. از این رو، نیدل در زاویه‌ی حاد ابرو به سمت ناحیه‌ی به طور تقریبی صاف قرار داده شد. مراقبت‌های پس از



شکل ۱. نمودار تعداد افراد مورد مطالعه در کارآزمایی بالینی

ساختار موی پیوندی در گروه تاتو شده بیشتر از نوع Straight dark و در گروه تاتو نشده بیشتر از نوع Straight light بود، اما از لحاظ ساختار مو تفاوت معنی داری بین دو گروه مشاهده نشد ($P > 0/050$). عوارض جراحی در گروه تاتو نشده قابل چشم پوشی بود، اما در گروه تاتو شده، ۴ نفر دچار فولیکولیت و ۱ نفر دچار عود درماتیت سبوره شده بود که با داروهای موضعی درمان شد. میزان رضایت بیماران از عمل جراحی از نظر آماری در دو گروه با یکدیگر تفاوتی نداشت ($P > 0/050$). ساختار ابرو، ناحیه‌ی جراحی شده، سابقه‌ی مصرف الکل و سیگار، عوارض پیوند مو و میزان رضایت بیماران در دو گروه در جدول ۲ و همچنین، تأثیر عوامل جنس، سابقه‌ی تاتو، علت ریزش ابرو، ساختار ابرو، ناحیه‌ی جراحی، مصرف الکل و سیگار بر میزان رضایتمندی بیماران در جدول ۳ آمده است.

بحث

در بازسازی ابروها عملکرد ابرو، ظاهر و چهره‌ی شخص و در نهایت، اعتماد به نفس فرد بهبود پیدا می‌کند (۱-۲). در بیمارانی که به آلویسی آره‌آتا یا توتالیسم مبتلا هستند، باید درمان طبی صورت گیرد و جراحی، کاربرد چندانی ندارد، اما آسیب‌های ناشی از تروما و اسکارهای ناشی از سرطان پوست، بیشترین کاندیداهای جراحی بازسازی ابروها می‌باشند. اغلب آسیب‌های تروماتیک، ناشی از کندن موی ابرو است که خود بیمار به صورت مزمن انجام می‌دهد. در این گونه موارد نیز جراحی توصیه نمی‌شود و بیمار باید به روان‌کاو مراجعه و روان‌درمانی شود (۱).

علل ریزش ابرو در بیماران در هر گروه به تفکیک در جدول ۱ آمده است. بر اساس این جدول، بیشترین علت ریزش ابرو در دو گروه، باریکی ابرو در ۹ نفر (۲۶/۱۵ درصد) بوده است. سابقه‌ی مصرف الکل و سیگار، ناحیه‌ی پیوند شده، تعداد فولیکول پیوندی و میزان رضایت بیماران از پیوند، در جدول ۲ آمده است. بیش از ۹۰ درصد بیماران در دو گروه، سابقه‌ی مصرف الکل و سیگار نداشتند و از نظر سابقه‌ی مصرف الکل و سیگار بین دو گروه تفاوت معنی داری مشاهده نشد ($P > 0/050$).

جدول ۱. توزیع فراوانی علل ریزش ابرو در بیماران پیوند شده در هر گروه و کل بیماران

علت ریزش ابرو	تعداد (درصد)	تعداد (درصد)	کل
تروما	۱ (۹/۱)	۲ (۸/۳)	۳
باریکی ابرو	۳ (۲۷/۳)	۶ (۲۵/۰)	۹
مواد سوزاننده	۰ (۰)	۱ (۴/۲)	۱
ژنتیک	۴ (۳۶/۴)	۳ (۱۲/۵)	۷
تلوزن افلوویوم	۰ (۰)	۱ (۴/۲)	۱
پسوریازیس	۰ (۰)	۱ (۴/۲)	۱
میکرو پیگمنتیشن	۰ (۰)	۱ (۴/۲)	۱
نامشخص	۳ (۲۷/۳)	۹ (۳۷/۵)	۱۲
جمع کل	۱۱ (۱۰۰)	۲۴ (۱۰۰)	۳۵

همچنین، در هر دو گروه بیشترین محل جراحی شده کل ابرو بود که بین دو گروه تفاوت معنی داری مشاهده نشد ($P > 0/050$).

جدول ۲. توزیع و درصد فراوانی عوامل مختلف مؤثر بر پیوند موی ابرو در گروه‌های درمانی

متغیر	گروه تاتو شده تعداد (درصد)	گروه تاتو نشده تعداد (درصد)	مقدار P
ساختار ابرو	Straight dark	۱۵ (۶۲/۵)	۰/۱۱۰
	Straight light	۷ (۹۲/۲)	
	Curly dark	۲ (۸/۳)	
ناحیه‌ی جراحی شده	ثلث داخلی	۲ (۸/۳)	۰/۰۰۵
	ثلث خارجی	۰ (۰)	
	کل ابرو	۲۲ (۹۱/۷)	
مصرف الکل	دارد	۱ (۴/۲)	۰/۶۸۰
	ندارد	۲۳ (۹۵/۸)	
مصرف سیگار	دارد	۱ (۴/۲)	۰/۸۴۰
	ندارد	۲۳ (۹۵/۸)	
عوارض	درماتیت سبوره	۱ (۴/۲)	۰/۳۷۰
	فولیکولیت	۴ (۱۶/۷)	
میزان رضایت	۴-۶ (متوسط)	۱۴ (۵۸/۳)	۰/۷۳۰
	۷-۱۰ (زیاد)	۱۰ (۴۱/۷)	

جدول ۳. ارتباط عوامل بررسی شده با میزان رضایتمندی بیماران

مقدار P	رضایتمندی			متغیر
	زیاد (۷-۱۰)	متوسط (۴-۶)	کم (۰-۳)	
۰/۸۳۰	۳ (۸/۶۰)	۲ (۵/۷۰)	۰ (۰)	جنسیت مرد
	۱۳ (۳۷/۱۰)	۱۷ (۴۸/۶۰)	۰ (۰)	زن
۰/۷۳۰	۱۰ (۲۸/۶۰)	۱۴ (۴۰/۰۰)	۰ (۰)	سابقه تاتو تاتو شده
	۶ (۱۷/۱۰)	۵ (۱۴/۳۰)	۰ (۰)	بدون تاتو
۰/۵۰۰	۱ (۲/۸۵)	۱ (۲/۸۵)	۰ (۰)	علت ریزش ابرو اسکار ناشی از تروما
	۶ (۱۷/۱۴)	۳ (۸/۵۷)	۰ (۰)	ابروی نازک
	۰ (۰)	۱ (۲/۸۵)	۰ (۰)	مواجهه با اسید یا لیزر
	۳ (۸/۵۷)	۴ (۱۱/۴۰)	۰ (۰)	ارثی
	۰ (۰)	۱ (۲/۸۵)	۰ (۰)	تلوزن افلوویوم
	۰ (۰)	۱ (۲/۸۵)	۰ (۰)	پسوریازیس
	۱ (۲/۸۵)	۰ (۰)	۰ (۰)	میکرو پیگمنتیشن
	۱ (۲/۸۵)	۰ (۰)	۰ (۰)	اسکار ناشی از Lifting
	۴ (۱۱/۴۰)	۸ (۲۲/۸۵)	۰ (۰)	نامشخص
	۰/۲۳۰	۱۰ (۲۸/۶۰)	۸ (۲۲/۸۵)	۰ (۰)
۵ (۱۴/۳۰)		۷ (۲۰/۰۰)	۰ (۰)	Straight light
۱ (۲/۸۵)		۴ (۱۱/۴۰)	۰ (۰)	Curly dark
۰ (۰)		۰ (۰)	۰ (۰)	Curly black
۰/۷۳۰	۳ (۸/۶۰)	۲ (۵/۷۰)	۰ (۰)	ناحیه جراحی ثلث داخلی
	۱ (۲/۸۵)	۲ (۵/۷۰)	۰ (۰)	ثلث خارجی
	۰ (۰)	۰ (۰)	۰ (۰)	ثلث میانی
	۱۲ (۴۳/۳۰)	۱۵ (۴۲/۸۵)	۰ (۰)	کل ابرو
۰/۹۳۰	۰ (۰)	۱ (۲/۸۵)	۰ (۰)	مصرف الکل آری
	۱۶ (۴۵/۷۵)	۱۸ (۵۱/۴۰)	۰ (۰)	خیر
۰/۵۴۰	۱ (۲/۸۵)	۱ (۲/۸۵)	۰ (۰)	مصرف سیگار آری
	۱۵ (۴۲/۹۰)	۱۸ (۵۱/۴۰)	۰ (۰)	خیر

با رنگدانه‌ی تاتو ایجاد شد (۳۲). در مطالعه‌ی Neumann و Gho، از روش Partial longitudinal follicular unit transplantation (PLFUT) در ۱۰ بیمار در محدوده‌ی سنی ۵۹-۱۸ سال و میانگین سنی ۳۹ سال در ترمیم ابرو استفاده شد. در این روش، از منطقه‌ی اکسیپیتال پوست سر به عنوان ناحیه‌ی دهنده استفاده شد و پس از تقسیم، گرافت‌های مناسب در یک ماده‌ی نگهدارنده قرار گرفت و سپس در منطقه‌ی ابرو کاشت شد و رشد مو در ناحیه‌ی دهنده و همچنین ظاهر ابرو قبل از درمان و در فواصل ۱ هفته، ۳ ماه و ۱ سال پس از درمان ارزیابی شد. در این مطالعه، ناحیه‌ی پشت سر اسکار واضحی نداشت و تمام بیماران راضی یا بسیار راضی بودند (۳۷).

در مطالعه‌ی حاضر نیز از روش FUT در ترمیم ابرو استفاده شد که حدود ۵۰ درصد بیماران در هر دو گروه بسیار راضی و ۵۰ درصد راضی بودند و بین دو گروه از بیماران از نظر رضایتمندی تفاوت

تکنیک‌های مختلفی نظیر Follicular unit extraction (FUE) و FUT در زمینه‌ی کاشت مو وجود دارد. تکنیک FUT شامل برداشت ناحیه‌ی دهنده، تقسیم گرافت و سپس کاشت در محل گیرنده با ایجاد سوراخ ظریف می‌باشد. روش‌های جراحی که برای کاشت ابرو به کار می‌روند، شامل Hair-bearing flap، Free composite strip و FUT می‌باشند. در مطالعات اخیر نشان داده شده است که FUT بهترین نتایج را در بازسازی ابرو دارد و در حال حاضر، به عنوان استاندارد طلایی جراحی کاشت ابرو در نظر گرفته می‌شود (۵).

طی فرایند تاتو، رنگدانه‌ی تاتو به درم فوقانی و میانی می‌رسد و در مجاورت عروق خونی و لنفی قرار می‌گیرد. در مطالعه‌ی Tsankov و Kazandjieva بر روی ۲۳۴ بیمار تاتو شده، در ۵ بیمار عوارضی از جمله عفونت، حساسیت و واکنش گرانولوماتوز در ارتباط

ریزش ابروها پس از انجام تاتو، فرضیه‌ی اصلی این مطالعه بود، اما در این مطالعه، میزان رضایت بیماران در دو گروه تفاوت معنی‌داری نداشت و به بیان دیگر، می‌توان گفت انجام تاتو تأثیری بر میزان موفقیت و رضایت بیماران از پیوند ابرو نداشت.

عوارض جانبی که شامل درماتیت سبوریه و فولیکولیت بود، تنها در گروه تاتو شده مشاهده شد که ممکن است به دلیل تعداد بیشتر افراد در گروه تاتو شده باشد. از طرف دیگر، در مجموع، تعداد زنان شرکت کننده در مطالعه از مردان بیشتر بود که علت اصلی آن، توجه بیشتر زنان به زیبایی نسبت به مردان می‌باشد. مصرف الکل و سیگار در هر دو گروه بسیار کم بود و نتایج بررسی و مقایسه در دو گروه، به دلیل تعداد کم موارد مصرف این مواد در شرکت کنندگان، قابل توجه نبود. همچنین، در این مطالعه، ساختار مو و محل جراحی در موفقیت جراحی تأثیری نداشت.

از محدودیت‌های این مطالعه، می‌توان به حجم نمونه‌ی کم و در عین حال تعداد زیاد بیمارانی که از مطالعه به دلایل مختلف خارج شدند، اشاره کرد. با این وجود، مطالعه‌ی حاضر، اولین مطالعه‌ی بود که تأثیر سابقه‌ی انجام تاتو بر پیوند ابرو را مورد سنجش قرار می‌داد، اما با توجه به این محدودیت‌ها، انجام مطالعات بیشتر با حجم نمونه‌ی بالاتر جهت سنجش کلیه‌ی عوامل مؤثر بر موفقیت درمان احساس ضروری به نظر می‌رسد.

تشکر و قدردانی

این مقاله، برگرفته از پایان‌نامه‌ی دوره‌ی دکترای حرفه‌ای مسعود بقایی به شماره‌ی ۳۹۳۳۶۲ در دانشگاه علوم پزشکی اصفهان می‌باشد. نویسندگان مقاله از همکاری اجرایی این دانشگاه در انجام این پژوهش تشکر و قدردانی می‌نمایند.

معنی‌داری مشاهده نشد. نیلفروشزاده و همکاران، طی مطالعه‌ای برای یک دختر ۱۷ ساله‌ی مبتلا به اکتودرمال دیسپلازی (Ectodermal dysplasia یا ED)، به روش FUT پیوند ابرو انجام دادند. این بیماری، نوعی سندرم ژنتیک است که در آن، موهای پوست سر و ابرو پراکنده و شکسته می‌شود و گاهی اوقات وجود ندارد. در این پیوند، از ناحیه‌ی اکسیپیتال به عنوان قسمت دهنده استفاده شد. این بیمار فاقد ابرو بود و پس از بررسی نتایج در ۶ و ۲۴ ماه، بیمار نسبت به ظاهر خود، اعلام رضایتمندی نمود (۲۹). در مطالعه‌ی حاضر نیز از تکنیک FUT و ناحیه‌ی دونور اکسیپیتال استفاده شد و اسکار قابل مشاهده‌ای بر جا نگذاشت.

در مطالعه‌ی Toscani و همکاران، در ۱۷ بیمار از روش FUT به شیوه‌ی تک مویی و از ناحیه‌ی اسکالپ نزدیک به پشت گردن جهت برداشت استفاده شد. دلیل انتخاب این منطقه، وجود موهای نازک‌تر و شبیه‌تر به موی ابرو بود. جهت انتقال گرفت مو، از تیغه‌ی U شکل ۱۱ به جای V شکل استفاده شد. از ۱۵ بیمار، ۹۵-۹۰ درصد رویش کامل موهای گرفت شده رخ داد و فقط در ۲ بیماری که دچار سوختگی در ناحیه‌ی ابرو بودند، ۶۰ درصد رویش رخ داد. این کاهش رویش، به دلیل کاهش خاصیت ارتجاعی بافت اسکار و تمایل به خروج گرفت‌ها بود. در این مطالعه، هیچ گونه اسکار، عفونت یا عارضه‌ی دیگری مشاهده نشد. در این مقاله، ۱۴ بیمار بسیار راضی، ۲ بیمار راضی و یک بیمار ناراضی بود (۳۸). در مطالعه‌ی حاضر نیز عارضه‌ی جانبی خاصی مشاهده نشد؛ به جز فولیکولیت سطحی در ۴ بیمار که با آنتی‌بیوتیک موضعی درمان شد و میزان رضایت بیماران با نتایج مطالعه‌ی پیش‌گفته (۳۸) شباهت داشت.

یافته‌ی اصلی این مطالعه، موفقیت کاشت ابرو در افراد با سابقه‌ی انجام تاتوی ابرو و افرادی فاقد تاتو بود. آمار فزاینده و چشم‌گیر تاتو جهت فرم دادن یا تغییر حالت ابروها و شکایت اغلب بیماران از

References

- Vij A, Bergfeld WF. Madarosis, milphosis, eyelash trichomegaly, and dermatochalasis. *Clin Dermatol* 2015; 33(2): 217-26.
- Kumar A, Karthikeyan K. Madarosis: A marker of many maladies. *Int J Trichology* 2012; 4(1): 3-18.
- Duke-Elder S, MacFaul P. The ocular adnexa, part I: Diseases of the eyelashes. In: Duke-Elder S, editor. *System of ophthalmology*. St Louis, Mo: Mosby; 1974. p. 373-90.
- Maguire HC, Hanno R. Diseases of the hair. In: Moschella SL, Hurley HJ, editors. *Dermatology*. 2nd ed. Philadelphia, PA: Saunders; 1985. p. 1369-86.
- Khong JJ, Casson RJ, Huilgol SC, Selva D. Madarosis. *Surv Ophthalmol* 2006; 51(6): 550-60.
- James WD, Berger TG, Elston DM. *Andrews' diseases of the skin: Clinical dermatology*. 10th ed. Philadelphia, PA: Saunders Elsevier; 2006.
- Barankin B, Guenther L. Rosacea and atopic dermatitis. Two common oculocutaneous disorders. *Can Fam Physician* 2002; 48: 721-4.
- Saito R, Hori Y, Kuribayashi T. Alopecia in hypothyroidism. In: Kobori T, Mantagna W, editors. *Biology and disease of the hair*. Philadelphia, PA: University Park Press; 1976. p. 279-85.
- Gupta AK, Madzia SE, Batra R. Etiology and management of seborrheic dermatitis. *dermatology* 2004; 208(2): 89-93.
- Rook A. Endocrine influences on hair growth. *Br Med J* 1965; 1(5435): 609-14.
- Messenger AG. Thyroid hormone and hair growth.

- Br J Dermatol. 2000; 142(4): 633-4.
12. Alonso LC, Rosenfield RL. Molecular genetic and endocrine mechanisms of hair growth. *Horm Res* 2003; 60(1): 1-13.
 13. Dawber RP, Simpson NB, Barth JH. Diffuse alopecia: Endocrine, metabolic and chemical influences in the follicular cycle. In: Dawber RPR, editor. *Diseases of the hair and scalp*. 3rd ed. Hoboken, NJ: Wiley; 1997. p. 147.
 14. Soshamma G, Suryawanshi N. Eye lesions in leprosy. *Lepr Rev* 1989; 60(1): 33-8.
 15. Ploeg DE, Stagnone JJ. Eyebrow alopecia in secondary syphilis. *Arch Dermatol* 1964; 90: 172-3.
 16. Smith JR. Trichotillomania: ophthalmic presentation. *Aust N Z J Ophthalmol* 1995; 23(1): 59-61.
 17. Tames SM, Goldenring JM. Madarosis from cocaine use. *N Engl J Med* 1986; 314(20): 1324.
 18. Paus R, Cotsarelis G. The biology of hair follicles. *N Engl J Med* 1999; 341(7): 491-7.
 19. Tosti A, Pazzaglia M. Drug reactions affecting hair: Diagnosis. *Dermatol Clin* 2007; 25(2): 223-31, vii.
 20. Garibaldi DC, Adler RA. Cicatricial ectropion associated with treatment of metastatic colorectal cancer with cetuximab. *Ophthalm Plast Reconstr Surg* 2007; 23(1): 62-3.
 21. Oliver TK, Jr., Havener WH. Eye manifestations of chronic vitamin A intoxication. *AMA Arch Ophthalmol* 1958; 60(1): 19-22.
 22. Tromme I, van Neste D, Dobbelaere F, Bouffieux B, Courtin C, Dugernier T, et al. Skin signs in the diagnosis of thallium poisoning. *Br J Dermatol* 1998; 138(2): 321-5.
 23. van der Velden EM, Drost BH, Ijsselmuiden OE, Baruchin AM, Hulsebosch HJ. Dermatography as a new treatment for alopecia areata of the eyebrows. *Int J Dermatol* 1998; 37(8): 617-21.
 24. Price VH. Treatment of hair loss. *N Engl J Med* 1999; 341(13): 964-73.
 25. Johnstone MA. Hypertrichosis and increased pigmentation of eyelashes and adjacent hair in the region of the ipsilateral eyelids of patients treated with unilateral topical latanoprost. *Am J Ophthalmol* 1997; 124(4): 544-7.
 26. Avram M. Follicular unit transplantation for male and female pattern hair loss and restoring eyebrows. *Ophthalmol Clin N Am* 2005; 18(2): 319-23.
 27. Gandelman M. Eyebrow and eyelash transplantation. In: Unger WP, editor. *Hairtransplantation*. 3rd ed. New York, NY: Marcel Dekker; 1995. p. 294.
 28. Limmer BL. Elliptical donor stereoscopically assisted micrografting as an approach to further refinement in hair transplantation. *J Dermatol Surg Oncol* 1994; 20(12): 789-93.
 29. Nilforoushzadeh MA, Adibi N, Mirbagher L. A novel treatment strategy for eyebrow transplantation in an ectodermal dysplasia patient. *J Res Med Sci* 2012; 17(4): 407-11.
 30. Ho SG, Goh CL. Laser tattoo removal: A clinical update. *J Cutan Aesthet Surg* 2015; 8(1): 9-15.
 31. Lee JS, Park J, Kim SM, Yun SK, Kim HU. Basal cell carcinoma arising in a tattooed eyebrow. *Ann Dermatol* 2009; 21(3): 281-4.
 32. Kazandjieva J, Tsankov N. Tattoos: Dermatological complications. *Clin Dermatol* 2007; 25(4): 375-82.
 33. Pathomva D, Imagawa K. *Hair restoration surgery in Asians*. Berlin, Germany: Springer Science and Business Media; 2010.
 34. Ergun SS, Sahinoglu K. Eyebrow transplantation. *Ann Plast Surg* 2003; 51(6): 584-6.
 35. Miranda BH, Farjo N, Farjo B. Eyebrow reconstruction in dormant keratosis pilaris atrophicans. *J Plast Reconstr Aesthet Surg* 2011; 64(12): e303-e305.
 36. Laorwong K, Pathomvanich D, Abhrs F, Bunagan K. Eyebrow transplantation in Asians. *Dermatol Surg* 2009; 35(3): 496-504.
 37. Gho C, Neumann M. Restoration of the eyebrows by hair transplantation. *Facial plast Surg* 2014; 30(2): 214-8.
 38. Toscani M, Monarca C, Rizzo MI, Scuderi N. Eyebrow reconstruction: Technical strategies. *Aesthetic Plast Surg* 2011; 35(6): 1189-91.

Comparing Eyebrow Hair Transplantation Success Rate in Patients with and without Eyebrow Tattoo

Mohammad Ali Nilforoushzadeh¹, Elaheh Haftbaradaran², Masoud Baghaei³,
Azadeh Zolfaghari-Baghbaderani⁴, Amin Abedini³

Original Article

Abstract

Background: Hair loss can occur due to many diseases and is usually related to treatment of an underlying cause. However, eyebrow may not grow back and restoration with methods such as tattoos or hair transplant surgery is needed. The aim of this study was to determine the impact of tattooing on success rate of eyebrow hair transplantation surgery.

Methods: In this clinical trial, 35 patients (5 male, 30 female) completed the study for eyebrow hair transplantation. Patients were divided into two groups based on a history of eyebrow tattoo. Factors such as demographic factors, direction of hair growth, hair density, the underlying cause and a history of drug use, smoking and alcohol were also investigated. Data were analyzed using chi-square and Mann-Whitney tests.

Findings: In this study, patients' satisfaction was not significantly different based on tattoo history ($P > 0.05$). Also, other factors associated with patient satisfaction were not significantly different. The average age of patients in the two groups was 30 and 32 years, respectively.

Conclusion: This clinical trial showed that doing eyebrow tattoo before surgery does not affect patients' satisfaction for eyebrow repair surgery. However, another study with larger sample size is recommended.

Keywords: Hair transplantation, Tattoo, Eyebrow

Citation: Nilforoushzadeh MA, Haftbaradaran E, Baghaei M, Zolfaghari-Baghbaderani A, Abedini A. Comparing Eyebrow Hair Transplantation Success Rate in Patients with and without Eyebrow Tattoo. J Isfahan Med Sch 2016; 34(372): 126-33

1- Associate Professor, Skin and Stem Cell Research Center, Tehran University of Medical Sciences, Tehran AND Skin Diseases and Leishmaniasis Research Center, Isfahan University of Medical Sciences, Isfahan, Iran

2- General Practitioner, Skin Diseases and Leishmaniasis Research Center, Isfahan University of Medical Sciences, Isfahan, Iran

3- Student of Medicine, School of Medicine AND Student Research Committee, Isfahan University of Medical Sciences, Isfahan, Iran

4- Skin Diseases and Leishmaniasis Research Center, Isfahan University of Medical Sciences, Isfahan, Iran

Corresponding Author: Elaheh Haftbaradaran, Email: elahe_md2003@yahoo.com