

## نتایج درمانی پیوند موی طبیعی در بیماران مبتلا به نقص ابرو در شهر اصفهان

دکتر حسین ابدالی<sup>1</sup>، مهدی غلامیان<sup>2</sup>، سمیه صادقی<sup>2</sup>، دکتر مهرداد ابدالی<sup>3</sup>

### خلاصه

**مقدمه:** علل متعددی مانند داروهای شیمی درمانی، بیماری‌های پوستی، تروما و سوختگی باعث ریزش موقت یا دائم ابرو می‌شود. امروزه یکی از بهترین راهکارهای درمانی نقایص ابرو، پیوند موی طبیعی در نواحی درگیر است که ممکن است با عوارضی همچون عفونت محل پیوند، فولیکولیت، ریزش ابروی پیوند شده و واکنش‌های موضعی همراه باشد. هدف از انجام این مطالعه، بررسی نتایج درمانی پیوند موی طبیعی در بیماران مبتلا به دیفکت ابرو و بررسی عوارض آن بود.

**روش‌ها:** مطالعه‌ی حاضر یک مطالعه‌ی توصیفی-تحلیلی بود. کلیه‌ی افرادی که به علل مختلف تمام یا قسمتی از ابروی خود را از دست داده و در سال 1389 در مرکز پیوند موی طبیعی تحت پیوند ابرو قرار گرفته بودند با نمونه‌گیری به روش سرشماری مورد بررسی قرار گرفتند. بیماران پس از پیوند ابرو با تکنیک میکروگرافت به مدت سه ماه تحت مراقبت بالینی و پی‌گیری قرار گرفتند و عوارض احتمالی در آن‌ها مورد بررسی قرار گرفت. اطلاعات جمع‌آوری شده توسط نرم‌افزار SPSS نسخه‌ی 18 تجزیه و تحلیل گردید.

**یافته‌ها:** در این مطالعه 75 بیمار دچار نقص ابرو مورد بررسی قرار گرفتند. میانگین تعداد موی پیوند شده در کل بیماران مورد مطالعه  $29 \pm 5/2$  عدد بود. همچنین میانگین تعداد موی پیوند شده در مردان و زنان به ترتیب  $28/8 \pm 1/9$  و  $29/1 \pm 2/8$  عدد بود ( $P = 0/54$ ). در 24 مورد (32 درصد) عوارض قابل اهمیتی رخ نداد ولی در 39 مورد عارضه‌ی خفیف شامل التهاب و در 12 مورد نیز عارضه‌ی متوسط شامل عفونت ایجاد گردید. در هیچ کدام از بیماران مطالعه شده، ریزش ابرو مشاهده نشد.

**نتیجه‌گیری:** طبق نتایج به دست آمده از این مطالعه، پیوند ابرو یک عمل جراحی موفقیت آمیز با حداقل عوارض پس از عمل محسوب می‌گردد. تکنیک مورد استفاده جهت ترمیم نقایص ابرو باید با توجه به هر فرد به طور اختصاصی انتخاب شود تا نتایج مطلوب‌تر و رضایتمندانه‌تری حاصل شود.

**واژگان کلیدی:** پیوند موی طبیعی، پیوند ابرو، عوارض پیوند ابرو.

### مقدمه

ابرو جزء ساختارهای جذاب صورت هر فردی محسوب می‌شود؛ به گونه‌ای که نقشی اساسی در بروز احساسات عاطفی و هیجانی دارد، اما از دست رفتن کامل یا جزئی ابروها و یا تغییر وضعیت آن‌ها خصوصیات صورت و ظاهر فرد را عوض می‌کند و درجاتی از بد شکلی را ایجاد می‌نماید (1-2). علل متعددی وجود دارند که باعث ریزش موقت یا دائم ابرو می‌شوند. سوختگی، ترومای مکانیکی، آلوپسی آره‌آتا و

علم پیوند موی طبیعی یک ایده‌ی جدید نیست بلکه قدمت آن به سال 1933 می‌رسد که دکتر تامورا این روش را برای انتقال موی ناحیه‌ی عانه با موفقیت انجام داد. پس از آن دکتر فوجیتا در سال 1953 این روش را برای ترمیم ابرو به کار برد تا این که در سال 1959 اورینتریخ روش پیوند موی فولیکولار را به طور دقیق و اصولی معرفی کرد.

\* این مقاله حاصل پایان‌نامه‌ی دوره‌ی دکترای مرغه‌ای در دانشگاه علوم پزشکی اصفهان است.

<sup>1</sup> دانشیار، گروه جراحی، دانشکده‌ی پزشکی، دانشگاه علوم پزشکی اصفهان، اصفهان، ایران.

<sup>2</sup> دانشجوی پزشکی، کمیته‌ی تحقیقات دانشجویی، دانشکده‌ی پزشکی، دانشگاه علوم پزشکی اصفهان، اصفهان، ایران.

<sup>3</sup> پزشک، مرکز پیوند موی طبیعی، اصفهان، ایران.

جسمی و روانی و رضایت فرد برای شرکت در مطالعه بود. همچنین بیمارانی که در طی مطالعه دچار ضایعه‌ی التهابی در محل ابرو شدند از مطالعه کنار گذاشته شدند. روش نمونه‌گیری به صورت سرشماری بود و کلیه‌ی بیمارانی که در طول سال 1389 در مراکز پیوند موی طبیعی شهر اصفهان تحت پیوند ابرو قرار گرفته و دارای شرایط ورود به مطالعه بودند، مورد بررسی قرار گرفتند.

جهت انجام پیوند، منطقه‌ی دهنده در ناحیه‌ی اکسیپیتال ابتدا ضد عفونی شد و پس از بی‌حسی موضعی، مقدار 20 میلی گرم دیازپام به بیمار خورانده شد تا خواب آلود گردد. سپس سالین اینترادرمال و زیر جلدی برای افزایش تورگور بافتی جهت برش تزریق شد. سپس ناحیه‌ی پوستی برداشته شده با نرمال سالین مرطوب نگه داشته شد و موها با یک وسیله‌ی نگه دارنده‌ی استریل به صورت جداگانه از بافت دهنده جدا شده و پس از آماده‌سازی محل ابرو با استفاده از ایمپلتر در محل ابروها پیونده داده شد. بعد از عمل پیوند، ناحیه‌ی پیوند شده با محلول اریترومايسين موضعی 3 درصد ضد عفونی شد.

بیماران پس از پیوند ابرو با تکنیک میکرو گرافت، به مدت سه ماه تحت مراقبت بالینی و پی‌گیری قرار گرفتند و عوارض احتمالی در آن‌ها بررسی شد. در صورت بروز هر گونه عارضه، بیمار به سرعت معاینه و در غیر این صورت هر هفته به صورت معمول پی‌گیری و معاینه گردید.

اطلاعات به دست آمده به همراه اطلاعات دموگرافیک بیماران در چک لیست ویژه‌ای که به همین منظور تهیه شده بود، وارد گردید. در نهایت اطلاعات جمع‌آوری شده وارد رایانه شد و توسط نرم‌افزار SPSS

جراحی از مهم‌ترین عوامل از دست رفتن تمام یا قسمتی از ابروها می‌باشند. فولیکول مو در اثر عوامل متعددی که بر چرخه‌ی رشد آن اثر می‌گذارد، متأثر می‌گردد. بیماری‌های پوستی، هورمونی، اتوایمیون و عفونی نیز بر مو تأثیر دارند (3-5). مصرف برخی از داروها مانند داروهای ضد هایپر تانسیون (پروپرانولول، اتنولول، کاپتوپریل و کلونیدین)، داروهای روان‌پزشکی (لیتیوم، هالوپریدول، آمی‌تریپتیلین، دوگزیپین و ایمی‌پرامین) و داروهای ضد تشنج (فنی‌توین و فنوباریتال) نیز از عوامل تأثیرگذار در از دست رفتن ابرو می‌باشند (6-8). انجام مکرر تریکوتیلومانی که یک عادت رفتاری است، باعث ریزش مو می‌گردد و کندن بیش از حد مو می‌تواند باعث از دست رفتن دائمی مو شود (9، 1).

در یک مطالعه که توسط Vachiramون و همکاران در سال 2004 انجام گرفت، گرافت‌های ترکیبی اسکالپ به همراه جراحی میکروفولیکولار، نتایج فوق‌العاده‌ای در ترمیم ابرو داشت (10).

نتایج مطالعه‌ی دیگری که در سال 1999 توسط Fritz و همکاران انجام شد، نشان داد که جهت ترمیم ابرو باید تصمیم‌گیری فردی گرفته شود تا نتایج مطلوب‌تری حاصل گردد (5).

## روش‌ها

مطالعه‌ی حاضر یک مطالعه‌ی توصیفی - تحلیلی بود که در سال 1389 در دانشگاه علوم پزشکی اصفهان به انجام رسید. جامعه‌ی آماری مورد مطالعه شامل افرادی بود که به علل مختلف، تمام یا قسمتی از ابروی خود را از دست داده بودند.

معیارهای ورود شامل وضعیت مناسب سلامت

مطالعه  $29 \pm 5/2$  عدد بود. حداقل و حداکثر تعداد موی پیوند شده نیز به ترتیب 25 و 35 عدد بود. میانگین تعداد موی پیوند شده در مردان و زنان به ترتیب  $28/8 \pm 1/9$  و  $29/1 \pm 2/8$  عدد بود ( $P = 0/54$ ).

تعداد اعمال انجام گرفته در 12 بیمار (16 درصد) یک بار، در 42 نفر (56 درصد) دو بار و در 21 نفر (28 درصد) سه بار بود. در نمودار 2، فراوانی تعداد عمل بر حسب علت منجر به ریزش مو نشان داده شده است. انجام آزمون دقیق فیشر بر روی داده‌های به دست آمده نیز نشان داد تعداد اعمال انجام گرفته بر حسب علت ریزش مو اختلاف معنی‌دار داشت ( $P < 0/001$ ).

از نظر عوارض بعد از عمل، در 24 مورد (32 درصد) عوارض قابل اهمیتی رخ نداد ولی در 39 مورد عارضه‌ی خفیف (52 درصد) شامل التهاب و در 12 مورد (16 درصد) نیز عارضه‌ی متوسط شامل عفونت ایجاد گردید، ولی در هیچ کدام از بیماران مطالعه شده ریزش مو مشاهده نشد. در جدول 1 فراوانی بروز عوارض به تفکیک جنس نشان داده شده است. تفاوت بروز عوارض در دو جنس معنی‌دار نبود.

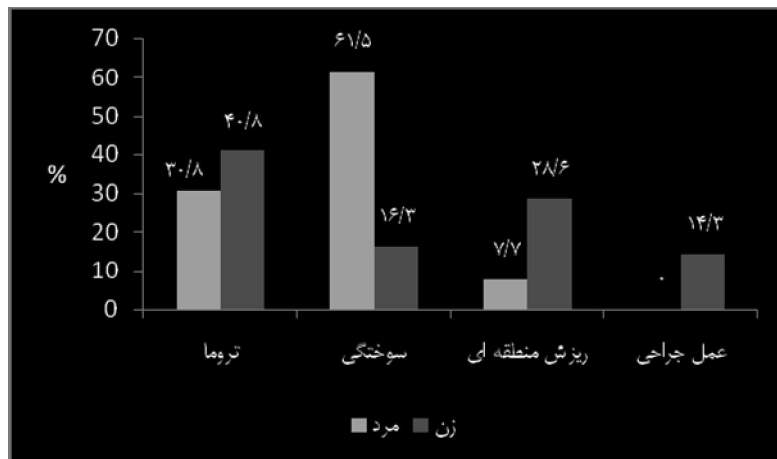
نسخه‌ی 18 (version 18, SPSS Inc., Chicago, IL) تجزیه و تحلیل گردید.

### یافته‌ها

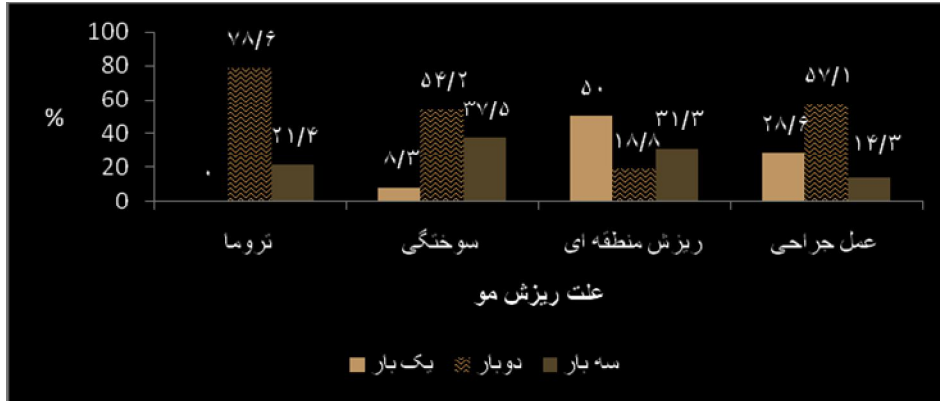
در این مطالعه 75 بیمار مبتلا به دیفکت ابرو مورد مطالعه قرار گرفتند که 26 نفر (34/7) مرد و 49 نفر (65/3) زن بودند. میانگین سن این بیماران  $29/4 \pm 7/9$  سال با دامنه‌ی 17-36 سال بود. میانگین سن مردان و زنان به ترتیب  $30/3 \pm 5/6$  و  $28/9 \pm 8/9$  سال بود ( $P = 0/48$ ).

طبق نتایج به دست آمده بیشترین علت، ضایعه‌ی تروما بود (28 نفر). پس از آن، سوختگی با فراوانی 24 نفر (32 درصد)، آلوپسی آرئاتا با فراوانی 16 نفر (21/3 درصد) و عمل جراحی با فراوانی 7 نفر (9/3 درصد) علت بروز ضایعه بود. همچنین در مردان، شایع‌ترین علت ریزش مو، سوختگی و در زنان تروما بود و طبق آزمون دقیق فیشر، علت ضایعه در دو جنس تفاوت معنی‌دار داشت ( $P < 0/001$ ) (نمودار 1).

میانگین تعداد موی پیوند شده در کل بیماران مورد



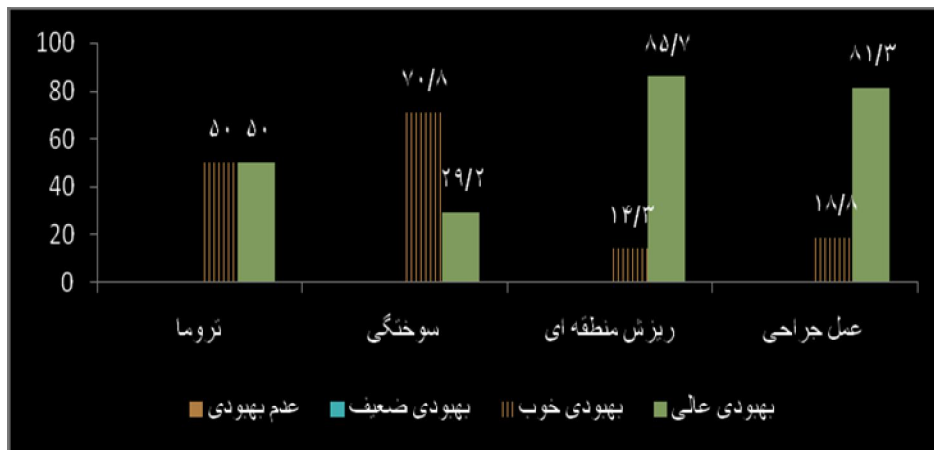
نمودار 1. فراوانی علت ریزش مو بر حسب جنس



نمودار 2. فراوانی تعداد عمل پیوند مو بر حسب علت ریزش مو

جدول 1. توزیع فراوانی عوارض بعد از عمل در دو جنس

| جنس         | مرد          | زن           | جمع          |
|-------------|--------------|--------------|--------------|
| عارضه       | تعداد (درصد) | تعداد (درصد) | تعداد (درصد) |
| خیر         | 7 (26/9)     | 17 (34/7)    | 24 (32)      |
| التهاب سطحی | 14 (53/8)    | 25 (51)      | 39 (52)      |
| عفونت       | 5 (19/2)     | 7 (14/3)     | 12 (16)      |
| ریزش مو     | 0 (0)        | 0 (0)        | 0            |



نمودار 3. فراوانی نمره ی بهبودی بر حسب علت ضایعه

داده شده است که طبق آن، بهترین وضعیت بهبودی مربوط به بیمارانی بود که به علت عمل جراحی دچار ریزش ابرو شده بودند. انجام آزمون دقیق فیشر نیز نشان داد اسکور بهبودی بر حسب علت ضایعه تفاوت معنی دار داشت ( $P < 0/003$ ).

از نظر وضعیت بهبودی، پیوند مو در 35 نفر (46/7 درصد) خوب و در 40 نفر (53/3 درصد) در حد عالی بود و موردی از عدم بهبودی یا بهبودی ضعیف در بیماران تحت مطالعه رؤیت نشد. در نمودار 3 فراوانی نمره ی بهبودی بر حسب علت ضایعه نشان

که این موضوع به خاطر مواجهه ی بیشتر این افراد با عوامل خطر مانند انواع تروما، سوختگی و برخی بیماری های جسمی و روانی مانند تریکوتیلومانیا است (10-15). در مطالعه ی انجام گرفته توسط Ergun و Sahinoglu سن بیماران مبتلا به نقایص ابرو در دامنه ی 25-30 سال بوده است (12). همچنین شیوع این عارضه در زنان بیشتر از مردان بود و اگر چه مطالعات مختلف نشان داده است بروز این ضایعه در مردان بالاتر از زنان است (16، 13، 4) ولی به واسطه ی تأثیرات اجتماعی، روانی و فردی دیفکت های ابرو در زنان، میزان مراجعه ی خانم ها برای ترمیم نقایص ابرو بالاتر از مردان است. به عبارت دیگر، مردان به واسطه ی تماس و مواجهه ی بیشتر با عوامل خطر، بیشتر مستعد ابتلا به این عارضه هستند ولی به دلیل کم اهمیت تر بودن آن در نزد مردان، میزان مراجعه آقایان جهت ترمیم این نقایص، کمتر است.

طبق نتایج به دست آمده بیشترین علت ضایعه تروما بود. در مردان، شایع ترین علت ریزش ابرو، سوختگی و در زنان تروما بود. به هر حال طبق نتایج به دست آمده، این دو عامل خطر یعنی تروما و سوختگی به تنهایی عامل بیش از 60 درصد دیفکت های ابرو بودند و این موضوع بایستی در آموزش های عمومی افراد جامعه مورد توجه قرار گیرد.

میانگین تعداد موی پیوند شده در کل بیماران مورد مطالعه 29 عدد بود و تفاوت معنی داری بین دو جنس وجود نداشت. در تکنیک مورد استفاده در این مطالعه که تکنیک میکرو گرافت بود، میانگین تعداد موی پیوند شده در محل ابرو بین 20-30 عدد بود (14)؛ از این رو، پیوند این تعداد فولیکول در طی یک الی سه جلسه در حد مطلوب بود و می توانست تا حد قابل قبولی

قابل ذکر است وضعیت بهبودی در 10 مرد (38/5 درصد) و 30 (61/2 درصد) زن در حد عالی، در 16 مرد (51/5 درصد) و 19 زن (38/8 درصد) که با یکدیگر تفاوت معنی داری نداشت.

میانگین سن بیمارانی که وضعیت بهبودی عالی داشتند،  $9 \pm 31/3$  سال و بیمارانی که وضعیت بهبودی خوب داشتند،  $5/7 \pm 27/3$  سال بود ( $P < 0/027$ ).

از نظر وضعیت رضایتمندی، 45 بیمار (60 درصد) از نتیجه ی عمل پیوند ابرو به طور کامل راضی و 30 نفر (40 درصد) راضی بودند. موردی از نارضایتی در بیماران مورد مطالعه مشاهده نشد. همچنین 22 نفر (91/7 درصد) از بیماران بدون عارضه، 18 نفر (46/2 درصد) از بیماران دچار التهاب سطحی و 5 نفر (41/7 درصد) از بیماران دچار عفونت از نتیجه ی عمل به طور کامل راضی بودند و طبق آزمون دقیق فیشر، رضایت بیماران به طور معنی داری با عوارض بعد از عمل ارتباط داشت ( $P < 0/001$ ).

از نظر توزیع جنسی نیز 16 مرد (61/5 درصد) و 29 زن (59/2 درصد) از نتیجه ی عمل به طور کامل راضی بودند ( $P = 0/84$ ).

## بحث

هدف کلی از انجام این مطالعه، بررسی نتایج درمانی پیوند موی طبیعی در بیماران مبتلا به دیفکت ابرو مراجعه کننده به مراکز پیوند موی طبیعی شهر اصفهان در سال 1389 بود. در این مطالعه 75 بیمار مبتلا به دیفکت ابرو مورد مطالعه قرار گرفتند. نتایج تحقیقات انجام گرفته در خصوص اپیدمیولوژی دیفکت های ابرو در مناطق مختلف جهان نشان داده است که دیفکت های ابرو در سنین فعال و در افراد جوان بیشتر رخ می دهد

شامل عفونت ایجاد گردید. در مطالعه‌ی انجام گرفته توسط Motomura و همکاران بر روی بیماران دچار دیفکت‌های ابرو، میزان بروز عوارض بعد از عمل حدود 18 درصد برآورد گردید که کمتر از این مطالعه بود (14). از دلایل بیشتر بودن عوارض در این مطالعه می‌توان به ضعف در مراقبت‌های فردی در پیش‌گیری از بروز عوارض و عدم مراجعه در زمان مقرر و همچنین دستکاری زود هنگام توسط بیماران اشاره نمود. از نظر وضعیت رضایتمندی بیماران، 60 درصد از نتیجه‌ی عمل به طور کامل راضی و 40 درصد راضی بودند که می‌تواند نشان دهنده‌ی موفقیت آمیز بودن عمل ترمیم ابرو در بیماران تحت مطالعه با روش پیش‌گفته باشد.

## References

1. Caputy GG, Flowers RS. The "pluck and sew" technique of individual hair follicle placement. *Plast Reconstr Surg* 1994; 93(3): 615-20.
2. Goldman GD. Eyebrow transplantation. *Dermatol Surg* 2001; 27(4): 352-4.
3. Pensler JM, Dillon B, Parry SW. Reconstruction of the eyebrow in the pediatric burn patient. *Plast Reconstr Surg* 1985; 76(3): 434-40.
4. Vallis CP. The strip scalp graft. *Clin Plast Surg* 1982; 9(2): 229-40.
5. Fritz TM, Burg G, Hafner J. Eyebrow reconstruction with free skin and hair-bearing composite graft. *J Am Acad Dermatol* 1999; 41(6): 1008-10.
6. Kajikawa A, Ueda K. Bilateral eyebrow reconstruction using a unilateral extended superficial temporal artery flap. *Ann Plast Surg* 2003; 50(4): 416-9.
7. Gardner ES, Goldberg LH. Eyebrow reconstruction with the subcutaneous island pedicle flap. *Dermatol Surg* 2002; 28(10): 921-5.
8. Kim KS, Hwang JH, Kim DY, Lee SY, Cho BH. Eyebrow island flap for reconstruction of a partial eyebrow defect. *Ann Plast Surg* 2002; 48(3): 315-7.
9. Tipples J, Atkinson AP, Young AW. The eyebrow frown: a salient social signal. *Emotion* 2002; 2(3): 288-96.
10. Vachiramon A, Aghabeigi B, Crean SJ. Eyebrow reconstruction using composite graft and microsurgical transplant. *Int J Oral Maxillofac Surg* 2004; 33(5): 504-8.
11. Silapunt S, Goldberg LH, Peterson SR, Gardner ES. Eyebrow reconstruction: options for reconstruction of cutaneous defects of the eyebrow. *Dermatol Surg* 2004; 30(4 Pt 1): 530-5.
12. Ergun SS, Sahinoglu K. Eyebrow transplantation. *Ann Plast Surg* 2003; 51(6): 584-6.
13. Vachiramon A, Aghabeigi B, Crean SJ. Reconstruction of the eyebrow using a combination of hair-bearing composite graft and microsurgical hair follicle transplant techniques. *Br J Oral Maxillofac Surg* 2003; 41(5): 355-7.
14. Motomura H, Muraoka M, Nose K. Eyebrow reconstruction with intermediate hair from the hairline of the forehead on the pedicled temporoparietal fascial flap. *Ann Plast Surg* 2003; 51(3): 314-8.
15. Farber GA. The punch scalp graft. *Clin Plast Surg* 1982; 9(2): 207-20.
16. McConnell CM, Neale HW. Eyebrow reconstruction in the burn patient. *J Trauma* 1977; 17(5): 362-6.
17. Cedars MG. Reconstruction of the localized eyebrow defect. *Plast Reconstr Surg* 1997; 100(3): 685-9.

دیفکت ایجاد شده را پوشش دهد.

از نظر وضعیت بهبودی، پیوند مو در 46/7 درصد خوب و در 53/5 درصد در حد عالی ارزیابی شد و موردی از عدم بهبودی یا بهبودی ضعیف در بیماران تحت مطالعه رؤیت نشد که این مطلب نیز بیانگر این است که تکنیک به کار رفته در این مطالعه از کارآیی مناسبی برخوردار بوده است. در مطالعه‌ی انجام گرفته توسط Cedars میزان بهبودی بعد از پیوند ابرو 85 درصد برآورد گردید که بسیار نزدیک به نتایج به دست آمده از این مطالعه است (17).

از نظر بروز عوارض، در 32 درصد عوارض قابل اهمیتی رخ نداد ولی در 52 درصد عارضه‌ی خفیف شامل التهاب و در 16 درصد نیز عارضه‌ی متوسط

## The Results of Natural Hair Transplantation in Patients with Defect of Eyebrows in Isfahan

Hossein Abdali MD<sup>1</sup>, Mahdi Gholamian<sup>2</sup>, Somayeh Sadeghi<sup>2</sup>, Mehrdad Abdali MD<sup>3</sup>

### Abstract

**Background:** Several causes including chemotherapy, skin disorder, trauma and burns may cause temporary or permanent loss of eyebrows. Today hair transplantation in involved areas is one of the best ways to cure the defects of eyebrow. Many complications such infection, folliculitis and local reactions can occur due to hair transplantation. The purpose of this study was to investigate the results and complications of hair transplantation in patients with defects of eyebrow.

**Methods:** This was a cross-sectional study and was conducted in 2010. In this study the complications of hair transplantation in all of the patients with defects in eyebrow who had undergone an hair transplant procedure with micrograft method were followed in 3 months. The collected data collected were analyzed by SPSS<sub>18</sub>.

**Findings:** In this study 75 patients with eyebrow defects were studied. The average of hair transplant in studied patients was  $29 \pm 5.2$ . 24 cases (32%) had not any complications. In 39 cases mild complication such inflammation and in 12 cases moderate complication such infection was seen. None of the subjects had experienced hair loss in transplant area.

**Conclusion:** The results of our study showed the safety and success of hair transplantation with minimal postoperative complications in patients with defect of eyebrows. To achieve good results, the technique used to repair the defects should be selected specifically for each patient.

**Keywords:** Natural hair transplantation, Defect of eyebrows, Complication of hair transplantation.

\* This paper is derived from a medical doctorate thesis in Isfahan University of Medical Sciences.

<sup>1</sup> Associate Professor, Department of Plastic Surgery, School of Medicine, Isfahan University of Medical Sciences, Isfahan, Iran.

<sup>2</sup> Student of Medicine, Student Research Committee, School of Medicine, Isfahan University of Medical Sciences, Isfahan, Iran.

<sup>3</sup> General Practitioner, Center of Natural Hair Transplantation, Isfahan, Iran.

**Corresponding Author:** Hosein Abdali MD, Email: abdali@med.mui.ac.ir