

اولین درمان استریوتاکتیک رادیوسر جری با شتاب‌دهنده‌ی خطی در ایران

دکتر علی‌رضا خوش‌بین خوش‌نظر*، دکتر سید محمد تقی بحرینی طوسی**،
دکتر عبدالرضا هاشمیان***، دکتر رهام سالک****.

تاریخ دریافت: 86/3/3

تاریخ پذیرش: 86/5/23

* استادیار گروه بیوشیمی-فیزیک پزشکی، دانشگاه علوم پزشکی گلستان
** استاد گروه فیزیک پزشکی، دانشگاه علوم پزشکی مشهد
*** استادیار گروه فیزیک پزشکی، دانشگاه علوم پزشکی مشهد
**** استادیار گروه انکولوژی پرتوی، دانشگاه علوم پزشکی مشهد

چکیده

استریوتاکتیک رادیوسر جری/رادیوتراپی یک روش تابش‌درمانی پیشرفته برای ضایعات غیر قابل دسترس داخل
جمجمه‌ای از نظر جراحی است. در یک پروژه‌ی بزرگ، تمام تجهیزات اختصاصی این روش برای اولین بار در کشور
ساخته شد. این مقاله به روش کار درمان استریوتاکتیک رادیوسر جری با شتاب‌دهنده‌ی خطی در ایران می‌پردازد.
درمان استریوتاکتیک رادیوسر جری شامل هشت مرحله می‌باشد که عبارتند از: ساخت قالب دندانی و ماسک
ترموپلاستیک برای بیمار و اتصال سر به نگهدارنده؛ نصب مکان‌یاب روی نگهدارنده‌ی سر و تهیه تصاویر سی‌تی
اسکن از سر بیمار به همراه مکان‌یاب؛ طراحی درمان روی تصاویر سی‌تی اسکن؛ نصب دستگاه تثبیت‌کننده‌ی سر
روی تخت شتاب‌دهنده و کولیماتورهای باریک‌ساز میدان تابشی روی سر دستگاه؛ انتقال بیمار بر روی تخت
شتاب‌دهنده و اتصال به دستگاه تثبیت سر؛ جا به جا کردن سر بیمار برای انتقال هدف درمانی به مرکز تابش
شتاب‌دهنده و انجام درمان.

مقدمه:

روش‌ها:

یافته‌ها:

آزمون‌های اطمینان کیفی انجام شده بر روی مجموعه‌ی ساخته شده، نشانگر عدم دقت کلی 4/45 میلی‌متر
می‌باشد که در حد قابل قبول بود. برای درمان تک ایزوسنتری با کولیماتورهای موجود می‌توان حداکثر هدفی به
قطر 17 میلی‌متر را درمان کرد و برای هدف‌های بیضوی و یا هدف کروی بزرگ باید از قواعد طراحی درمان یا
درمان با چند ایزوسنتز برای پوشش هدف استفاده کرد.

نتیجه‌گیری:

درمان استریوتاکتیک رادیوسر جری به دو لحاظ دارای اهمیت است: یکی از نظر دقت، به طوری که اندازه هدف‌های
داخل مغزی از 40 میلی‌متر در قطر تجاوز نمی‌کند و بنابراین مکان‌یابی باید دقت بالایی داشته باشد؛ و دیگر این که در
این روش مدرن رادیوتراپی دزی بین 10 تا 40 گری در یک جلسه‌ی درمانی داده می‌شود. پژوهشگران ایرانی با انجام
این پروژه امکان راه‌اندازی روش‌های مدرن تابش درمانی با امکانات داخلی را تأیید کردند.

واژگان کلیدی: استریوتاکتیک رادیوسر جری، شتاب‌دهنده، ایران، ضایعات غیر قابل جراحی

11 تعداد صفحات:

- تعداد جدول‌ها:

9 تعداد نمودارها:

28 تعداد منابع:

آدرس نویسندهٔ مسئول:

دکتر علیرضا خوش‌بین خوش‌نظر، فیزیک پزشکی، گروه بیوشیمی، دانشکده پزشکی، دانشگاه علوم پزشکی گلستان.

E-mail: akhoshbin@yahoo.com

مقدمه

روش استریوتاکتیک رادیوسرجری یا SRS (Stereotactic Radiosurgery)، برای اولین بار در سال 1951 توسط یک جراح مغزو اعصاب سوئدی به نام لارس لکسل (Lars Leksell) معرفی گردید (3-1).

عبارت استریوتاکتیک به معنای مکان‌یابی (localization) دقیق هدف در یک سیستم مختصات کارترین می‌باشد و عبارت رادیوسرجری به نشانه‌ی هم‌ارزی تابش‌دهی خارجی تک‌نوبتی با عمل جراحی است. استریوتاکتیک رادیوتراپی یا SRT (Stereotactic Radiotherapy) نیز با همان روش ولی در چند نوبت تابش‌دهی به منظور درمان صورت می‌گیرد.

اهداف تکنیک SRS/SRT عبارتند از درمان ضایعات داخل جمجمه‌ای که غیرقابل جراحی هستند یا در انجام جراحی احتمال خطر برای بیمار بسیار بالاست و تابش‌دهی در حجم کوچک که مستلزم دقت زیاد و شیب دوز بالاست.

نیازهای اساسی در تکنیک استریوتاکتیک رادیوسرجری عبارتند از: تعریف دقیق حجم هدف؛ امکان موقعیت دادن (positioning) دقیق و قابل تکرار سر بیمار در یک سیستم مکانیکی (قاب استریوتاکسی) طی مراحل درمان و تصویربرداری؛ توانایی تحویل دز تابشی لازم به حجم درمان و حفظ بافت‌ها و ارگان‌های حیاتی اطراف تومور از مخاطرات بالقوه پرتوگیری.

استریوتاکتیک رادیوسرجری/رادیوتراپی یک روش تابش‌درمانی غیرمترعارف به لحاظ نحوه‌ی تحویل دز به هدف است و روش‌های پرتودهی در آن شامل استفاده از یک دستگاه کبالت 60 اختصاصی و تکمیل شتاب‌دهنده‌ی خطی استاندارد با افزودن تجهیزات اختصاصی می‌باشد.

در استریوتاکتیک رادیوسرجری بر پایه‌ی شتاب‌دهنده‌ی خطی (linear-based radiosurgery)، حجم هدف با یک شعاع باریک شده‌ی اشعه‌ی ایکس، در حالی که مولد اشعه‌ی به دور هدف می‌چرخد، تحت تابش قرار می‌گیرد. بنابراین هدف در محل تلاقی باریکه‌های اشعه‌ی ایکس متمرکز قرار می‌گیرد، به طوری که هدف یک دوز کشنده و بافت‌های سالم اطراف یک دوز زیر کشنده دریافت می‌کنند.

در دهه‌های اخیر پیشرفت روش‌های تصویربرداری سی‌تی اسکن و ام‌آر‌آی و افزایش شتاب‌دهنده‌های خطی که پرتوهای ایکس با لبه‌ی مشخص (نیم‌سایه کوچک) و انرژی و شدت بالا تولید می‌کنند، سبب شده است که روش رادیوسرجری از رشد قابل توجهی برخوردار شود.

روش استریوتاکتیک رادیوسرجری یا رادیوتراپی برای درمان ضایعات خوش‌خیم و بدخیم و نیز اختلالات عملکردی استفاده می‌شود؛ با این وجود در بسیاری از موارد تجربیات کمی وجود دارد و نتایج هنوز تثبیت نشده است. مطالعه‌ی Kilstom خبر از درمان 1311 بیمار داده است که از این میان 41% دچار اختلال ساختاری شریانی وریدی (AVM)، 14% اکوستیک نورینوما و 14% اختلالات عملکردی (functional disorder) بوده‌اند؛ این درمان‌ها در فاصله‌ی 1968 تا 1986 به وسیله‌ی دستگاه اختصاصی گامانایف صورت گرفته است (14-4).

همچنین، Chiengo و همکاران فهرست 150 بیمار را که با سیستم بر پایه‌ی شتاب‌دهنده درمان شده‌اند، ارائه کردند که بیشترین فراوانی مربوط به AVM (14%) و بدخیمی (33%) می‌باشد. به طور معمول، AVM مورد مناسبی از ضایعات غیر قابل جراحی است که به کمک رادیوسرجری مورد درمان قرار می‌گیرند.

احتمال خون‌ریزی، با شیوع 3-2% در سال و 6% بلافاصله پس از درمان، از عوارض این نوع درمان است که در محدوده‌ی قابل قبول قرار می‌گیرد (15-17).

نیدوس AVM عبارت است از یک گریز خون از پارانشیم مجاور آن، در نتیجه در بیشتر موارد بافت‌های مجاور از عملکرد ناقص برخوردارند و آسیب تابشی به این بافت حداقل منجر به نقایص نورولوژیک اضافی می‌شود. از استریوتاکتیک رادیوسرجری برای ضایعات خوش‌خیم مثل AVM و اکوستیک نورینوما استفاده شده است؛ AVM ضایعات مادرزادی هستند که از ارتباطات نا به جای داخل بافت شریانی اولیه و شبکه وریدی که داخل بافت قشری در حال تشکیل وجود دارند، ساخته می‌شوند (18). این ناحیه‌ی عروقی غیر طبیعی در دوران بلوغ رویانی داخل بافت مغزی قرار می‌گیرد. ابتدا شبکه‌ی عروقی مجاور AVM به طور طبیعی رشد می‌کند. با این حال از آن جا که AVMها فاقد بستر مویرگی طبیعی و مقاومت همودینامیک مربوط می‌باشند، جریان خون موضعی داخل AVM افزایش می‌یابد و به تدریج اتساع عروقی صورت می‌گیرد. این انحراف خون داخل AVM می‌تواند منجر به پدیده‌ی گریز خون (blood steal) شود. فقدان یک بستر مویرگی طبیعی به این معنی است که عروق AVM ممکن است عملکرد طبیعی نداشته، اسکروتیک باشند. دلیل اصلی درمان AVM احتمال خون‌ریزی به میزان 3-2% در سال می‌باشد (18).

برداشتن بدون خطر از طریق جراحی درمان استاندارد AVM است. هدف اولیه کاهش احتمال خون‌ریزی است. در مواردی که AVM در دسترس نباشد، به ویژه هنگامی که در مرکز ناحیه‌ی تکلم و یا در ساقه‌ی مغز باشد، رادیوسرجری مورد توجه قرار می‌گیرد. نقش رادیوسرجری در انکولوژی تابشی

می‌تواند مشابه ایمپلانت‌های (implant) داخل مغزی، به صورت یک پوست دز بالا پس از رژیم استاندارد تابش درمانی باشد. در درمان گلیوبلاستومایی که سریع تشخیص داده شده باشد، امروزه این شیوه‌ی درمانی مورد استفاده قرار می‌گیرد که اثربخشی همچنان در دست تحقیق و بررسی است. برای درمان متاستازها، در صورتی که استریوتاکتیک رادیوسرجری به همراه تابش درمانی تمام مغز به کار گرفته شود، در کنترل موضعی ضایعه موفق نشان داده است (19-20).

روش‌ها

برای انجام درمان از وسایلی که توسط گروه پژوهشگران ایرانی ساخته شد استفاده گردید که جزئیات آن در دیگر مقالات منتشر شده آمده است (21-22). این وسایل بر روی شتاب‌دهنده‌ی خطی نپتون pc 10 نصب می‌گردند و انرژی پرتوی ایکس این شتاب‌دهنده‌ی 9 Mv است. این برای اولین بار در دنیا است که سیستم استریوتاکتیک با این شتاب‌دهنده انجام شده است. وسایل مورد استفاده عبارت بودند از: 1- مجموعه‌ی کولیماتورها که از طریق یک نگهدارنده‌ی به سر شتاب‌دهنده‌ی خطی نپتون pc 10 وصل می‌شود. کولیماتورهای ساخته شده در شش اندازه، میدان‌های تابشی را از 12/5 تا 25 میلی‌متر با فواصل 2/5 میلی‌متر محدود می‌کند.

2- نگهدارنده‌ی سر (Head Ring) غیر تهاجمی: وسیله‌ای که از طریق ماسک ترموپلاستیک و قالب دندان‌ی به سر بیمار وصل می‌شود.

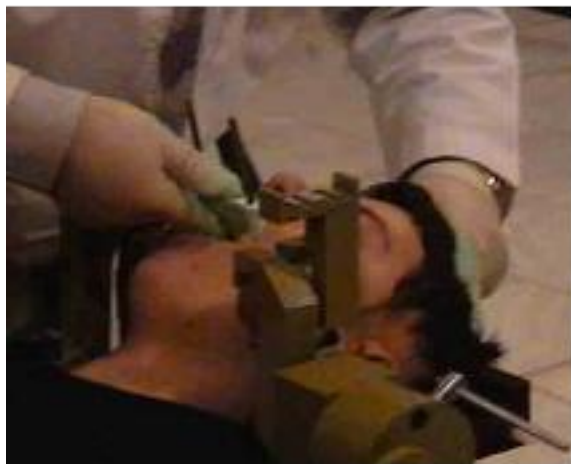3- مکان‌یاب: یک مکعب با سه وجه جلویی و کناری N شکل که در تصویر سی‌تی اسکن نقاطی با مختصات معلوم ایجاد می‌کند.

4- تثبیت‌کننده: وسیله‌ای به نسبت پیچیده که وقتی

تثبیت گردد. پس از حدود 5 تا 10 دقیقه قالب از دهان بیمار خارج می‌شود (شکل 2).



(الف)



(ب)

شکل 2. الف) مخلوط کردن خمیر پایه و اکتیواتور؛
ب) هدایت و فشار دادن قالب دندان‌ها به طرف سقف دهان

پس از آماده شدن قالب دندان‌ها، ماسک ترموپلاستیک تهیه و در همین زمان قالب دندان‌ها داخل دهان گذاشته می‌شود. زاویه‌ی نگهدارنده‌ی قالب دندان‌ها باید طوری تنظیم شود که سر بیمار خیلی به طرف عقب یا جلو خم نشود. سپس دو طرف ماسک به طرف پایین کشیده شده، پیچ‌های تفلونی وارد ماسک می‌شوند (شکل‌های 3 الف و ب).

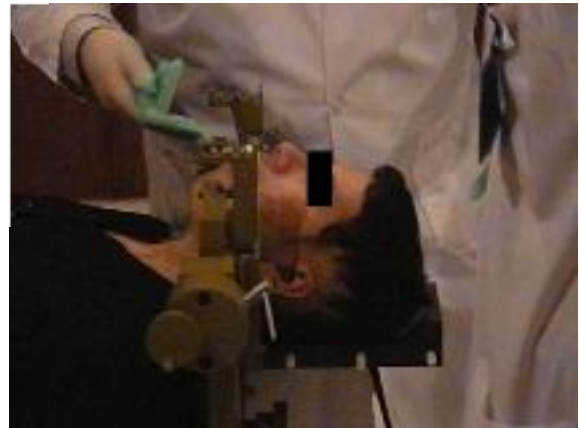نگهدارنده‌ی سر غیر تهاجمی به آن وصل شود، می‌تواند سر را در سه بعد مختصات با دقت 1 میلی‌متر جابه‌جا کند.

5- جعبه‌ی تمرکزدهنده که هنگام تنظیم سر بیمار روی نگهدارنده‌ی سر وصل می‌شود و محورهای مختصات را نشان می‌دهد.

6- نرم‌افزار طراحی درمان سه بعدی به نام ERGO که پس از انتقال تصاویر سی‌تی اسکن به آن می‌توان با توجه به شکل تومور، محل آن و دز تابشی آرایش درمان را تعیین کرد.

روش درمان

تهیه‌ی ماسک ترموپلاستیک و قالب دندان‌ها: ابتدا کچ استند به تخت درمان متصل می‌شود و سپس نگهدارنده‌ی سر غیرتهاجمی روی کچ استند نصب می‌گردد. در مرحله‌ی بعد سر بیمار به آرامی روی نگهدارنده‌ی سر منتقل می‌گردد (شکل 1).



شکل 1. قرار دادن سر بیمار بر روی نگهدارنده‌ی سر (Head Ring) غیر تهاجمی

مرحله‌ی بعد تهیه‌ی قالب دندان‌ها برای بیمار می‌باشد. ابتدا خمیر قالب دندان‌ها تهیه و سپس مجموعه قالب دندان‌ها و خمیر روی آن به صورت کاملاً متقارن داخل دهان به طرف سقف دهان فشار داده می‌شود تا دندان‌های فک فوقانی به طور کامل وارد خمیر شده،

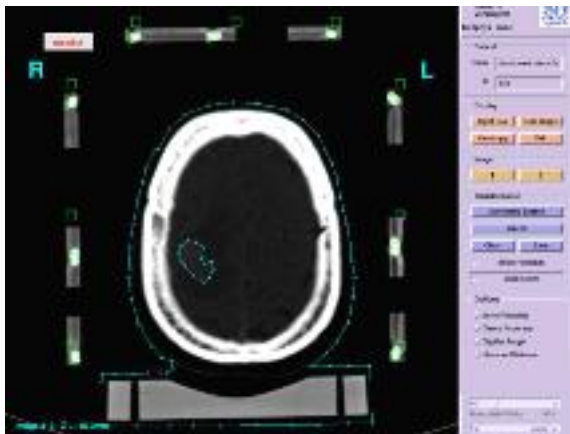
جمجمه بیمار تهیه شود تا موقعیت برش‌های تصویر روی آن انتخاب گردد.

در انتخاب زاویه‌ی برش‌ها از موقعیت عمود کامل گنتری دستگاه باید استفاده شود، یعنی تمام برش‌ها باید بر تخت تصویربرداری عمود باشد. بهتر است برش‌ها از زیر ضایعه تا سقف جمجمه انتخاب شوند و ضخامت برش‌ها از 3 میلی‌متر به پایین با فاصله صفر میلی‌متر باشد (شکل 4).



شکل 4. تصویربرداری سی‌تی از سر بیمار به همراه مکان‌یاب.

طراحی درمان: پس از مرحله‌ی تصویربرداری، تصاویر مربوط به بیمار بر روی لوح فشرده ضبط و به نرم‌افزار طراحی درمان منتقل می‌گردد.



شکل 5. تصویر سی‌تی اسکن از مغز به همراه مکان‌یاب به دور آن؛ ضایعه‌ی متاستاتیک منفرد مشخص شده است.



(الف)



شکل 3. الف) قرار دادن گاز نخعی روی صورت؛

ب) کشیدن ماسک ترموپلاستیک روی صورت

پس از چند دقیقه ماسک ترموپلاستیک سرد و محکم می‌شود. در این مرحله بهتر است در چند نقطه روی پوست صورت بیمار چند علامت گذاشته شود. این علامت‌ها به تکرارپذیری نصب نگهدارنده‌ی سر غیرتهاجمی بسیار کمک می‌کنند.

تصویربرداری: در این مرحله پس از انتقال بیمار به اتاق تصویربرداری سی‌تی‌اسکن یا ام‌آرآی نگهدارنده‌ی سر غیرتهاجمی روی سر بیمار نصب می‌گردد؛ سپس مکان‌یاب روی نگهدارنده‌ی سر گذارده می‌شود. در این مرحله ابتدا باید یک تصویر توپوگرام از نیم‌رخ



(الف)



(ب)

شکل 7. الف) نصب کچ استند به انتهای تخت درمان؛
ب) قرار دادن سر بیمار بر روی نگهدارنده‌ی سر متصل به
کچ استند و نصب ماسک ترموپلاستیک و قالب دندانی

نصب جعبه‌ی تمرکزدهنده: در این مرحله جعبه‌ی
تمرکزدهنده روی نگهدارنده‌ی سر غیرتهاجمی نصب
می‌گردد. باید به وسیله‌ی یک ترازسنج از تراز بودن
جعبه‌ی تمرکزدهنده در دو راستای تخت و عمود بر
تخت اطمینان حاصل شود.

انتقال مختصات هدف به کچ استند: در این مرحله
مختصات هدف، که در مرحله‌ی طراحی درمان تعیین
شده‌اند، به جعبه‌ی تمرکزدهنده و از آن طریق به کچ
استند منتقل می‌شود (شکل 8).

نصب کولیماتور روی سر گنتری شتاب‌دهنده: در
این مرحله ابتدا نگهدارنده‌ی کولیماتور روی سر
گنتری متصل می‌شود. سپس کولیماتور پیش‌بینی شده
در مرحله‌ی طراحی درمان وارد سوراخ نگهدارنده‌ی
کولیماتور شده، پیچ می‌گردد.



(الف)



(ب)

شکل 6. الف) نصب نگهدارنده‌ی کولیماتور روی قاب گنتری؛
ب) پیچ‌کردن کولیماتور به داخل نگهدارنده.

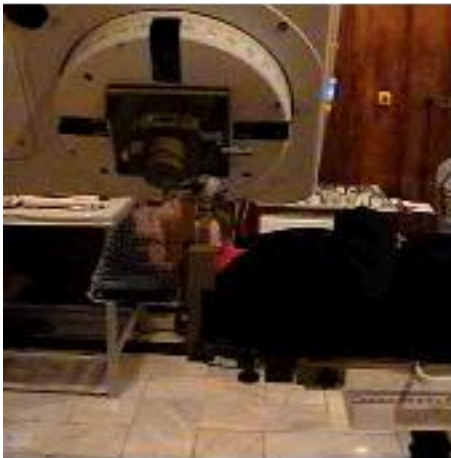**انتقال بیمار به تخت درمان و اتصال نگهدارنده‌ی
سر به کچ استند:** در این مرحله دوباره و برای آخرین
بار نگهدارنده‌ی سر غیرتهاجمی به کمک ماسک
ترموپلاستیک و قالب دندانی روی سر بیمار نصب
می‌گردد. قبل از این مرحله باید کچ استند به انتهای
تخت درمان متصل شود (شکل 7 الف و ب).

تکرار می‌گردد تا از هر گونه برخورد بین گنتری و تخت جلوگیری شود.

درمان: پس از شبیه‌سازی درمان می‌توان کار درمان را آغاز کرد. در این مرحله باید اندازه کولیماتور ثانویه، زاویه شروع و پایان هر قوس و زاویه‌ی تخت مورد بررسی قرار گیرد (شکل‌های 9 الف و ب). پس از درمان باید به آرامی بیمار را از دستگاه جدا کرد و به مدت یک تا دو ساعت در بخش تحت نظر قرار داد.



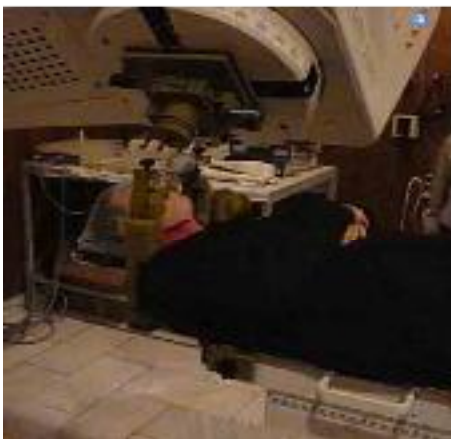(الف)



(الف)



(ب)



(ب)

شکل 8. الف) نصب جمع‌دهنده و ترازکردن آن؛
ب) انداختن لیزرهای کناری روی جمع‌دهنده.

برای انتقال مختصات x از تصویر نور لیزر سقفی روی صفحه‌ی جلویی جمع‌دهنده و مختصات y و z روی صفحات جانبی استفاده می‌شود. جابه‌جایی اصلی به کمک موتورهای تخت انجام می‌شود. با این حال برای جابه‌جایی‌های ظریف از سیستم نقاله و چرخاننده‌ی x و y و z کچ استفاده می‌شود.

شبیه‌سازی درمان: در این مرحله تمام زوایای گنتری و تخت، که در طراحی درمان پیش‌بینی شده‌اند، یک بار روی دستگاه شتاب‌دهنده‌ی بدون تابش‌دهی

شکل 9. الف و ب) نحوه‌ی انجام درمان استریوتاکتیک/رادیوسرجری
آزمون‌های اطمینان کیفی: به طور کلی در برنامه‌ی اطمینان کیفی باید سه جنبه از استریوتاکتیک رادیوسرجری شامل مکان یابی و ثابت سازی استریوتاکتیک، دزیمتری و طراحی درمان و انجام درمان مورد توجه قرار گیرد (24-26).

بحث

نتیجه‌ی منطقی از انجام آزمون‌های اطمینان کیفی تصمیم‌گیری در مورد شروع درمان استریوتکتیک رادیوسرجری/رادیوتراپی می‌باشد. با توجه به آن که در بعضی از موارد مانند خطای ایزوسنتریک و عدم یقین کلی بین محدوده مجاز و مقادیر اندازه‌گیری شده در این تحقیق تفاوت وجود دارد، راه‌کارهای زیر پیشنهاد می‌شود:

الف- تصحیح در مواردی که امکان آن وجود داشته باشد و تلاش وافر در به حداقل رساندن خطاها (24-26).
ب- اقدام به درمان ضایعاتی که به نواحی بحرانی کم‌تر نزدیک باشند و در صورت امکان تقطیع دز درمانی برای افزایش دز قابل تحمل به وسیله‌ی نواحی بحرانی (26).

ج- وضع محدوده‌های مجاز جدید برای بخش درمانی (24-26-28).

با خودداری از درمان ضایعاتی که چسبیده به نواحی بحرانی مثل عصب اپتیک، کیاسمای اپتیک و ساقه مغز هستند می‌توان از عوارض ناخوشایند درمان کاست. همچنین در مورد بیماران درمان شده (5 مورد) سعی گردید که در صورت امکان دز درمانی به دو یا سه کسر تابشی تقسیم شود؛ و در نهایت این که بسیاری از بخش‌های رادیوتراپی با سابقه‌ی درمان طولانی در عمل مقادیری از خطای مکان‌یابی را در درمان ضایعات مغزی مجاز می‌شمارند که در بسیاری از موارد می‌تواند با محدوده‌ی قابل قبول در بحث‌های نظری، در مراجع معتبر و متعارف، متفاوت باشد. آنچه در این طرح مورد توجه قرار گرفت ترکیبی از سه راه‌کار بالا بود.

از آن جا که امروزه استریوتکتیک رادیوسرجری بر پایه‌ی شتاب‌دهنده یکی از روش‌های استاندارد برای

آزمون دقت ایزوسنتریک، آزمون دقت مکان‌یابی، آزمون دقت تحویل دز و آزمون حرکت نگهدارنده‌ی سر از آزمون‌های انجام شده است که شرح آن در مقاله منتشر شده‌ی دیگری آمده است (27).

یافته‌ها

با انجام آزمون‌های اطمینان کیفی، عدم یقین مکانی درمان 4/45 میلی‌متر به دست آمد. این بدین معنی است که در درمان یک ایزوسنتری برای درمان هدفی به قطر a میلی‌متر باید کولیماتوری به قطر $a+8/9$ میلی‌متر انتخاب کرد. یادآوری می‌شود که در گزارش شماره‌ی 54 (American Association of Physics) در بهترین شرایط با استفاده از نگهدارنده‌ی سر تهاجمی و ضخامت برش 3 میلی‌متر عدم یقین برابر 3/7 میلی‌متر قابل حصول است، یعنی در این وضعیت کولیماتور انتخابی باید 7/4 میلی‌متر بزرگتر از بزرگترین قطر هدف باشد (18).

به بیان دیگر برای درمان تک ایزوسنتری با کولیماتورهای موجود می‌توان حداکثر هدفی به قطر 17 میلی‌متر را درمان کرد. بدیهی است که برای هدف‌های بیضوی و یا هدف کروی بزرگ باید از قواعد طراحی درمان یا درمان با چند ایزوسنتز برای پوشش هدف استفاده کرد. متوسط تفاوت دز اندازه‌گیری شده و دز تجویز شده یا طراحی شده 4/6% با انحراف معیار 2% به دست آمد. به این ترتیب با اطمینان 95% این دو مقدار به اندازه 7/9 درصد تفاوت دارند (با فرض توزیع نرمال در عدم یقین در تحویل دز).

$$\text{عدم یقین در تحویل دز} = \frac{4}{6} + 1/65 \times 2 = 7/9\%$$

که با مقدار توصیه شده برابر 5% توسط گزارش شماره 54 AAPM به اندازه‌ی 2/9% تفاوت نشان می‌دهد (18).

مواردی که ضایعه به لحاظ جراحی غیر قابل دسترسی باشد و این درمان تبدیل به انتخاب اول گردد، اهمیتی دو چندان می‌یابد.

یافته‌های پژوهش حاضر نشان داد که با کمک امکانات داخلی و با اطمینان به توانایی متخصصین داخلی می‌توان وسایل لازم برای روش‌های پیشرفته درمانی را در کشور ساخت و مورد بهره برداری قرار داد.

ضایعاتی چون AVM (18-11، 7)، آدنوم هیپوفیز (18، 10)، آکوستیک نورینوما (18، 9-8)، کرانیوفارنژیوما (16)، متاستازهای منفرد (18، 15-14)، اختلالات عملکردی (18، 6-5) و موارد دیگر (20، 13-12) می‌باشد، نصب و راه اندازی این سیستم بر روی شتاب‌دهنده‌های موجود در کشور می‌تواند بسیار راه‌گشا باشد. این امر به ویژه در

منابع

- Leksell L. The stereotaxic method and radiosurgery of the brain. *Acta Chir Scand* 1951; 102(4):316-9.
- Leksell L. *Stereotaxic and Radiosurgery. An Operative System.* Illinois: Springfield; 1971.
- Leksell L. Stereotactic radiosurgery. *J Neurol Neurosurg Psychiatry* 1983; 46(9):797-803.
- Wennerstrand J, Ungerstedt U. Cerebral radiosurgery. II. An anatomical study of gamma radiolesions. *Acta Chir Scand* 1970; 136(2):133-7.
- Leksell L. Cerebral radiosurgery. I. Gammathalanotomy in two cases of intractable pain. *Acta Chir Scand* 1968; 134(8):585-95.
- Steiner L, Forster D, Leksell L, Meyerson BA, Boethius J. Gammathalanotomy in intractable pain. *Acta Neurochir (Wien)* 1980; 52(3-4):173-84.
- Steiner L, Leksell L, Greitz T, Forster DM, Backlund EO. Stereotaxic radiosurgery for cerebral arteriovenous malformations. Report of a case. *Acta Chir Scand* 1972; 138(5):459-64.
- Leksell L. A note on the treatment of acoustic tumours. *Acta Chir Scand* 1971; 137(8):763-5.
- Noren G, Greitz D, Hirsch A, Lax I. Gamma knife surgery in acoustic neurinoma. In: Steiner L, editor. *Radiosurgery: Baseline and Trends.* New York: Raven Press, 1992. p.141-8.
- Rahn T, Thoren M, Werner S. Stereotactic radiosurgery in pituitary adenomas. In: Faglia G, Beck-Peccoz P, Ambrossi B, Travaglini Spada PA, editors. *Pituitary Adenomas. New trends in basic and clinical research.* Amsterdam: Excerpta Medica; 1991. p. 303-12.
- Backlund EO, Johansson L, Sarby B. Studies on craniopharyngiomas. II. Treatment by stereotaxis and radiosurgery. *Acta Chir Scand* 1972; 138(8):749-59.
- Steiner L, Lindqvist C, Steiner M. Meningiomas and gamma knife surgery. In: Al-Mefty O, editor. *Meningioma* New York: Raven Press; 1991. p. 263-72.
- Backlund EO, Rahn T, Sarby B. Treatment of pinealomas by stereotaxic radiation surgery. *Acta Radiol Ther Phys Biol* 1974; 13(4):368-76.
- Adler JR, Cox RS, Kaplan I, Martin DP. Stereotactic radiosurgical treatment of brain metastases. *J Neurosurg* 1992; 76(3):444-9.
- Kihlstrom L, Karlsson B, Lindquist C, Noren G, Rahn T. Gamma knife surgery for cerebral metastasis. *Acta Neurochir Suppl (Wien)* 1991; 52:87-9.
- Steinberg GK, Fabrikant JI, Marks MP, Levy RP, Frankel KA, Phillips MH et al. Stereotactic heavy-charged-particle Bragg-peak radiation for intracranial arteriovenous malformations. *N Engl J Med* 1990; 323(2):96-101.
- Kjellberg RN. Stereotactic bragg peak photon radiosurgery results. In: Szikla A, editor. *Stereotactic cerebral irradiation, INSREM, Symposium No 12.* Amsterdam: Elsevier, 1979: 233-40.
- Stereotactic Radiosurgery. American Association of Physics in Medicine Report No.54, June 1995. [cited 17 Nov 2007], Available From: URL: http://www.aapm.org/pubs/reports/rpt_54.pdf.
- Lutz W, Winston KR, Maleki N. A system for stereotactic radiosurgery with a linear accelerator. *Int J Radiat Oncol Biol Phys* 1988; 14(2):373-81.
- McKenzie MR, Souhami L, Podgorsak EB, Olivier A, Caron JL, Villemure JG. Photon radiosurgery: a clinical review. *Can J Neurol Sci* 1992; 19(2):212-21.
- Khoshbin KA, Bahreyni Toossi MT, Hashemian A, Salek R. Development of head docking device for linac-based radiosurgery with a Neptun 10 PC linac. *Phys Med* 2006; 22(1):25-8.
- Bahreyni Toossi MT, Khoshbin Khoshnazar AR. Development of a prototype stereotactic collimation assembly for Neptun 10 PC linac. *Iran J Radiat Res* 2004; 2(3):135-40.

23. Delannes M, Daly NJ, Bonnet J, Sabatier J, Tremoulet M. Fractionated radiotherapy of small inoperable lesions of the brain using a non-invasive stereotactic frame. *Int J Radiat Oncol Biol Phys* 1991; 21(3):749-55.
24. Hariz MI, Henriksson R, Lofroth PO, Laitinen LV, Saterborg NE. A non-invasive method for fractionated stereotactic irradiation of brain tumors with linear accelerator. *Radiother Oncol* 1990; 17(1):57-72.
25. Rosenzweig DP, Schell MC, Numaguchi Y. Quality assurance in linac-based stereotactic radiosurgery and radiotherapy. *Med Dosim* 1998; 23(3):147-51.
26. Tsai JS, Buck BA, Svensson GK, Alexander E, III, Cheng CW, Mannarino EG et al. Quality assurance in stereotactic radiosurgery using a standard linear accelerator. *Int J Radiat Oncol Biol Phys* 1991; 21(3):737-48.
27. Khoshbin Khoshnazar AR, Bahreyni Toossi MT, Salek AR. Quality assurance program for prototype stereotactic system developed for Neptun 10 PC linac. *Iran J Radiat Res* 2005; 3(2):73-8.
28. Ramaseshan R, Heydarian M. Comprehensive quality assurance for stereotactic radiosurgery treatments. *Phys Med Biol* 2003; 48(14):N199-N205.

Received: 24.5.2007

Accepted: 14.8.2007

The First Stereotactic Linear-based Radiosurgery in Iran

Ali Reza Khoshbin Khoshnazar PhD*, Mohammad Taghi Bahreini Tousei PhD**, Abdul Reza Hashemian PhD***, Roham Salek MD****.

* Assistant Professor, Department of Biophysics & Biochemistry, Golestan University of Medical Sciences

** Professor, Department of Biophysics, Mashhad University of Medical Sciences

*** Assistant Professor, Department of Biophysics, Mashhad University of Medical Sciences

**** Assistant Professor, Department of Oncology-Radiotherapy, Mashhad University of Medical Sciences

Background:

Abstract

Stereotactic radiosurgery/radiotherapy is a modern therapeutic technique for surgically-inaccessible intracranial lesions.

For the first time in Iran, all necessary hardwares for the stereotactic linear-based radiosurgery technique have been developed.

Methods:

Stereotactic treatment includes eight steps: making dental mold and thermoplastic mask for each patient and attaching his/her head to the head support device; mounting localizer on the head support device and then taking CT scanning slices of patient's head with localizer; treatment planning; attaching head docking device on the linac's couch and collimators on linac's head; putting patient on the couch and attaching his/her head to head docking device and translating patient's head in three axis by head docking device to put intracranial target on the linac's isocenter; treatment.

Findings:

Quality assurance tests performed on constructed system showed a total uncertainty of 4.45 mm which is within acceptable ranges.

Using isocentric treatment method with available collimators, we can treat a 17 mm width target; though for treating greater targets, we should use multi isocentric methods.

Conclusion:

Stereotactic treatment gets its own importance in view of two parameter: a) precision: as intracranial targets dose not exceed of 40 mm in diameter so localization must be performed with a high precision; b) high dose: as doses in range of 10 to 40 Gy is delivered to target in one fraction, any error may yield a irreparable damage to radiosensitive critical organs in brain. Possibility of designing and constructing any modern radiotherapy modality in our country was a direct deduction of this project.

Key words:

Stereotactic radiosurgery, linear accelerator, Iran, inoperable lesions

Page count:

11

Tables:

0

Figures:

9

References:

28

Address of Correspondence:

Ali Reza Khoshbin Khoshnazar PhD, Assistant Professor, Department of Biochemistry & Biophysics, Golestan University of Medical Sciences, Golestan, Iran.
E-mail: akhoshbin@yahoo.com