

## لیزر CO<sub>2</sub> فراکشنال یک روش مؤثر درمانی برای درمان استریا آلبا (Striae alba) بر پوست‌های نوع ۳ و ۴

دکتر فرحناز فاطمی نائینی<sup>۱</sup>، دکتر مهرناز سقراطی<sup>۲</sup>، دکتر محمد علی نیلفروش زاده<sup>۳</sup>

### مقاله پژوهشی

#### چکیده

**مقدمه:** کشیده شدن سریع پوست در طول بافت همبند ضعیف منجر به پیشرفت بیماری استریا یا ترک پوستی (Striae distensae) می‌گردد. به تازگی محققان توجه ویژه‌ای را جهت استفاده از پرتو لیزر فتوترمولیز فراکشنال در درمان استریا آلبا (Striae alba) معطوف داشته‌اند و مطالعات متعددی مؤثر بودن آن را نشان داده است. هدف از این مطالعه، بررسی تأثیر لیزر CO<sub>2</sub> فراکشنال در درمان استریا آلبا بود.

**روش‌ها:** در یک کارآزمایی بالینی تصادفی بر روی بیماران زن مبتلا به استریا آلبا، ۹۲ استریا متعلق به ۶ زن، به طور تصادفی به دو گروه تقسیم شد. در گروه ۱ پنج جلسه لیزر درمانی، هر ۲ تا ۴ هفته انجام شد. گروه دوم با ۱۰ درصد گلیکولیک اسید و ۰/۰۵ درصد کرم ترتینوئین با استعمال شبانه تحت درمان قرار گرفتند. عکس‌هایی از استریا آلبا قبل و دو هفته بعد از اتمام درمان گرفته و میانگین سطح استریا آلبا بین دو گروه مقایسه شد. دیدگاه بیماران در مورد درجه بهبودی از طریق مقیاس VAS (Visual analogue scale) مورد بررسی قرار گرفت.

**یافته‌ها:** ۴۶ استریا که تحت لیزر درمانی قرار گرفتند با ۴۶ استریا که در گروه دوم با کرم موضعی درمان شدند، همسان‌سازی شدند. میانگین اختلاف سطح استریا آلبا پس از درمان، در گروه لیزر ( $15/6 \text{ cm}^2 \pm 3/7$ ) در مقایسه با گروه دیگر ( $9 \text{ cm}^2 \pm 7/9$ ) کاهش معنی‌دار بیشتری یافت ( $P < 0/001$ ). میانگین نمره‌ی VAS در گروه لیزر ( $3/05 \pm 0/74$ ) به نحو معنی‌داری بیشتر از گروه دیگر ( $0/63 \pm 0/66$ ) بود ( $P < 0/001$ ).

**نتیجه‌گیری:** به نظر می‌رسد فتوترمولیز فراکشنال از طریق لیزر فراکشنال CO<sub>2</sub> روش مؤثری برای درمان استریا آلبا باشد.

**واژگان کلیدی:** فتوترمولیز فراکشنال، لیزر CO<sub>2</sub> فراکشنال، استریا آلبا، استریا دیستنسا

**ارجاع:** فاطمی نائینی فرحناز، سقراطی مهرناز، نیلفروش زاده محمد علی. لیزر CO<sub>2</sub> فراکشنال یک روش مؤثر درمانی برای درمان استریا

آلبا (Striae alba) بر پوست‌های نوع ۳ و ۴. مجله دانشکده پزشکی اصفهان ۱۳۹۲؛ ۳۱ (۲۶۹): ۲۲۹۴-۲۲۸۵

#### مقدمه

خطوط کشش پوستی در تمام نژادها یافت می‌شود و به طور معمول بر روی باسن، ساق پا، زانو، ران و نواحی کمری و پشتی دیده می‌شوند (۲). علت استریا آلبا (Striae alba) و کش آمدگی‌ها به طور کامل شناخته نشده‌اند و نظریه‌های متعددی مانند

کشیده شدن سریع پوست در طول بافت همبند ضعیف منجر به پیشرفت جای زخم‌های خطی می‌گردد که Striae distensae (SD) یا خطوط کشش پوستی نامیده می‌شود (۱).

۱- دانشیار، مرکز تحقیقات بیماری‌های پوستی و سالک و گروه پوست، دانشکده‌ی پزشکی، دانشگاه علوم پزشکی اصفهان، اصفهان، ایران

۲- مرکز تحقیقات بیماری‌های پوستی و سالک، دانشگاه علوم پزشکی اصفهان، اصفهان، ایران

۳- دانشیار، مرکز تحقیقات پوست و سلول‌های بنیادی، دانشگاه علوم پزشکی تهران، تهران، ایران

استفاده از پرتو لیزر فوتوترمولیز Photothermolysis فراکشنال در درمان استریا آلبا معطوف داشته‌اند (۱۲-۱۱، ۳) و مطالعات متعددی مؤثر بودن آن را نشان داده‌اند (۱۱-۱۸، ۳).

این مطالعه به منظور تعیین تأثیر لیزر CO<sub>2</sub> فراکشنال در درمان استریا آلبا برای اولین بار در بیماران ایرانی با پوست‌های نوع ۳ و ۴ انجام پذیرفت.

### روش‌ها

یک کارآزمایی بالینی تصادفی بر روی بیماران زن مبتلا به استریا آلبا که به مرکز لیزر نوین اصفهان مراجعه کرده بودند، انجام شد. افراد مورد مطالعه از طریق نمونه‌گیری تصادفی ساده انتخاب شدند. افراد دارای ترک‌های سفید بر روی شکم، باسن و پهلوها که پیش از این هیچ‌گاه درمان قبلی برای آن نداشته‌اند و پوست نوع ۳ و ۴ داشتند، در این مطالعه شرکت داده شدند.

معیارهای خروج از مطالعه عبارت از بارداری، شیردهی، استریا آلبا در قفسه‌ی سینه یا بازوها، لیزر درمانی یا درمان پزشکی قبلی برای استریا آلبا و کش‌آمدگی‌ها و سابقه‌ی استفاده از استروئید موضعی یا سیستمیک، سندرم کوشینگیا اهلرز دانلوس، استفاده از ایزوترتینوئین، تزریق پرکننده، برداشت پوست و یا لیزر پوست در ۶ تا ۱۲ ماه گذشته در نواحی دارای استریا آلبا بودند (۱۸).

این مطالعه توسط کمیته‌ی اخلاق دانشگاه علوم پزشکی اصفهان با شماره‌ی پژوهشی ۳۸۸۴۳۲ تصویب شد و قبل از آغاز مطالعه، رضایت‌نامه‌ی کتبی از تمام شرکت‌کنندگان اخذ گردید.

۶ شرکت‌کننده که معیارهای ورود به مطالعه را

آسیب بافت از طریق استریا توکسین، کشش مکانیکی و پارگی چارچوب بافت همبند، بارداری، رشد طبیعی به خصوص در نوجوانان، تغییرات وزنی ناگهانی و سریع و سطح سرمی بالای استروئید مطرح شده‌اند (۳-۴).

کش‌آمدگی پوست در زنان ۲/۵ برابر است و به طور معمول، در ۹۰ درصد زنان حامله دیده می‌شود (۳). کش‌آمدگی پوست در دوران بلوغ و بارداری شایع‌تر است. این پدیده در حاملگی در ابتدا در شکم ظاهر می‌شود و سپس در پستان‌ها ایجاد می‌گردد (۵).

از لحاظ بالینی، استریا آلبا در مراحل اولیه صورتی یا قرمز رنگ است (Striae rubra) و به مرور زمان با تغییرات لاغری ناگهانی به رنگ سفید در می‌آیند (۶). بافت‌شناسی استریا آلبا شبیه یک جای زخم یا اسکار می‌باشد و تکامل این ترک‌ها شبیه زخم التیام یافته یا اسکار می‌باشد (۶).

درمان‌های متعددی برای این ترک‌ها یا استریا آلباها پیشنهاد شده است؛ اما هیچ درمان مستحکمی یافت نشده است (۷، ۳).

لیزر درمانی یکی از درمان‌های محبوب برای این بیماری است. به نظر می‌رسد که تأثیر لیزر در درمان استریا آلبا از طریق افزایش کلاژن در بافت و ماتریس خارج سلولی باشد (۳).

لیزر فوتوترمولیز فراکشنال تحریک اپیدرمی را باز می‌گرداند و کلاژن پوستی را بازسازی می‌کند که منجر به بهبود قابل توجه در چندین نوع اسکار می‌شود (۸-۱۰) و سازمان غذا و داروی آمریکا برای درمان انواع مختلف اسکار آن را تأیید کرده است (۳). بر اساس شباهت‌های بافت‌شناسی استریا آلبا و اسکارها، محققان به تازگی علاقه‌ی فراوانی را متوجه

بیش از حد پوست که می‌تواند به شدت بر بیمار تأثیر منفی بگذارد، جلوگیری گردد. در هر بیمار، نیمی از اسکارهای انتخاب شده با لیزر فراکشنال و نیمی دیگر با اسید گلیکولیک ۱۰ درصد و ترکیب آن با کرم ترتینوئین ۰/۰۵ درصد درمان شد.

قبل و بعد از درمان، شکل هر اسکار بر روی کاغذ روغنی کشیده و مساحت سطح هر استریا اندازه‌گیری شد و با گذاشتن کاغذ روغنی شفاف بر روی آن با شکل هر اسکار بر کاغذهای ۵ میلی‌متری و شمارش تعداد مربع‌های تشکیل دهنده‌ی هر شکل انجام شد. سطح هر یک از اسکارها با ضرب تعداد مربع‌ها در ۲۵ میلی‌متر مربع انجام شد.

کرم لیدوکائین موضعی بر روی پوست تحت انسداد ۶۰ دقیقه قبل از لیزر درمانی استفاده شد. سپس لیزر درمانی توسط یک متخصص پوست مجرب با استفاده از لیزر CO<sub>2</sub> فراکشنال (Qray FRXDOSIS M and M CO<sub>2</sub>, LTD) انجام شد. مشخصات دستگاه لیزر به شرح زیر بود:

\* نوع لیزر: اولترا پالس ۱۰۶۰۰ نانومتر

\* لوله‌ی CO<sub>2</sub>: لوله‌ی تمام فلزی

\* انرژی خروجی: ۱۴۰ ژول

\* مدت زمان پالس: ۲۰-۹۵۴۰ میکروثانیه

\* اسکن حجم: ۳ × ۳ میلی‌متر تا ۲۰ × ۲۰ میلی‌متر

\* وزن مخصوص: ۲/۰-۰/۵ میلی‌متر

\* حالت اسکن: استاندارد

حالت انتخاب تنظیم در این مطالعه به این شرح بود: Laser fluence: ۱۶ ± ۲ ژول/سانتی‌متر مربع، Pixel pitch: ۰/۱ ± ۰/۸، Dot cycle: ۵ ± ۲. لیزر درمانی در ۵ جلسه در فواصل زمانی ۲-۴ هفته انجام

داشتند، انتخاب شدند که همگی آن‌ها زنانی بودند که استریا آلبا و اسکارها در ایشان شیوع بیشتری نسبت به دیگران داشت و بیشتر زنانی بودند که به دنبال درمان‌های زیبایی برای این اسکارها بودند. برای هر زوج فرد مبتلا، محل‌هایی از استریا و اسکارهای سفید با اندازه و شکل مشابه و ناحیه‌ی تقریبی متقارن انتخاب شده بود.

در کل، ۹۲ فرد مبتلا به اسکارهای سفید انتخاب و به دو گروه ۴۶ نفری همخوان تقسیم شدند. محل اسکارهای طرف چپ و راست بدن به طور تصادفی انتخاب شد تا در هر دو گروه گمارده شود. در برخی از افراد، اسکار در سمت چپ با لیزر درمانی درمان شد و در برخی دیگر در سمت راست بدن آن‌ها انجام شد.

گروه اول تحت درمان با لیزر CO<sub>2</sub> فراکشنال و گروه دوم با کرم ۱۰ درصد گلیکولیک اسید و ۰/۰۵ درصد ترتینوئین تحت درمان قرار گرفتند.

درمان موضعی استریا و اسکارهای سفید با کرم ترتینوئین ۱ درصد یک روش اثبات شده است (۱۹). اما نتایج مطالعه‌ی دیگری نشان داد که اسید گلیکولیک موضعی، می‌تواند ظاهر استریا دیستنسا را تغییر دهد؛ اما بهتر است به صورت ترکیبی با درمان‌های موضعی دیگر به کار رود (۲۰-۱۹). در یک مطالعه، اسید گلیکولیک ۱۵ درصد با ۰/۰۵ درصد کرم ترتینوئین استفاده و اثر آن اثبات شد (۱۹). از آن جایی که کرم ترتینوئین یک درمان اثبات شده برای این بیماری است و اسید گلیکولیک به خصوص در ترکیب با دیگر عوامل موضعی برای بهبود ظاهر این اسکارها مؤثر است، تصمیم بر آن شد که از اسید گلیکولیک ۱۰ درصد و ترکیب آن با کرم ترتینوئین ۰/۰۵ درصد استفاده شود تا از تحریک و سوزش

شد و هر جلسه، ۲ پاس لیزر استفاده شد (۲۱). در حین عمل، باقی مانده‌ی پوست از محل ضایعه‌ی لیزر درمانی با گاز استریل مرطوب برداشته می‌شد.

چنانچه بیمار از اریتموادم شدید شکایت داشت یا در صورت وجود هر گونه شواهد دال بر هیپرپیگمانتاسیون پس از التهاب (PIP یا Post-inflammatory pigmentation) پس از لیزر درمانی، مشخصات لیزر عوض می‌شد و تنظیمات آن با شدت کمتری انجام می‌گرفت و Dot cycle کاهش یا Pixel pitch افزایش داده می‌شد.

به افراد تحت درمان توصیه شد تا محل لیزر درمانی را با مایع سالین معمولی تمیز کنند، موپروسینو پماد اکسید روی بر آن بمالند و از گاز وازلین استریل پس از آن استفاده کنند.

در هر بار لیزر، هر عارضه (اریتم مزمن، تریق زیر جلدی و التهاب هیپرپیگمانتاسیون پس از التهاب و تشکیل اسکار) بررسی شد و چنانچه عارضه‌ای وجود نداشت، تنظیمات لیزر بر همان اساس تغییر می‌یافت.

به تمامی افراد توصیه شد از گلیکولیک اسید ۱۰ درصد + ۰/۰۵ درصد کرم ترتینوئین به صورت شبانه تا زمانی که که تحت درمان با لیزر هستند، (۲۰-۱۰ هفته) روی استریای محل مقابل بدن که لیزر نشده بود، استفاده کنند. کرم هر شب از مدت زمان تماس کوتاه (۱ ساعت) در هفته‌ی اول شروع شد و به تدریج زمان استعمال (باقی ماندن کرم روی ضایعه) تا ۱۵ دقیقه در هر بار استفاده در هفته‌ی دوم افزایش داده شد. در هفته‌ی سوم از آن‌ها خواسته شد که کرم را به مدت طولانی‌تری استفاده کنند تا زمانی که بتوانند تا صبح روز بعد آن را روی بدن خود مصرف کنند.

بیماران یک هفته در میان تا دو ماه بعد از درمان تحت پیگیری قرار گرفتند. قبل و دو هفته بعد از اتمام هر دو روش درمان، تصاویر دیجیتالی از تمامی ترک‌های سفید و استریاها گرفته شد (با دوربین CANON IXUS 210).

تصاویر به وسیله‌ی دو متخصص پوست که در درمان شرکت نداشتند و نسبت به طرح بی‌اطلاع بودند بررسی شد. این درصد بهبودی بر اساس شاخص زیر تعیین شد:

ضعیف = ۰ تا ۲۵ درصد

متوسط = ۲۵ تا ۵۰ درصد

خوب = ۵۰ تا ۷۵ درصد

عالی = بیش از ۷۵ درصد (۲۱، ۳).

در پایان مطالعه، نظر بیماران راجع به درجه‌ی بهبودی در هر دو روش درمان از طریق مقیاس آنالوگ بصری بررسی شد.

مقیاس آنالوگ بصری یک مقیاس خود گزارشی ده نمره‌ای است که ویژگی یا مشخصات خاصی را در طیفی بین ۱۰-۰ می‌سنجد (۲۳-۲۲).

بر طبق این مقیاس، صفر به معنای عدم بهبودی و ۱۰ به معنای بهبودی کامل می‌باشد.

داده‌ها به وسیله‌ی نرم‌افزار SPSS نسخه‌ی ۱۹ (version 19, SPSS Inc., Chicago, IL) با استفاده از آزمون Independent-t و Paired-t و نیز Analysis of variance (ANOVA) آنالیز شدند.

### یافته‌ها

در کل، ۹۲ استریا انتخاب و به دو گروه ۴۶ تایی تقسیم شدند که در ۶ نفر که دارای شرایط ورود به مطالعه بودند، بررسی شد. ۴۶ استریا در گروه اول

تحت لیزر درمانی قرار گرفتند که با ۴۶ استریا در گروه دوم که با کرم موضعی درمان شدند، همسان‌سازی شدند (یعنی در جایگاه متقارن در طرف دیگر بدن) که با ۱۰ درصد گلیکولیک اسید و ۰/۰۵ درصد کرم ترتینوئین با استعمال شبانه تحت درمان قرار گرفتند. از طرف دیگر، در هر گروه نیمی از استریاهای انتخاب شده در گروه اول بودند که با گروه دوم که نیمی از استریاها در طرف مخالف بدن آنها بود، هماهنگ شده بود.

متغیرهای این مطالعه سطح محل ضایعه‌ی استریا قبل از درمان، بعد از درمان، نمره‌ی VAS (Visual analogue scale)، مقیاس ارزیابی متخصص پوست و اختلاف سطح ضایعه بود (مقیاس ارزیابی متخصص پوست عبارت از اختلاف سطح قبل از درمان با سطح بعد از درمان بود).

جدول ۱ نشان دهنده‌ی این است که هیچ تفاوت معنی‌داری در میانگین سطح ضایعه‌ی استریا در قبل از درمان با استفاده از آزمون t مستقل بین دو گروه دیده نشد ( $P = ۰/۸۲۰$ ) که نشان می‌دهد استریای هر دو گروه، شاید هم اندازه و هم شکل بوده‌اند.

نتایج این مطالعه نشان داد که متوسط سطح ضایعه‌ی استریا بعد از درمان در هر دو گروه کاهش داشته است (جدول ۱).

میانگین سطح ضایعه قبل از درمان هیچ تفاوت معنی‌داری در گروه ۱ در مقایسه با گروه ۲ نشان نداد؛ اما با در نظر گرفتن این که سطح ضایعه‌ی استریا قبل از درمان در گروه ۱ کمی بزرگ‌تر از گروه ۲ بود (۱۹۰ mm vs ۱۸۶ mm) و برای حذف عامل مخدوشگر این تفاوت، از آزمون آنالیز کوواریانس استفاده شد. نتایج نشان داد سطح ضایعه‌ی استریا قبل

از درمان در گروه ۱ که تحت لیزر درمانی قرار گرفتند، به طور معنی‌داری در مقایسه با گروه ۲ کاهش پیدا کرد ( $P = ۰/۰۰۱$ ). این بدان معنا است که لیزر درمانی مؤثرتر از درمان موضعی در کاهش سطح ضایعه بود (جدول ۱).

میانگین تفاوت سطح ضایعه، تفاوت معنی‌داری در گروه ۱ در مقایسه با گروه ۲ نشان داد ( $P = ۰/۰۰۱$ ). این بدان معنا است که لیزر درمانی سطح ضایعه‌ی استریا را به طور معنی‌داری نسبت به درمان موضعی کاهش داده است (جدول ۱).

میانگین مقیاس VAS و مقیاس ارزیابی متخصص پوست به طور معنی‌داری در گروه ۱ بیشتر بودند (جدول ۱) که بیانگر آن است که بیماران و متخصصان پوست، به این نتیجه رسیدند که لیزر درمانی روش مؤثرتری در ظاهر استریا داشته است.

جدول ۲ نشان می‌دهد که سطح ضایعه‌ی استریا به طور معنی‌داری در گروه ۱ که تحت لیزر درمانی قرار گرفتند، کاهش پیدا کرد ( $P = ۰/۰۰۱$ )؛ بنابراین، لیزر در کاهش سطح استریا مؤثرتر بوده است.

سطح استریا به طور معنی‌داری در گروه ۲ که تحت درمان موضعی قرار گرفتند، کاهش پیدا کرد (آزمون Paired-t,  $P < ۰/۰۰۱$ ) که حکایت از تأثیر درمان موضعی در کاهش سطح استریا دارد.

شکل ۱ نشان دهنده‌ی بهبود معنی‌دار استریا بعد از لیزر درمانی در مقایسه با درمان موضعی با ۱۰ درصد گلیکولیک اسید و ۰/۰۵ درصد کرم ترتینوئین است (شکل ۲).

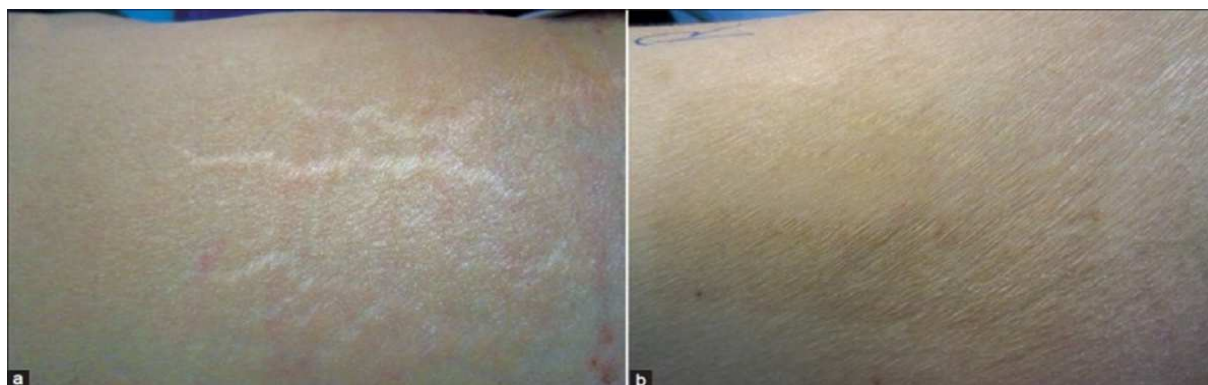تنها یک فرد شرکت کننده‌ی مبتلا به هیپریگمانتاسیون پس از التهاب در طول پیگیری دو ماهه بود که با کرم هیدروکینون تحت درمان قرار گرفت.

جدول ۱. متوسط سطح ضایعه‌ی استریا قبل از روش‌های درمانی در هر دو گروه


مقدار P	گروه ۲ (درمان موضعی)	گروه ۱ (لیزر درمانی)	تعداد
	۴۶	۴۶	سطح استریا
۰/۸۲۰	۱۸۶/۵۰ ± ۸۱/۵۰	۱۹۰/۳۰ ± ۸۳/۰۰	سطح استریا قبل از درمان
< ۰/۰۰۱	۱۷۸/۶۰ ± ۷۹/۴۰	۱۵۳/۲۰ ± ۳۷/۶۰	تفاوت سطح ضایعه
< ۰/۰۰۱	-۷/۹۰ ± ۹/۰۰	-۳۷/۱۰ ± ۱۵/۶۰	مقیاس آنالوگ بصری
< ۰/۰۰۱	۳/۰۵ ± ۰/۷۴	۰/۶۳ ± ۰/۶۶	مقیاس بررسی متخصص پوست
< ۰/۰۰۱	۰/۲۷ ± ۷/۷۰	۵/۲۰ ± ۴/۹۰	

جدول ۲. متوسط سطح ضایعه‌ی استریا قبل و بعد از درمان در هر گروه

مقدار P	گروه ۲ (درمان موضعی)	گروه ۱ (لیزر درمانی)	تعداد
	۱۷۸/۶۰ ± ۷۹/۴۰	۱۵۳/۲۰ ± ۳۷/۶۰	سطح استریا قبل از درمان
	۱۷۸/۶۰ ± ۷۹/۴۰	۱۵۳/۲۰ ± ۷۳/۶۰	سطح استریا بعد از درمان
< ۰/۰۰۱		< ۰/۰۰۱	



شکل ۱. استریا دیستنسا در پهلوی راست در یک بیمار. نشان دهنده‌ی بهبودی معنی‌دار در ۱۲ هفته بعد از درمان. الف: در آغاز درمان، ب: پس از ۵ جلسه فوتوترمولیز فراکشنال



شکل ۲. استریادیستنسا در پهلوی چپ همان بیمار. نشان دهنده‌ی بهبودی نسبی در ۱۲ هفته بعد از درمان. الف: در آغاز درمان، ب: بعد از ۳ ماه درمان با گلیکولیک اسید ۱۰ درصد + کرم ترتینوئین ۰/۰۵ درصد

## بحث

در میان روش‌های مختلف برای درمان استریا دیستنسا، لیزر فوتوترمولیز فراکشنال یک روش نوین محسوب می‌شود (۱۸، ۱۳-۱۲، ۳).

لیزر فراکشنال به وسیله‌ی انجمن دارو و غذای آمریکا برای درمان اسکارهای جوش و آکنه در سال ۲۰۰۶ مورد تأیید قرار گرفته است. در این سیستم، قسمتی از پوست مناطق را به صورت ستون‌های حرارتی برداشت می‌کنند تا دوباره ستون‌ها بازسازی گردد (۲۴، ۳).

مطالعات متفاوتی تأثیر لیزر فوتوترمولیز فراکشنال را در درمان انواع اسکارهای پوستی گزارش کرده‌اند (۲۵، ۱۱، ۳).

با در نظر گرفتن مشخصات بافتی مشابه در استریا و اسکارها و درمان موفق اسکارها از طریق لیزر فوتوترمولیز فراکشنال، به تازگی محققان توجه ویژه‌ای را معطوف به استفاده از لیزر فوتوترمولیز فراکشنال برای بهبود و درمان استریا به ویژه ترک‌های سفید کرده‌اند (۱۱، ۳).

نتایج چندین مطالعه راجع به درمان استریا با لیزر فوتوترمولیز فراکشنال به چاپ رسیده است (۳).

مطالعه‌ی حاضر نشان داد که کاهش سطح ضایعه‌ی استریا به طور معنی‌داری بیشتر از قبل از لیزر درمانی با لیزر فراکشنال CO<sub>2</sub> در مقایسه با درمان موضعی با ۱۰ درصد گلیکولیک اسید و ۰/۰۵ درصد کرم ترتینوئین است (P = ۰/۰۰۱). این نتایج همچنین نشان دادند که اگر چه درمان موضعی در گروه دوم تأثیر معنی‌داری در بهبود استریا دارد؛ اما گروه اول که تحت لیزر درمانی قرار گرفتند، بهبود معنی‌دار بیشتری داشتند.

مطالعه‌ی Elsaie و همکاران نتایج موفقیت‌آمیزی در درمان استریا آلبا با لیزر Fraxel SL ۱۵۵۰ نانومتر نشان داده است (۳).

یک مطالعه در کره، گزارش کرد که لیزر فوتوترمولیز فراکشنال هم از لحاظ بافتی و هم از لحاظ بصری تأثیر معنی‌داری در درمان استریا گراویداروم بدون هیچ عارضه‌ای داشته است (۱۲).

مطالعه‌ی حاضر نشان داد که لیزر فوتوترمولیز فراکشنال تأثیر معنی‌دار بصری در درمان استریا آلبا دارد که با نتایج مطالعه‌ی کره (۱۲) همخوان بود. در هر دو مطالعه، افراد شرکت کننده زنان بودند. هیچ عارضه‌ی جانبی در مطالعه‌ی حاضر مشاهده نشد و انواع مختلف استریا دیستنسا شامل استریا گراویداروم درمان شدند.

مطالعه‌ی Lee و همکاران (۱۸) نشان داد که لیزر فراکشنال CO<sub>2</sub> (۱۰۶۰۰ نانومتر) تأثیر مثبتی بر مراحل آخر استریا دیستنسا دارد که با نتایج مطالعه‌ی حاضر همخوان می‌باشد. در هر دو مطالعه، لیزر فوتوترمولیز فراکشنال (CO<sub>2</sub>) به کار رفته بود و تمامی شرکت کنندگان زن بودند. در مطالعه‌ی Lee و همکاران (۱۸)، نوع پوست فیتزپاتریک تیپ ۴ بود و تنها یک جلسه‌ی لیزر انجام پذیرفت، اما در این مطالعه، تیپ پوستی ۳ و ۴ بود و ۵ جلسه‌ی لیزر درمانی صورت گرفت (۱۸).

مطالعه‌ی Kim و همکاران نشان داد که لیزر FP erbium-doped ۱۵۵۰-nm بهبوده‌های میکروسکوپی و بافتی قابل توجهی در استریا آلبا داشته است (۱۳). نتایج مطالعه‌ی Kim و همکاران (۱۳) مشابه یافته‌های تحقیق حاضر است. در هر دو مطالعه، ۶ فرد شرکت کننده در مطالعه وارد شدند و

فراکشنال (۱۵۴۰) fractional non-ablative erbium: Glass را در درمان استریا آلبا و روبرا (قرمز) نشان دادند که یافته‌های آن نزدیک نتایج این مطالعه است؛ اما سیستم‌های لیزری و تعداد نفرات شرکت کننده متفاوت بود و طول مدت هر دو مطالعه یکسان بود.

محدودیت این مطالعه عدم بررسی بافت‌شناسی بود.

مطالعه‌ی حاضر به این نتیجه رسید که روش فوتوترمولیز فراکشنال از طریق لیزر فراکشنال CO<sub>2</sub> راهی بی‌خطر و مؤثر برای درمان استریا آلبا در بیمارانی با تیپ پوستی ۳ و ۴ می‌باشد. انجام مطالعات بیشتری در این خصوص در درمان انواع استریا دیستنسا پیشنهاد می‌گردد.

تنها هیپرپیگماتاسیون خفیف در برخی از آنان ایجاد کرد. با این حال، سیستم‌های لیزری در این دو مطالعه متفاوت بودند و استریاها از لحاظ بافتی در مطالعه‌ی حاضر بررسی نشدند.

Stotland و همکاران تأثیر مثبت لیزر ۱۵۵۰-nm erbium-doped fiber را در درمان هر دو نوع استریا آلبا (سفید) و استریای روبرا (قرمز) نشان دادند (۱۴).

مطالعه‌ی Bak و همکاران نشان داد که روش فوتوترمولیز فراکشنال به طور معنی‌داری استریا آلبا بهبود بخشد که شبیه یافته‌های مطالعه‌ی حاضر بود (۱۵).

مطالعه‌ی اخیر de Angelis و همکاران (۱۶) بی‌خطر بودن و تأثیر لیزر گلاس اربیوم غیر لایه‌بردار

## References

- McDaniel DH. Laser therapy of stretch marks. *Dermatol Clin* 2002; 20(1): 67-76, viii.
- Cho S, Park ES, Lee DH, Li K, Chung JH. Clinical features and risk factors for striae distensae in Korean adolescents. *J Eur Acad Dermatol Venereol* 2006; 20(9): 1108-13.
- Elsaie ML, Baumann LS, Elsaiee LT. Striae distensae (stretch marks) and different modalities of therapy: an update. *Dermatol Surg* 2009; 35(4): 563-73.
- Burrows NP, Lovell CR. Disorders of connective tissue. In: Burns T, Breathnach S, Cox N, Griffiths C, editors. *Rook's textbook of dermatology*. 8<sup>th</sup> ed. London, UK: Wiley-Blackwell; 2010. p. 455.
- Hermanns JF, Pierard GE. High-resolution epiluminescence colorimetry of striae distensae. *J Eur Acad Dermatol Venereol* 2006; 20(3): 282-7.
- Atwal GS, Manku LK, Griffiths CE, Polson DW. Striae gravidarum in primiparae. *Br J Dermatol* 2006; 155(5): 965-9.
- Taavoni S, Soltanipour F, Haghani H, Ansarian H, Kheirkhah M. Effects of olive oil on striae gravidarum in the second trimester of pregnancy. *Complement Ther Clin Pract* 2011; 17(3): 167-9.
- Alster TS, Tanzi EL, Lazarus M. The use of fractional laser photothermolysis for the treatment of atrophic scars. *Dermatol Surg* 2007; 33(3): 295-9.
- Hasegawa T, Matsukura T, Mizuno Y, Suga Y, Ogawa H, Ikeda S. Clinical trial of a laser device called fractional photothermolysis system for acne scars. *J Dermatol* 2006; 33(9): 623-7.
- Behroozan DS, Goldberg LH, Dai T, Geronemus RG, Friedman PM. Fractional photothermolysis for the treatment of surgical scars: a case report. *J Cosmet Laser Ther* 2006; 8(1): 35-8.
- Shin JU, Roh MR, Rah DK, Ae NK, Suh H, Chung KY. The effect of succinylated atelocollagen and ablative fractional resurfacing laser on striae distensae. *J Dermatolog Treat* 2011; 22(2): 113-21.
- Yang YJ, Lee GY. Treatment of Striae Distensae with Nonablative Fractional Laser versus Ablative CO<sub>2</sub> Fractional Laser: A Randomized Controlled Trial. *Ann Dermatol* 2011; 23(4): 481-9.
- Kim BJ, Lee DH, Kim MN, Song KY, Cho WI,



- Lee CK, et al. Fractional photothermolysis for the treatment of striae distensae in Asian skin. *Am J Clin Dermatol* 2008; 9(1): 33-7.
14. Stotland M, Chapas AM, Brightman L, Sukal S, Hale E, Karen J, et al. The safety and efficacy of fractional photothermolysis for the correction of striae distensae. *J Drugs Dermatol* 2008; 7(9): 857-61.
15. Bak H, Kim BJ, Lee WJ, Bang JS, Lee SY, Choi JH, et al. Treatment of striae distensae with fractional photothermolysis. *Dermatol Surg* 2009; 35(8): 1215-20.
16. de Angelis F, Kolesnikova L, Renato F, Liguori G. Fractional nonablative 1540-nm laser treatment of striae distensae in Fitzpatrick skin types II to IV: clinical and histological results. *Aesthet Surg J* 2011; 31(4): 411-9.
17. Alexiades-Armenaka M, Sarnoff D, Gotkin R, Sadick N. Multi-center clinical study and review of fractional ablative CO<sub>2</sub> laser resurfacing for the treatment of rhytides, photoaging, scars and striae. *J Drugs Dermatol* 2011; 10(4): 352-62.
18. Lee SE, Kim JH, Lee SJ, Lee JE, Kang JM, Kim YK, et al. Treatment of striae distensae using an ablative 10,600-nm carbon dioxide fractional laser: a retrospective review of 27 participants. *Dermatol Surg* 2010; 36(11): 1683-90.
19. Ash K, Lord J, Zukowski M, McDaniel DH. Comparison of topical therapy for striae alba (20% glycolic acid/0.05% tretinoin versus 20% glycolic acid/10% L-ascorbic acid). *Dermatol Surg* 1998; 24(8): 849-56.
20. Mazzeo V, Farace F, Ena P, Fenu G, Mulas P, Piu L, et al. A superficial texture analysis of 70% glycolic acid topical therapy and striae distensae. *Plast Reconstr Surg* 2012; 129(3): 589e-90e.
21. Walia S, Alster TS. Prolonged clinical and histologic effects from CO<sub>2</sub> laser resurfacing of atrophic acne scars. *Dermatol Surg* 1999; 25(12): 926-30.
22. Schick U, Elhabony R. Prospective comparative study of lumbar sequestrectomy and microdiscectomy. *Minim Invasive Neurosurg* 2009; 52(4): 180-5.
23. Gould D, Kelly D, Goldstone L, Gammon J. Examining the validity of pressure ulcer risk assessment scales: developing and using illustrated patient simulations to collect the data. *J Clin Nurs* 2001; 10(5): 697-706.
24. Alexiades-Armenakas MR, Dover JS, Kenneth AA. Laser therapy. In: Bologna JL, Jorizzo JL, Rapini RP, editors. *Dermatology*. 2<sup>nd</sup> ed. Philadelphia, Mosby: Mosby Elsevier; 2008. p. 2113.
25. Glaich AS, Goldberg LH, Friedman RH, Friedman PM. Fractional photothermolysis for the treatment of postinflammatory erythema resulting from acne vulgaris. *Dermatol Surg* 2007; 33(7): 842-6.

## Fractional CO<sub>2</sub> Laser as an Effective Modality in Treatment of Striae Alba in Skin Types III and IV

Farahnaz Fatemi-Naeini MD<sup>1</sup>, Mehrnaz Soghrati MD<sup>2</sup>, Mohammad Ali Nilforuoshzadeh MD<sup>3</sup>

### Original Article

#### Abstract

**Background:** Rapid stretching of the skin over the weak connective tissue leads to development of striae distensae. Recently, researchers have shown special interest towards use of fractional photothermolysis in treatment of striae and several studies have shown its usefulness. We aimed to assess the efficacy of Fractional CO<sub>2</sub> laser in treatment of striae alba.

**Methods:** A randomized clinical trial was carried out in 6 women with striae alba. Ninety two striae were randomly divided into two groups. Five sessions of laser resurfacing were performed in group 1, every 2-4 weeks. Group 2 was treated with 10% glycolic acid and 0.05% tretinoin cream nightly. Photographs were taken from the striae before and two weeks after the end of the treatment. Mean surface area of striae compared between two groups. Patients' views regarding the degree of improvement were assessed via visual analogue scale (VAS).

**Findings:** Mean difference of striae surface area was significantly more after treatment in group 1 ( $-37.1 \pm 15.6 \text{ cm}^2$ ) in comparison with group 2 ( $-7.9 \pm 9.0 \text{ cm}^2$ ) ( $P < 0.001$ ). Mean VAS was significantly higher in group 1 ( $3.05 \pm 0.74$ ) compared to group 2 ( $0.63 \pm 0.66$ ) ( $P < 0.001$ ).

**Conclusion:** Fractional photothermolysis via Fractional CO<sub>2</sub> laser seems to be an effective method for treatment of striae alba.

**Keywords:** Fractional photothermolysis, Fractional CO<sub>2</sub> laser, Striae alba, Striae distensae

**Citation:** Fatemi-Naeini F, Soghrati M, Nilforuoshzadeh MA. **Fractional CO<sub>2</sub> Laser as an Effective Modality in Treatment of Striae Alba in Skin Types III and IV.** J Isfahan Med Sch 2014; 31(269): 2285-94

1- Associate Professor, Skin Disease and Leishmaniasis Research Center AND Department of Dermatology, School of Medicine, Isfahan University of Medical Sciences, Isfahan, Iran

2- Skin Diseases and Leishmaniasis Research Center, Isfahan University of Medical Sciences, Isfahan, Iran

3- Associate Professor, Skin and Stem Cell Research Center, Tehran University of Medical Sciences, Tehran, Iran

**Corresponding Author:** Mehrnaz Soghrati MD, Email: mehrnaz.soghrati@gmail.com