

## تأثیر لیزر فتوکواگولاسیون رتین به روش‌های Pattern Scan و تک نقطه‌ای در تغییرات ایسکمی رتین و نئوواسکولاریزاسیون آن در بیماران مبتلا به رتینوپاتی دیابتی؛ یک کارآزمایی بالینی

دکتر فرزانه کیان ارثی<sup>۱</sup>، دکتر علیرضا جمشیدی مدد<sup>۲</sup>، دکتر علیرضا دهقانی<sup>۱</sup>، دکتر خدایار گلابچی<sup>۱</sup>،  
دکتر حشمت اله قنبری<sup>۱</sup>، دکتر محمدرضا اخلاقی<sup>۱</sup>

### مقاله پژوهشی

### چکیده

**مقدمه:** درمان استاندارد رتینوپاتی دیابتی پرولیفراتیو، لیزر فتوکواگولاسیون رتین می‌باشد این درمان به صورت تک نقطه‌ای و Pattern scan انجام می‌شود. هدف از این مطالعه، ارزیابی تغییرات ایسکمی رتین و پسرقت نئوواسکولاریزاسیون رتین با استفاده از روش Pattern scan در مقایسه با تک نقطه‌ای در بیماران مبتلا به رتینوپاتی دیابتی پرولیفراتیو بود.

**روش‌ها:** این مطالعه، یک کارآزمایی بالینی آینده‌نگر بود که در ۱۴۶ چشم از ۷۳ بیمار مبتلا به رتینوپاتی دیابتی پرولیفراتیو انجام شد. یک چشم بیماران به صورت تصادفی با لیزر Pattern scan و چشم دیگر، با لیزر تک نقطه‌ای تحت درمان قرار گرفت. بعد از مدت ۶ ماه، میزان پسرقت نئوواسکولاریزاسیون رتین در ناحیه‌ی دیسک عصب اپتیک و رتین و نیز تغییرات ایسکمی رتین بر اساس میزان ناحیه‌ی خون‌رسانی نشده که در فلورسئین آنژیوگرافی مشخص گردید، مورد مقایسه قرار گرفت.

**یافته‌ها:** تفاوت معنی‌داری در میزان پسرقت نئوواسکولاریزاسیون رتین در ناحیه‌ی دیسک و رتین خارج از Pole خلفی بر اساس میزان لیک در آنژیوگرافی در دو روش لیزر شامل تک نقطه‌ای ( $P = ۰/۳۱$ ) و Pattern scan ( $P = ۰/۲۶$ ) وجود نداشت. پیشرفت ایسکمی در ۹ چشم درمان شده با روش Pattern scan مشاهده شد، در حالی که این میزان پیشرفت در گروه دیگر تنها ۲ مورد بود ( $P = ۰/۰۲$ ).

**نتیجه‌گیری:** نواحی پیشرفت ایسکمی رتین در گروه درمان شده با لیزر Pattern scan در مقایسه با لیزر تک نقطه‌ای بالاتر بود. این یافته نشان داد که مطالعات بیشتری لازم است تا روشی بهتر از Pattern scan پیدا شود که اثرات مشابه پسرقت ایسکمی رتین در روش تک نقطه‌ای داشته باشد.

**واژگان کلیدی:** لیزر فتوکواگولاسیون تک نقطه‌ای، لیزر Pattern scan، لیزر فتوکواگولاسیون Panretinal

**ارجاع:** کیان ارثی فرزانه، جمشیدی مدد علیرضا، دهقانی علیرضا، گلابچی خدایار، قنبری حشمت اله، اخلاقی محمدرضا. تأثیر لیزر فتوکواگولاسیون رتین به روش‌های Pattern Scan و تک نقطه‌ای در تغییرات ایسکمی رتین و نئوواسکولاریزاسیون آن در بیماران مبتلا به رتینوپاتی دیابتی؛ یک کارآزمایی بالینی. مجله دانشکده پزشکی اصفهان ۱۳۹۴؛ ۳۳ (۳۶۵): ۲۲۸۸-۲۲۹۵.

و غیر تهاجمی برای درمان رتینوپاتی دیابتی غیر پرولیفراتیو خیلی شدید (Very severe Nonproliferative diabetic retinopathy) یا Very severe NPDR) و رتینوپاتی دیابتی پرولیفراتیو (Proliferative diabetic retinopathy یا PDR) می‌باشد (۳). هدف از لیزر فتوکواگولاسیون، کاهش کمبود اکسیژن رتین با استفاده از کاهش نیاز به اکسیژن و همچنین، افزایش انتشار اکسیژن از کروئید با استفاده از اسکار لیزر است (۴-۵).  
در فتوکواگولاسیون Panretinal (Panretinal photocoagulation)

### مقدمه

رتینوپاتی دیابتی، شایع‌ترین علت اختلال دید و نابینایی در جمعیت فعال جامعه می‌باشد (۱). رتینوپاتی دیابتی، یک بیماری عروقی مزمن و پیشرونده‌ی رتین است که به ایسکمی رتین و در نتیجه، ایجاد نئوواسکولاریزاسیون و عوارض ناشی از آن منجر می‌شود (۲). بر اساس چندین مطالعه‌ی بزرگی که در رابطه با رتینوپاتی دیابتی انجام شده است (مانند Early treatment diabetic retinopathy study یا ETDRS)، استفاده از لیزر فتوکواگولاسیون روشی با عارضه‌ی کم

۱- دانشیار، گروه چشم‌پزشکی، بیمارستان فیض، دانشگاه علوم پزشکی اصفهان، اصفهان، ایران

۲- دستیار، گروه چشم‌پزشکی، بیمارستان فیض، دانشگاه علوم پزشکی اصفهان، اصفهان، ایران

نویسنده‌ی مسؤو: دکتر خدایار گلابچی

Email: kh\_golabchi@edc.mui.ac.ir

یوئیت، رتینیت پیگمنتوزا، میوپی پاتولوژیک و عصب اپتیک غیر طبیعی بودند.

در این مطالعه، چشم‌هایی که دارای ادم ماکولای دیابتی بودند، قبل از انجام PRP، با لیزر فوکال یا Grid تحت درمان قرار گرفتند (مشخصات دستگاه: Viridis twin, quantel medical Inc, Cournon-d'Auvergne, France). اندازه‌ی نقطه‌ی لیزر ۵۰-۱۰۰ میکرون با فاصله‌ی یک نقطه بین آن‌ها و نیز زمان لیزر ۰/۱ ثانیه بود. حدت بینایی اصلاح شده در همه‌ی بیماران با Snellen chart بررسی شد. معاینه با دستگاه Slate lamp از سگمان قدامی و نیز اندازه‌گیری فشار چشم (IOP یا Goldmann tonometry) با استفاده از Intraocular pressure انجام شد. سگمان خلفی با افتالموسکوپی غیر مستقیم با استفاده از لنز ۲۰ یا با Slate lamp با استفاده از لنز ۷۸ تحت معاینه قرار گرفت. فوندوس فتوگراف پایه، Optical coherence tomography (OCT) و فلورسین آنژیوگرافی پایه برای هر چشم با دستگاه TOPCON تهیه شد (مشخصات دستگاه: Topcon optical company, Japan, Tokyo).

در این مطالعه، یکی از چشم‌ها به صورت تصادفی تحت درمان با لیزر تک نقطه‌ای (مشخصات دستگاه: Viridis twin, quantel medical Inc, Cournon-d' Auvergne, France) و چشم دیگر بیمار تحت درمان با لیزر Pattern scan (مشخصات دستگاه: Valon, Duallaser Inc, Helsinki, Finland) قرار گرفت. در تمام جلسات، لیزر با روش یکسان در هر چشم انجام شد. قبل از انجام لیزر، یک قطره تتراکائین ۰/۵ درصد در هر چشم چکانده شد تا بی‌حسی موضعی ایجاد شود. تنظیماتی که در لیزر تک نقطه‌ای استفاده شد، شامل تعداد نقاط لیزر ۲۰۰۰-۱۵۰۰ عدد با اندازه‌ی هر نقطه ۴۰۰-۳۰۰ میکرون و فاصله‌ی یک نقطه بین لیزرها و زمان لیزر ۱۰۰ میلی‌ثانیه بود.

برای لیزر Pattern scan از نوع ۱۶ نقطه‌ای (۴ × ۴) استفاده شد که تعداد نقاط لیزر، ۳۰۰۰-۲۵۰۰ عدد با اندازه‌ی ۴۰۰-۳۰۰ میکرون و زمان لیزر ۲۰ میلی‌ثانیه بود. این دو روش در ۳ جلسه در هر چشم با روش یکسان انجام شد. در جلسه اول، لیزر در قسمت تحتانی رتین، ۲ هفته بعد در سمت نازال رتین و ۲ هفته بعد، لیزر در قسمت فوقانی و تمپورال رتین انجام شد. قدرت (Power) دستگاه لیزر در حدی تعیین شد که سفید شدگی رتین ناشی از لیزر مشاهده شود. برای مشخص کردن درک درد توسط بیماران در این دو روش لیزر، از VAS (Visual analog scale) استفاده گردید که یک روش غیر عینی است و به ۴ شماره‌ی ۰ (بدون درد)، ۱ (درک درد خفیف)، ۲ (درک درد شدید) و ۳ (درد غیرقابل تحمل) تقسیم می‌شود. بیماران

یا PRP) کل رتین به جز مرکز ماکولا و ۵۰۰ میکرون اطراف دیسک تحت درمان با لیزر قرار می‌گیرد. چندین سیستم مختلف لیزر برای ایجاد نقاط لیزری وجود دارد. در روش مرسوم (قدیمی) با فشردن هر پدال از دستگاه، یک نقطه‌ی لیزر بر روی رتین ایجاد می‌شود. این روش، نیاز به چندین جلسه درمان دارد تا کل رتین تحت لیزر قرار گیرد (۳). این نوع از لیزر، نیاز به زمان بیشتری برای انجام دارد و نیز درد و ناراحتی بیمار در طی انجام لیزر بیشتر است که علت آن، آسیب بیشتر به رتین خارجی و ناحیه‌ی کروئید که غنی از اعصاب حسی است، می‌باشد (۷-۶).

روش جدیدتر از لیزر فتوکواگولاسیون، سیستم Pattern scan است که با فشردن هر پدال از دستگاه ۵۶ نقطه از لیزر به رتین می‌رسد. در این روش، مدت زمان لیزر کوتاه‌تر (۳۰-۲۰ میلی‌ثانیه) است که باعث می‌شود آسیب حرارتی به بافت رتین کمتر شود و در نتیجه، بیمار احساس درد کمتری داشته باشد (۹-۷). هدف از این مطالعه، مقایسه‌ی لیزر فتوکواگولاسیون تک نقطه‌ای و Pattern scan از جهت پسرقت نئوواسکولاریزاسیون رتین، ایسکمی رتین و همچنین عوارض ناشی از PRP بود.

## روش‌ها

این مطالعه یک کارآزمایی بالینی آینده‌نگر بود. در این مطالعه، ۱۶۴ چشم از ۸۲ بیمار مبتلا به دیابت، که به علت رتینوپاتی دیابتی در سال‌های ۹۳-۱۳۹۱ به بیمارستان فیض اصفهان مراجعه کرده بودند، تحت بررسی قرار گرفت.

تشخیص ابتلا به دیابت در بیماران به صورت کلینیک و آزمایشگاهی توسط متخصص داخلی انجام شده بود. همه‌ی بیماران در مرحله‌ی PDR بودند. PDR با نئوواسکولاریزاسیون دیسک عصب اپتیک و رتین مشخص می‌شد (۳). معیارهای ورود به مطالعه، شامل بیمارانی بود دیابت نوع ۲ داشتند و در گذشته، تحت درمان با لیزر فتوکواگولاسیون یا تزریق کورتون به داخل ویتره و Anti-vascular endothelial growth factor (Anti-VEGF) قرار نگرفته بودند و نیز دید اصلاح شده‌ی آن‌ها بیشتر از ۰/۱ بود. طرح این مطالعه، در دانشگاه علوم پزشکی اصفهان با کد پژوهشی ۳۹۳۸۹۸ مورد تأیید قرار گرفت.

معیارهای خروج بیماران از مطالعه شامل بروز هر گونه خونریزی ویتره یا جدا شدگی کششی رتین در ۲ ماه اول شروع مطالعه، عدم امکان انجام لیزر با بروز هر گونه کدورت مسیر بینایی مانند کدورت قرنیه، کاتاراکت یا خونریزی ویتره، وجود بیماری‌های سیستمیک به جز دیابت که باعث تغییرات غیر طبیعی عروق رتین شده باشد (مانند فشار خون بالا و واسکولیت)، بیماری‌های چشمی مانند گلوکوم،

همه‌ی بیماران در هر دو چشم در مرحله‌ی PDR بودند. میانگین طول مدت بیماری دیابت در بیماران،  $10/20 \pm 3/32$  سال بود. میانگین حدت بینایی در چشم‌هایی که به روش لیزر تک نقطه‌ای درمان شدند،  $0/76 \pm 0/14$  LogMAR و در چشم‌هایی که با لیزر Pattern scan درمان شدند،  $0/77 \pm 0/13$  LogMAR بود ( $P = 0/86$ ، آزمون Paired t). تفاوت معنی‌داری بین دو گروه از نظر حدت بینایی بعد از ۶ ماه وجود نداشت؛ به طوری که میانگین حدت بینایی در گروه لیزر تک نقطه‌ای،  $0/77 \pm 0/16$  و در گروه لیزر Pattern scan  $0/78 \pm 0/14$  LogMAR به دست آمد ( $P = 0/75$ ، آزمون ANOVA).

#### درد

درک درد توسط بیماران بر اساس VAS انجام شد. بیمارانی که به روش لیزر تک نقطه‌ای درمان شده بودند، به طور مشخصی احساس درد بیشتری از بیماران گروه دیگر داشتند؛ به گونه‌ای که ۲ بیمار در این گروه، دردی را تجربه کرده بودند، که در گذشته نظیر آن را نداشتند، در حالی که در گروه دیگر این نوع درد وجود نداشت ( $P = 0/04$ ، آزمون Wilcoxon) (جدول ۱).

جدول ۱. فراوانی درک درد در طی انجام لیزر فتوکواگولاسیون در میان

بیماران درمان شده با روش‌های تک نقطه‌ای

(Single spot-panretinal photocoagulation یا SS-PRP) و

Pattern scan (Pattern scan-panretinal photocoagulation یا PS-PRP)

یا PS-PRP photocoagulation

مقیاس VAS	گروه درمان شده با SS-PRP	گروه درمان شده با PS-PRP
بدون درد	۱۵	۱۹
درد خفیف	۴۶	۴۷
درد شدید	۱۰	۷
درد غیر قابل تحمل	۲	۰

SS-PRP: Single spot-panretinal photocoagulation; PS-PRP: Pattern scan- Panretinal photocoagulation; VAS: Visual analog scale

#### پسرفت نئوواسکولاریزاسیون و ایسکمی

پسرفت NVD (نئوواسکولاریزاسیون سر عصب اپتیک) در ۳۶ چشم در هر دو گروه دیده شد، در حالی که پسرفت NVE (نئوواسکولاریزاسیون رتین) در ۵۶ چشم در گروه لیزر تک نقطه‌ای و ۴۶ چشم در گروه لیزر Pattern scan بر اساس معاینه‌ی کلینیک و فلورسنتین آنژیوگرافی مشاهده شد. در این مطالعه، تفاوت معنی‌داری بین پسرفت NVE و NVD در دو گروه مشاهده نشد ( $P = 0/26$ ) در گروه لیزر تک نقطه‌ای و  $P = 0/31$  در گروه لیزر Pattern scan.

در جلسه اول لیزر از جهت میزان درد در هر کدام از چشم‌ها، مورد سؤال قرار گرفتند و به صورت پیش‌گفته، تقسیم‌بندی شدند. بعد از کامل شدن لیزر در ۳ جلسه، در طی ماه ۲ و ۶ بعد آن، یک چشم‌پزشک، معاینه‌ی کامل چشم از جهت میزان نئوواسکولاریزاسیون و خونریزی ویتره و جداشدگی تراکشنال رتین، خونریزی پره‌رتینال و عوارض ناشی از درمان با لیزر را مورد بررسی قرار داد. در پایان ماه ۶، فلورسنتین آنژیوگرافی برای همه‌ی بیماران انجام شد.

میزان نئوواسکولاریزاسیون رتین (NVD) یا Neovascularization of the disc و NVE یا Neovascularization elsewhere (Neovascularization elsewhere) با فلورسنتین آنژیوگرافی دقیق‌ی ۲ بعد از تزریق فلورسنتین مشخص شد و اندازه‌ی این نواحی، بر اساس قطر دیسک محاسبه گردید و به صورت پیشرفت، عدم تغییر، پسرفت خفیف (کمتر از ۵۰ درصد پسرفت در اندازه‌ی نئوواسکولاریزاسیون در مقایسه با فلورسنتین آنژیوگرافی پایه) و پسرفت مشخص (پسرفت کامل یا بیشتر از ۵۰ درصد اندازه‌ی نئوواسکولاریزاسیون در مقایسه با فلورسنتین آنژیوگرافی پایه) تقسیم‌بندی شد. نواحی ایسکمی رتین بر اساس حضور، عدم خون‌رسانی مویرگی در فلورسنتین آنژیوگرافی در دقیقه‌ی ۱ بعد از تزریق فلورسنتین مشخص شد و اندازه‌ی این نواحی، بر اساس قطر دیسک محاسبه گردید و به دو نوع نواحی بدون تغییر ایسکمی و نواحی با پیشرفت ایسکمی تقسیم شد. در طی مطالعه، در صورت کاهش دید بیماران بدون خونریزی ویتره، OCT جهت بررسی ادم ماکولا انجام شد.

داده‌ها در نرم‌افزار SPSS نسخه‌ی ۱۹ (version 19, SPSS Inc., Chicago, IL) ثبت شد.  $P < 0/05$  به عنوان سطح معنی‌داری در نظر گرفته شد. همچنین، برای واکاوی داده‌ها، از آزمون‌های Paired t، Wilcoxon، McNemar و ANOVA استفاده شد. به منظور تجزیه و تحلیل آماری، دید اصلاح شده‌ی بیماران به LogMAR (Log minimum angle of resolution) تبدیل شد.

#### یافته‌ها

#### مشخصات بیماران

این مطالعه بر روی ۱۶۴ چشم از ۸۲ بیمار انجام شد. ۹ بیمار از مطالعه خارج شدند که یک بیمار به علت جداشدگی کششی رتین در ماه اول پی‌گیری و ۲ بیمار به علت خونریزی ویتره در ماه اول پی‌گیری (یک چشم به روش لیزر Pattern scan و یک چشم به روش لیزر تک نقطه‌ای) و ۶ بیمار به علت عدم پی‌گیری بود. در پایان مطالعه، ۱۴۶ چشم از ۷۳ بیمار (۴۰ زن و ۳۳ مرد) تحت درمان با PRP قرار گرفتند. میانگین سنی بیماران  $56/31 \pm 7/33$  سال بود.

جدول ۲. فراوانی پسرقت یا پیشرفت نئوواسکولاریزاسیون سر عصب (Neovascularization of the disc) و نئوواسکولاریزاسیون رتین (Neovascularization elsewhere) در چشم‌های درمان شده با روش‌های تک نقطه‌ای (Single spot-panretinal photocoagulation) و Pattern scan (Pattern scan-panretinal photocoagulation) بر اساس یافته‌های کلینیک و فلورسنتین آنژیوگرافی

PS-PRP		SS-PRP		
NVE	NVD	NVE	NVD	
۶	۶	۵	۴	پیشرفت
۱۵	۱۴	۱۳	۱۳	بدون تغییر
۲۴	۲۳	۲۷	۲۱	پسرقت خفیف
۲۲	۱۳	۲۴	۱۵	پسرقت علامت‌دار
۶	۱۷	۴	۲۰	چشم‌های فاقد NVE یا NVD هم‌زمان

SS-PRP: Single spot-panretinal photocoagulation; PS-PRP: Pattern scan- Panretinal photocoagulation; NVE: Neovascularization elsewhere; NVD: Neovascularization of the disc

نوع روش PRP در پسرقت نئوواسکولاریزاسیون و همچنین، تغییرات ایسکمی رتین در چشم‌های بیماران بررسی شد. هدف بعدی در این مطالعه، مقایسه‌ی احساس درد در طی انجام لیزر و نیز عوارض ایجاد شده پس از انجام لیزر درمانی بود. یافته‌ی اصلی این مطالعه، افزایش مشخص پیشرفت ایسکمی رتین بر اساس فلورسنتین آنژیوگرافی در روش Pattern scan نسبت به تک نقطه‌ای بود؛ در حالی که تفاوت معنی‌داری بین پسرقت نئوواسکولاریزاسیون در دو نوع روش وجود نداشت. همچنین، احساس درد در چشم‌هایی که با روش تک نقطه‌ای تحت لیزر قرار گرفته بودند، بیشتر بود؛ اما عوارض ناشی از لیزر در هر دو گروه مشابه بود. نئوواسکولاریزاسیون رتین تحت تأثیر عوامل آنژیوژنیک مانند Vascular endothelial growth factors (VEGF) می‌باشد. این عوامل، در شرایط کاهش اکسیژن افزایش می‌یابد، همچنین، کاهش VEGF باعث کاهش نئوواسکولاریزاسیون می‌شود.

لیزر باعث تخریب نواحی ایسکمی رتین می‌شود و بنا بر این، نیاز به اکسیژن و در نتیجه، تولید VEGF نیز کاهش می‌یابد. این فرایند، مکانیسم اصلی کنترل نئوواسکولاریزاسیون رتین توسط لیزر PRP است. همچنین، نواحی لیزر شده‌ی رتین باعث انتشار مستقیم اکسیژن از کرویئید به رتین داخلی می‌شود (۱۱-۱۰، ۷، ۵). روش جدید انجام PRP به صورت Pattern scan است، که در آن پارامترهای لیزر تغییراتی نظیر کوتاه شدن مدت زمان پالس لیزر داشت و در نتیجه، انرژی کمتری به هر نقطه‌ی لیزر وارد می‌شود (۹).

در بیشتر مطالعات، Pattern scan با سیستم PASCAL انجام شد، در حالی که در مطالعه‌ی حاضر، از سیستم Valon استفاده شد (Valon, Duallaser Inc, Helsinki, Finland). مطالعه‌ی حاضر نشان داد که پیشرفت ایسکمی رتین بر اساس یافته‌های فلورسنتین آنژیوگرافی در گروه درمان شده با لیزر Pattern scan بیشتر از لیزر تک نقطه‌ای است. شاید علت آن انرژی کمتری است که در روش

جدول ۳. فراوانی پیشرفت یا بدون تغییر بودن ایسکمی رتین بر اساس فلورسنتین آنژیوگرافی بین چشم‌های درمان شده با روش‌های تک نقطه‌ای (Single spot-panretinal photocoagulation) و Pattern scan (Pattern scan-panretinal photocoagulation)

نواحی با ایسکمی رتین	SS-PRP	PS-PRP
بدون تغییر	۷۱	۶۴
پیشرفت ایسکمی	۲	۹

SS-PRP: Single spot-panretinal photocoagulation; PS-PRP: Pattern scan-panretinal photocoagulation

آزمون Wilcoxon (جدول ۲). بر اساس فلورسنتین آنژیوگرافی، پیشرفت ایسکمی رتین در گروه درمان شده با لیزر Pattern scan به صورت معنی‌داری بیشتر از گروه دیگر بود ( $P = 0/02$ ). آزمون Wilcoxon (جدول ۳ و شکل ۱).

### عوارض

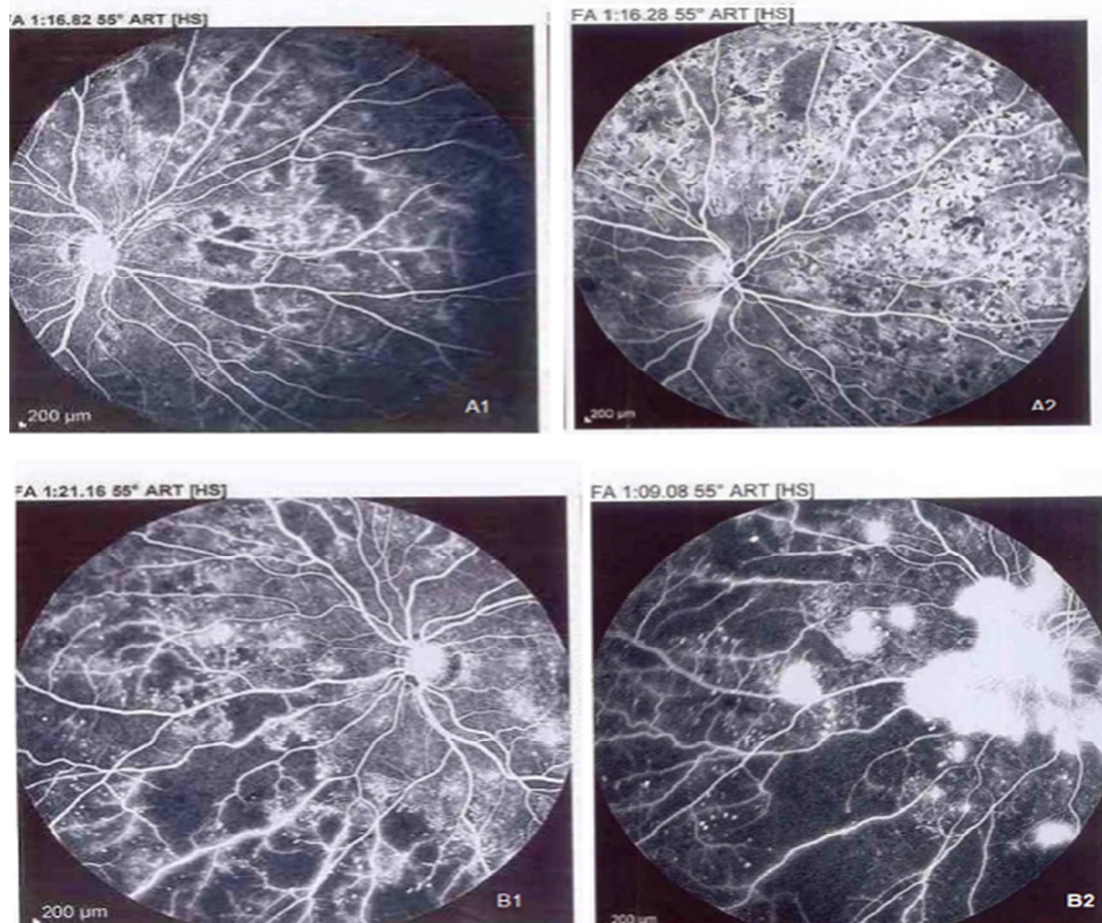
هیچ عارضه‌ی فوری بعد از انجام لیزر در هر دو روش ایجاد نشد. همچنین، تغییر معنی‌داری در فشار چشم در طی مطالعه دیده نشد. چنانچه گفته شد، طی ۲ ماه اول مطالعه، یک چشم مبتلا به جداسدگی کششی رتین و ۲ چشم دچار خونریزی و پتره در این مطالعه وجود داشت، که از مطالعه خارج شدند. همچنین، یک چشم دچار ریبوزیس عنبیه، ۱۴ چشم با خونریزی و پتره و ۸ چشم با جداسدگی کششی رتین بعد از ۲ ماه مشاهده شد. تفاوت معنی‌داری بین دو گروه درمانی از نظر عوارض ایجاد شده وجود نداشت ( $P > 0/05$ ). آزمون McNemar (جدول ۴). در طی مطالعه، عوارضی مانند خونریزی داخل رتین، جداسدگی آگزوداتیو رتین یا جداسدگی رگماتوزن رتین ایجاد نشد.

### بحث

در این مطالعه، یک چشم بیماران با روش تک نقطه‌ای و چشم دیگر با روش Pattern scan تحت درمان قرار گرفت. آن گاه، تأثیر این دو

لیزر به روش‌های تک نقطه‌ای و Pattern scan یافت نشد. بنا بر این، می‌توان مدعی شد که مطالعه‌ی حاضر، اولین مطالعه در این خصوص است. در دوره‌ی ۶ ماهه‌ی این مطالعه، تفاوت معنی‌داری در میزان پسرفت نئوواسکولاریزاسیون بین دو روش دیده نشد.

در هر نقطه‌ی لیزر به رتین می‌رسد و در نتیجه، هیپوکسی رتین کاهش کمتری پیدا می‌کند (۷). در هیچ مطالعه‌ای مقایسه‌ی تغییرات ایسکمی رتین بعد از انجام



شکل ۱. در تصاویر بالا، مناطق ایسکمی رتین نشان داده شده است که قبل و ۶ ماه پس از درمان با روش Pattern scan بدون تغییر باقی مانده است (بر اساس میزان مناطق عدم خون‌رسانی مویرگی در دقیقه‌ی ۱ آنژیوگرافی فلورسئین). در تصاویر پایین، پیشرفت نئوواسکولاریزاسیون دیسک ۶ ماه بعد از درمان لیزر فتوکواگولاسیون رتین به روش Pattern scan نشان داده شده است (آنژیوگرافی فلورسئین در دقیقه‌ی ۲ پس از تزریق ماده فلورسئین).

جدول ۴. فراوانی عوارض بین گروه درمان شده با روش‌های تک نقطه‌ای (Single spot-panretinal photocoagulation) و Pattern scan (Pattern scan-panretinal photocoagulation) بعد از دو ماه از شروع مطالعه (آزمون McNemar)

مقدار P	PS-PRP	SS-PRP	
> ۰/۹۹	۱	۱	خونریزی و پتره در ماه اول مطالعه
۰/۹۸	۰	۱	TRD در ماه اول مطالعه
۰/۹۸	۱	۰	نئوواسکولاریزاسیون عنبیه
> ۰/۹۹	۷	۷	خونریزی و پتره
۰/۶۹	۵	۳	TRD*

SS-PRP: Single spot-panretinal photocoagulation; PS-PRP: Pattern scan-panretinal photocoagulation; TRD: Tractional retinal detachment

\* خونریزی و پتره و جداشدگی کششی رتین (TRD یا Tractional retinal detachment) اتفاق افتاده قبل از دو ماه از مطالعه و نیز بیماران خارج شده از مطالعه

موردی در گروه Pattern scan وجود نداشت. نتایج مشابهی از احساس درد، در مطالعات دیگر نیز وجود دارد (۱۵، ۱۲، ۹، ۷).

بر طبق نتایج مطالعه Grunwald و همکاران، زمان کوتاه لیزر PRP در چشم‌هایی که با Pattern scan درمان شده بودند، با درد کمتری همراه بود (۱۱). احساس درد تحت تأثیر سن، تفاوت فرهنگی و سطح اضطراب بیمار می‌باشد (۱۲). برای کاهش درد ناشی از لیزر PRP، می‌توان از طول مدت زمان کمتر لیزر، از ضد دردهای خوراکی، از ضد دردهای تزریقی سبب تنون و رتروبولبار و نیز استفاده از میکروپالس دیود لیزر استفاده کرد (۱۷-۱۶، ۱۲).

بر اساس یافته‌های مطالعه حاضر، پیشنهاد می‌شود که مطالعات بیشتری برای ارزیابی تأثیر Pattern scan از نظر پیشرفت ایسکمی رتین با مدت زمان طولانی‌تری انجام شود؛ چرا که احتمال نارسایی در کنترل هیپوکسی رتین و عوارض ناشی از آن مانند نئوواسکولاریزاسیون با روش Pattern scan وجود دارد.

نتیجه‌گیری نهایی این که در بیشتر مطالعات، نتایج لیزر به روش Pattern scan با روش تک نقطه‌ای از جهت درمان رتینوپاتی دیابتی پرولیفراتیو برابری می‌کند. بر طبق مطالعات حاضر، نتایج مشابهی در پیشرفت نئوواسکولاریزاسیون در هر دو روش به دست آمد، اما لیزر به روش تک نقطه‌ای در کنترل پیشرفت ایسکمی رتین مؤثرتر از روش Pattern scan بود. همچنین، روش Pattern scan برای بیماران راحت‌تر بود و درد کمتری ایجاد کرد.

### تشکر و قدردانی

از همه‌ی بیماران و پرسنل بیمارستان فیض که در انجام این مطالعه ما را یاری نمودند، تشکر و قدردانی می‌شود. این طرح تحقیقاتی با شماره ۳۹۳۸۹۸ به عنوان پایان‌نامه‌ی دستیاری در دانشگاه علوم پزشکی اصفهان به ثبت رسیده است.

در مطالعه‌ی Muraly و همکاران نشان داده شد که کنترل نئوواسکولاریزاسیون در گروه درمان شده با Pattern scan بهتر بود (۱۲). در مقابل، در بیشتر مطالعات مانند مطالعه‌ی Chappelow و همکاران (۱۵)، روش Pattern scan نسبت به روش تک نقطه‌ای کنترل کمتری در پیشرفت نئوواسکولاریزاسیون داشت. شایع‌ترین عارضه در مطالعه‌ی حاضر، خونریزی و پتیه بود که میزان آن در بین دو گروه تفاوت معنی‌داری نداشت. این موضوع مشخص نیست که علت خونریزی و پتیه ناشی از طبیعت بیماری است یا عارضه‌ی لیزر است. عوارضی مانند جداسدگی آگزوداتیو رتین یا جداسدگی کروئید مشاهده نشد. وضعیت‌های سیستمیک مانند فشار خون بالا و نارسایی کلیه، می‌تواند باعث جداسدگی آگزوداتیو رتین و جداسدگی کروئید در طی لیزر شود (۱۲).

از آن جایی که در این مطالعه، بیماران مبتلا به بیماری سیستمیک از مطالعه خارج شدند، بنا بر این چنین عوارضی مشاهده نشد. به طور کلی، در مطالعات دیگری که انجام شده است، این جداسدگی رتین و کروئید در لیزر به روش Pattern scan کمتر از روش تک نقطه‌ای بوده است که علت آن، می‌تواند انتقال حرارت کمتر به بافت‌های زیرین در طی زمان لیزر باشد (۱۴-۱۳، ۷).

در این مطالعه، تنها یک چشم مبتلا به نئوواسکولاریزاسیون عنبیه (NVI یا Neovascularization of the iris) وجود داشت که بعد از ۲ ماه در گروه Pattern scan ایجاد شد؛ اما تفاوت معنی‌داری با گروه دیگر نداشت؛ چرا که این عارضه بیشتر مرتبط با کنترل ضعیف ایسکمی رتین است. در مطالعه‌ی Chappelow و همکاران نیز ۴ چشم دچار NVI در گروه Pattern scan بود، در حالی که در گروه تک نقطه‌ای، موردی دیده نشد (۱۵).

روش Pattern scan برای بیماران راحت‌تر و تعداد جلسات آن کمتر است. در مطالعه‌ی حاضر، ۲ بیمار از درد غیر قابل تحمل در زمان انجام لیزر به روش تک نقطه‌ای شاکی بودند؛ در حالی که چنین

### References

- Luttrull JK, Sinclair SH. Safety of transfoveal subthreshold diode micropulse laser for fovea-involving diabetic macular edema in eyes with good visual acuity. *Retina* 2014; 34(10): 2010-20.
- Evans JR, Michelessi M, Virgili G. Laser photocoagulation for proliferative diabetic retinopathy. *Cochrane Database Syst Rev* 2014; 11: CD011234.
- Early Treatment Diabetic Retinopathy Study Research Group. Early photocoagulation for diabetic retinopathy. *ETDRS report number 9. Ophthalmology* 1991; 98(5 Suppl): 766-85.
- Kiire Ch, Sivaprasad S, Chong V. Subthreshold micropulse laser therapy for retinal disorders. *Retina Today* 2011; 67-70. [Online]. [cited 2011 Jan]; Available from: URL: <http://retinatoday.com/2011/01/subthreshold-micropulse-laser-therapy-for-retinal-disorders/>.
- Stefansson E. The therapeutic effects of retinal laser treatment and vitrectomy. A theory based on oxygen and vascular physiology. *Acta Ophthalmol Scand* 2001; 79(5): 435-40.
- Fong DS, Girach A, Boney A. Visual side effects of successful scatter laser photocoagulation surgery for proliferative diabetic retinopathy: a literature review. *Retina* 2007; 27(7): 816-24.
- Nagpal M, Marlecha S, Nagpal K. Comparison of laser photocoagulation for diabetic retinopathy using

- 532-nm standard laser versus multispot pattern scan laser. *Retina* 2010; 30(3): 452-8.
8. Sanghvi C, McLauchlan R, Delgado C, Young L, Charles SJ, Marcellino G, et al. Initial experience with the Pascal photocoagulator: a pilot study of 75 procedures. *Br J Ophthalmol* 2008; 92(8): 1061-4.
  9. Velez-Montoya R, Guerrero-Naranjo JL, Gonzalez-Mijares CC, Fromow-Guerra J, Marcellino GR, Quiroz-Mercado H, et al. Pattern scan laser photocoagulation: safety and complications, experience after 1301 consecutive cases. *Br J Ophthalmol* 2010; 94(6): 720-4.
  10. Stefansson E. Ocular oxygenation and the treatment of diabetic retinopathy. *Surv Ophthalmol* 2006; 51(4): 364-80.
  11. Grunwald JE, Riva CE, Brucker AJ, Sinclair SH, Petrig BL. Effect of panretinal photocoagulation on retinal blood flow in proliferative diabetic retinopathy. *Ophthalmology* 1986; 93(5): 590-5.
  12. Muraly P, Limbad P, Srinivasan K, Ramasamy K. Single session of Pascal versus multiple sessions of conventional laser for panretinal photocoagulation in proliferative diabetic retinopathy: A comparative study. *Retina* 2011; 31(7): 1359-65.
  13. Doft BH, Blankenship GW. Single versus multiple treatment sessions of argon laser panretinal photocoagulation for proliferative diabetic retinopathy. *Ophthalmology* 1982; 89(7): 772-9.
  14. Yuki T, Kimura Y, Nanbu S, Kishi S, Shimizu K. Ciliary body and choroidal detachment after laser photocoagulation for diabetic retinopathy. A high-frequency ultrasound study. *Ophthalmology* 1997; 104(8): 1259-64.
  15. Chappelov AV, Tan K, Waheed NK, Kaiser PK. Panretinal photocoagulation for proliferative diabetic retinopathy: pattern scan laser versus argon laser. *Am J Ophthalmol* 2012; 153(1): 137-42.
  16. Al-Hussainy S, Dodson PM, Gibson JM. Pain response and follow-up of patients undergoing panretinal laser photocoagulation with reduced exposure times. *Eye (Lond)* 2008; 22(1): 96-9.
  17. Weinberger D, Ron Y, Lichter H, Rosenblat I, Axer-Siegel R, Yassar Y. Analgesic effect of topical sodium diclofenac 0.1% drops during retinal laser photocoagulation. *Br J Ophthalmol* 2000; 84(2): 135-7.

## Comparison of the Effects of the Pattern Scan and Conventional Single Spot Panretinal Photocoagulation in Patients with Proliferative Diabetic Retinopathy; A Randomized Clinical Trial

Farzan Kianersi MD<sup>1</sup>, Alireza Jamshidimadad MD<sup>2</sup>, Alireza Dehghani MD<sup>1</sup>, Khodayar Golabchi MD<sup>2</sup>, Heshmatollah Ghanbari MD<sup>1</sup>, Mohamadreza Akhlaghi MD<sup>1</sup>

### Original Article

#### Abstract

**Background:** The retinal laser photocoagulation is the gold standard treatment of the proliferative diabetic retinopathy. Nowadays, we can perform panretinal photocoagulation with single spot or pattern scan laser methods. This study aimed to compare the retinal ischemic changes and the retinal neovascularization regression between these two techniques.

**Methods:** In a prospective clinical trial study, 146 eyes of 73 patients with proliferative diabetic retinopathy was enrolled. One eye of patients was treated with single spot laser photocoagulation randomly and other eye was preserved for pattern scan laser photocoagulation. The changes of retinal ischemia on the basis of noncapillary perfusion and the regression of neovascularization on the basis of amount of leakage on fluorescein angiography were compared between the two groups after 6 months.

**Findings:** There was no significant difference in the retinal neovascularization regression of disc and elsewhere in eyes treated with pattern scan ( $P = 0.26$ ) or single spot laser ( $P = 0.31$ ). While the areas of the retinal ischemia progression was significantly higher (9 cases) in group treated with pattern scan in comparison to other group (2 cases) ( $P = 0.02$ ).

**Conclusion:** The areas of retinal ischemia progression were higher after treatment with pattern scan laser compared to single spot laser. Future researches are recommended to find a better modality than the pattern scan to induce regression of the retinal ischemia similar to the single spot laser technique.

**Keywords:** Diabetic retinopathy, Pattern scan laser photocoagulation, Single spot laser photocoagulation, Panretinal photocoagulation

**Citation:** Kianersi F, Jamshidimadad A, Dehghani A, Golabchi Kh, Ghanbari H, Akhlaghi M. **Comparison of the Effects of the Pattern Scan and Conventional Single Spot Panretinal Photocoagulation in Patients with Proliferative Diabetic Retinopathy; A Randomized Clinical Trial.** J Isfahan Med Sch 2016; 33(365): 2288-95

1- Associate Professor, Department of Ophthalmology, Feyz Hospital, Isfahan University of Medical Sciences, Isfahan, Iran

2- Resident, Department of Ophthalmology, Feyz Hospital, Isfahan University of Medical Sciences, Isfahan, Iran

**Corresponding Author:** Khodayar Golabchi MD, Email: kh\_golabchi@edc.mui.ac.ir