

## یک روش جدید برای شنت گذاری مغزی قلبی (ventriculoatrial shunt) در صورت وجود تنگی دو طرفه ی ورید جوگولار داخلی

دکتر علی اکبر بیگی\*، دکتر مسیح صبوری\*\*، دکتر رضا منانی\*\*\*،  
دکتر حسن مسعود پور\*\*\*

\* استادیار، فوق تخصص جراحی عروق، دانشکده ی پزشکی، دانشگاه علوم پزشکی اصفهان  
\*\* دانشیار، متخصص جراحی اعصاب، دانشکده ی پزشکی، دانشگاه علوم پزشکی اصفهان  
\*\*\* دستیار جراحی عمومی، دانشکده ی پزشکی، دانشگاه علوم پزشکی اصفهان

تاریخ دریافت: ۸۶/۲/۲۷

تاریخ پذیرش: ۸۶/۶/۲۰

### چکیده

درمان انتخابی هیدروسفالی استفاده از شانت های وتریکولوپریتونئال بوده، استفاده از شانت های وتریکولوآتریال (VA) به عنوان انتخاب دوم مطرح است. این روش، هنگام وجود تنگی و یا ترومبوز ورید ژوگولار داخلی دو طرفه، قابل استفاده نیست. در این موارد تاکنون مسیر جایگزین دیگری گزارش نشده است. در این مقاله روش جدیدی را جهت تعبیه شانت VA با استفاده از وریدی بی نام (innominate) معرفی می کنیم.

آقای ۲۰ ساله ای که به دلیل عدم کارکرد شانت وتریکولو پریتونئال برای وی شانت وتریکولوآتریال راست و سپس چپ گذاشته شده بود، با عدم کارکرد شانت وتریکولوآتریال چپ مراجعه کرد. توسط تیم جراحی اعصاب شنت قلبی بیمار خارج و شنت فشار متوسط OSVII (orbis sigmavalve shunt) گذاشته شد. همان طور که انتظار می رفت ورید ژوگولار داخلی راست به علت کاتتریزاسیون قلبی ترومبوز شده بود و جای گذاری شانت از طریق آن ممکن نبود. لذا با استفاده از استرنوتومی پارشیال و باز کردن استرنوم تا فضای سوم بین دنده ای ورید بی نام اکسپلور و بعد از زدن purse string suture با استفاده از نخ پرولن ۶-۰ ورید سوراخ شده، کاتتر وارد آن شد و به داخل دهلیز راست هدایت گردید. بعد از انجام رادیوگرافی پرتابل قفسه صدری با دستگاه C-Loop با کمک همکاران جراح و با روش جراحی جدید وارد دهلیز راست گردید و با اطمینان از جایگزینی مناسب محل کاتتر و هموستاز کافی، استرنوم بسته شد.

انجام شانت VA از طریق ورید بی نام به روش باز توسط گروه جراحی عروق تحت نظارت تیم جراحی اعصاب به عنوان جایگزین مناسبی برای موارد تنگی دو طرفه ی ورید ژوگولار توصیه می شود.

شانت وتریکولوآتریال، وتریکولو پریتونئال، هیدروسفالی، ورید ژوگولار، تنگی.

### مقدمه:

### گزارش بررسی:

### نتیجه گیری:

### واژگان کلیدی:

تعداد صفحات: ۵

تعداد جدول ها: ۰

تعداد تصاویر: ۱

تعداد منابع: ۱۳

دکتر علی اکبر بیگی، گروه جراحی، بیمارستان الزهرا (س)، اصفهان

آدرس نویسنده مسئول:

E-mail: dr\_reza\_1349@yahoo.com

## مقدمه

درمان هیدروسفالی هنوز به عنوان یک مسأله‌ی بزرگ جراحی مطرح است. مطالعات متعددی نشان داده‌اند که شانت‌های و نتریکولو پریتونئال (VP)، به دلیل همراهی با مرگ و میر و عوارض کمتری نسبت به شانت‌های و نتریکولر آتریال (VA)، درمان انتخابی هیدروسفالی (۵-۱) هستند. با این حال در مواقعی که شانت‌های VP مناسب نیستند، شانت‌های VA به عنوان انتخاب دوم مطرح می‌باشند. البته، وقتی که تنگی یا ترمبوز در وریدهای ژوگولار داخلی دو طرفه داریم، این روش هم قابل انجام نیست (۶).

جدی‌ترین عوارض شانت‌های VA شامل عفونت شانت، ترومبوآمبولی، قرارگیری کاتتر در محل نامناسب، انسداد کاتتر دهلیزی و در موارد استثنایی تنگی ورید ژوگولار می‌باشد. مسیر اصلی قراردعی کاتتر دهلیزی از طریق ورید ژوگولار است که به دهلیز راست ختم می‌شود و تاکنون مسیر جایگزینی برای این شیوه گزارش نشده است (۳-۶).

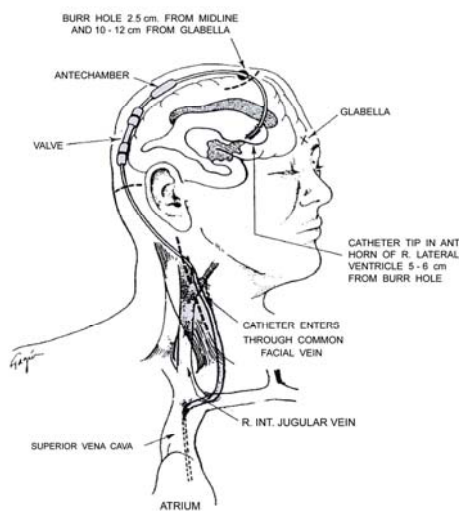
این مقاله گزارش انجام موفقیت‌آمیز تعبیه‌ی کاتتر دهلیزی در موارد دچار ترومبوز و یا تنگی وریدهای ژوگولار داخلی دو طرفه می‌باشد که روش جایگزینی مناسبی برای شیوه‌ی اقدام از طریق مسیر ژوگولار است (۷).

## گزارش بررسی

آقایی ۲۰ ساله به دلیل عدم کارکرد شانت و نتریکولو آتریال قبلی به بیمارستان الزهرا (س) مراجعه کرد و توسط CT scan این عدم کارکرد تأیید شد. این بیمار پیشتر شانت ژوگولار و نتریکولر پریتونئال داشته بود که به دلیل عدم کارکرد و عوارض خارج شده بودند.

لذا با توجه به احتمال ترومبوز در هر دو ورید ژوگولار داخلی بیمار به همراه ۲ تیم جراحی اعصاب و جراحی عروق آماده‌ی اتاق عمل شد. ابتدا توسط تیم جراحی اعصاب شنت قبلی بیمار خارج و شنت فشار متوسط OSVII برای وی گذارده شد. به این منظور ابتدا از طریق انجام برهول در روی جمجمه در نقطه کوخر، کاتتر بطنی به اندازه‌ی ۵ سانتی‌متر وارد بطن طرفی و پس از اطمینان از قرار گرفتن درست کاتتر بطنی در داخل بطن طرفی، سر دیگر آن به پمپ شنت متصل و کاتتر خارج شده با کمک همکاران جراحی با روش جدید وارد دهلیز راست گردید.

در این روش توسط تیم جراحی عروق پارشیال استرونوتومی شده، ورید بی نام پیدا شد و سر کاتتر از طریق این ورید به داخل دهلیز راست هدایت شد؛ این محل توسط رادیولوژی نیز تأیید شد. بیمار طی یک سال پیگیری عوارضی نداشت و شانت کارکرد مناسبی دارد (شکل ۱).



شکل ۱. نحوه‌ی هدایت و قرار دادن کاتتر از طریق ورید بی‌نام به داخل دهلیز راست

**بحث**

تنگی دو طرفه‌ی ورید ژوگولار ناشی از کاتتر عارضه بسیار نادری است و در صورت بروز نیاز به مداخله تیمهای مختلف از جمله جراحان عروق علاوه بر جراحان مغز و اعصاب پیدا می‌کند؛ با این حال داشتن اطلاعات کافی در مورد فرایند جایگزینی شانت VA، برای هر دو گروه، به ویژه جراحان مغز و اعصاب که در مورد نحوه‌ی انجام فرایند مسئول می‌باشند، ضروری است.

در حال حاضر هیچ تکنیک جایگزینی برای انجام شانت VA در هنگام وجود انسداد دو طرفه ورید ژوگولار گزارش نشده است. مطالعه‌ی حاضر به بررسی شیوه‌ای جایگزین برای انجام شانت VA در هنگامی که مسیر معمول انجام این شانت (از طریق ورید ژوگولار) بسته باشد، پرداخته است.

دو هدف اصلی در برخورد با بیمار هیدروسفالی دچار تنگی دو طرفه ژوگولار وجود دارد: اول این که راهی برای تداوم و برقراری مجدد شانت ایجاد شود؛ دوم آن که در حد امکان از عوارضی همچون ترومبوآمبولی، سپتی‌سمی و عوارض قلبی (مثل آریتمی و تامپوناد) جلوگیری شود.

روش مرسوم برای هدف اول در مواردی که شانت VP قابل انجام نبوده یا با شکست مواجه شده، به کارگیری شانت VA از طریق ورید ژوگولار است و هنگامی که ورید ژوگولار به کار رفته دچار تنگی شود، از ورید ژوگولار مقابل استفاده خواهد شد؛ این عمل از طریق مسیر وریدی به انجام می‌رسد (۱۱-۶) و در صورت عدم موفقیت به ناچار توراوتومی باز

مورد نیاز خواهد بود که با وجد آن که بسیار تهاجمی است، استفاده از آن اجتناب ناپذیر می‌باشد (۱۳-۱۲). در این مطالعه مسیر جایگزین برگزیده شده، استفاده از ورید بی‌نام برای دستیابی به دهلیز راست بود (نزدیکترین و کم‌عارضه‌ترین مسیر ممکن). هر چند استرنوتومی پارشیل عملی بسیار تهاجمی است، اما به ناچار برای دستیابی مطمئن و نصب راحت کاتتر در ورید بی‌نام برای هدایت کاتتر به دهلیز راست به عنوان استراتژی جراحی برگزیده شد. جراحی به صورت یک کار مشترک بین گروه جراحی اعصاب و گروه جراحی عروق به انجام رسید؛ در طول جراحی عارضه‌ی نامطلوب و کشنده‌ای مانند خون‌ریزی شدید با جایگزینی نامناسب کاتتر به وجود نیامد.

پس از انجام جراحی بیمار مورد نظر تا یک سال تحت نظر قرار گرفت. در این مدت کار کردن شانت مد نظر بود که هیچ‌گونه نقصی از عملکرد شانت به چشم نخورد و شانت به خوبی کارکرد خود را حفظ کرد. از طرفی بیمار از نظر عوارض احتمالی ذکر شده از جمله ترومبوآمبولیسم (با احتمال وقوع ۳/۵-۰/۶٪)، سپتی‌سمی و تامپوناد نیز تحت پایش و بررسی قرار گرفت و در این مدت هیچ‌گونه عارضه‌ای یافت نشد.

**نتیجه‌گیری:** با توجه به نتایج حاصل از مطالعه‌ی حاضر و بررسی مطالعات انجام شده‌ی قبلی انجام شانت VA از طریق ورید بی‌نام به روش باز توسط گروه جراحی عروق تحت نظارت تیم جراحی اعصاب به عنوان جایگزین مناسبی برای موارد تنگی دو طرفه‌ی ورید ژوگولار توصیه می‌شود.

## منابع

1. Vernet O, Rilliet B. Late complications of ventriculoatrial or ventriculoperitoneal shunts. *Lancet* 2001; 358(9293):1569-70.
2. Ivan LP, Choo SH, Ventureyra EC. Complications of ventriculoatrial and ventriculoperitoneal shunts in a new children's hospital. *Can J Surg* 1980; 23(6):566-8.
3. Keucher TR, Mealey J, Jr. Long-term results after ventriculoatrial and ventriculoperitoneal shunting for infantile hydrocephalus. *J Neurosurg* 1979; 50(2):179-86.
4. Vernet O, Campiche R, de Tribolet N. Long-term results after ventriculoatrial shunting in children. *Childs Nerv Syst* 1993; 9(5):253-5.
5. Martin JE, Keating RF, Cogen PH, Midgley FM. Long-term follow-up of direct heart shunts in the management of hydrocephalus. *Pediatr Neurosurg* 2003; 38(2):94-7.
6. Yurtseven T, Ersahin Y, Kitis O, Mutluer S. Thrombosis and thrombophlebitis of the internal jugular vein as a very rare complication of the ventriculoatrial shunt. *Clin Neurol Neurosurg* 2005; 107(2):144-6.
7. Slowinski J, Stomal M, Skaba T, Pieniazek J, Mrowka R. [Percutaneous ventriculoatrial shunt: experience with 179 cases]. *Neurol Neurochir Pol* 2006; 40(3):198-202.
8. Tomita T. Placement of a ventriculoatrial shunt using external jugular catheterization: technical note. *Neurosurgery* 1984; 14(1):74-5.
9. Harrison MJ, Welling BG, DuBois JJ. A new method for inserting the atrial end of a ventriculoatrial shunt. Technical note. *J Neurosurg* 1996; 84(4):705-7.
10. Britz GW, Avellino AM, Schaller R, Loeser JD. Percutaneous placement of ventriculoatrial shunts in the pediatric population. *Pediatr Neurosurg* 1998; 29(3):161-3.
11. Gonzalez LF, Kim L, ReKate HL, McDougall CG, Albuquerque FC. Endovascular placement of a ventriculoatrial shunt. Technical note. *J Neurosurg* 2007; 106(4 Suppl):319-21.
12. Picard L, Roland J, Sigiel M, Schwartz JF, Andre JM, Montaut J et al. Transluminal retrieval of ventriculoatrial shunt catheters from the heart and great vessels: a new method. *Neuroradiology* 1975; 10(3):159-61.
13. Martin JE, Keating RF, Cogen PH, Midgley FM. Long-term follow-up of direct heart shunts in the management of hydrocephalus. *Pediatr Neurosurg* 2003; 38(2):94-7.

## Case Report

Journal of Isfahan Medical School  
Vol 26, No 88, Spring 2008Received: 17.5.2007  
Accepted: 11.9.2007**Ventriculo-Atrial Shunt via the Innominate Vein:  
A Novel Approach in Bilateral Internal Jugular  
Vein Stenosis**Ali Akbar Beigi MD\*, Masih Sabouri MD\*\*, Reza Manani MD\*\*\*,  
Hassan Masoudpour MD\*\*\*.

\* Assistant Professor of Cardiac Surgery, Al-Zahra Hospital, Isfahan university of medical sciences

\*\* Associate Professor of Neurosurgery, Al-Zahra Hospital, Isfahan university of medical sciences

\*\*\* Assistant of General Surgery, E Al-Zahra Hospital, Isfahan university of medical sciences

**Background:****Abstract**

Ventriculoatrial (VA) shunts remain as one of the valid options for the treatment of hydrocephalus, especially in patients in whom ventriculoperitoneal (VP) shunts fail. Atrial shunt revision surgeries are sometimes difficult due to venous occlusion and are impossible in bilateral stenosis or thrombosis of internal jugular vein. There is not substitute technique in these situations. Here, a new technique for the insertion of ventriculoatrial shunt via innominate vein in bilateral internal jugular vein stenosis is described.

**Case Report:**

We performed a new technique for treating a 20-years old man with dysfunctional bilateral ventriculo-atrial shunt. The surgery was performed with cooperation of vascular surgery and neurosurgery teams. Initially, previous shunt was removed by neurosurgery team and patient was underwent implantation of flow-regulating shunt OSVII (Orbis Sigma Valve). Then, partial sternotomy was done by team of vascular surgery and innominate vein was explored. Following purse string suture and perforation of vein, end of catheter was inserted in the innominate vein and the tip of catheter was placed in the right atrium. Correct positioning of the distal end of the catheter in the right atrium was evaluated by C-arm portable radiography.

**Conclusion:**

This technique should be considered for use in patients with a history of failed ventriculo-atrial shunts due to internal jugular vein occlusion.

**Key words:**

**Ventriculoatrial shunts, ventriculoperitoneal, hydrocephalus, jugular vein stenosis**

**Page count:**

5

**Tables:**

0

**Figures:**

1

**References:**

13

**Address of****Correspondence:**Ali Akbar Beigi MD, Department of Surgery, Al-Zahra Hospital, Isfahan, Iran.  
E-mail: dr\_reza\_1349@yahoo.com