

## درمان هیپرپلازی جلدی لنفوئیدی با ریتوکسیماب: گزارش ۴ مورد

مرضیه متین<sup>۱</sup>، علی اصیلیان<sup>۲</sup>، سمانه مظفرپور<sup>۱</sup>، الهه هفت برادران<sup>۳</sup>

## گزارش مورد

## چکیده

**مقدمه:** هیپرپلازی جلدی لنفوئید خوش خیم، نوعی سودولنفوم سلول B با علت نامشخص است که صورت، بیشترین محل درگیر در آن است.**معرفی بیمار:** این گزارش معرفی ۴ بیمار مبتلا به هیپرپلازی جلدی لنفوئید است که تحت درمان با ریتوکسیماب قرار گرفتند.**نتیجه گیری:** ریتوکسیماب می‌تواند در اشکال مقاوم و عود کننده‌ی Cutaneous lymphoid hyperplasia (CLH) که درمان‌های قبلی در آن‌ها با شکست مواجه شده است، به کار رود.**واژگان کلیدی:** هیپرپلازی جلدی لنفوئیدی، ریتوکسیماب، درمان**ارجاع:** متین مرضیه، اصیلیان علی، مظفرپور سمانه، هفت برادران الهه. درمان هیپرپلازی جلدی لنفوئیدی با ریتوکسیماب: گزارش ۴ مورد. مجله

دانشکده پزشکی اصفهان ۱۳۹۵؛ ۳۴ (۳۷۱): ۱۱۹-۱۱۴

## مقدمه

هیپرپلازی لنفوئید جلدی (Cutaneous lymphoid hyperplasia یا CLH)، یک واکنش لنفوئیدی خوش خیم می‌باشد که به دلیل تحریکات آنتی‌ژنی متعددی ایجاد می‌شود و توانایی بالقوه برای تبدیل شدن به لنفوم را دارد. ضایعات CLH، شباهت نزدیکی از نظر بالینی و بافت‌شناسی به لنفوم دارند (۱).

در شکل معمول این بیماری ماکول یا پاپول‌هایی با یا بدون علت روی صورت ظاهر می‌شود. تشخیص ضایعه با استفاده از بیوپسی انجام می‌شود. بهبود ضایعه، اغلب با حذف علت ایجاد کننده یا تزریق متعدد کورتیکو استروئید به داخل ضایعه و یا پرتودرمانی امکان پذیر است (۲).

در این مطالعه، به گزارش ۴ بیمار مبتلا به هیپرپلازی لنفوئید جلدی و که با داروی ریتوکسیماب درمان شدند، می‌پردازد.

## معرفی بیمار

## بیمار اول

خانم ۴۱ ساله با ضایعات پوستی به صورت پاپول و پلاک اریتماتوی

خارش‌دار در ناحیه‌ی صورت بود که ضایعات پوستی وی، از حدود ۷ ماه پیش ظاهر شده بود. در این مدت، بیمار با تزریق کورتیکو استروئید به داخل ضایعه تحت درمان قرار گرفته و بهبود نسبی داشته است، اما به دلیل آتروفی ناشی از کورتیکو استروئید، درمان خود را قطع کرده بود. در تاریخچه‌ی وی، سابقه‌ی بیماری خاصی وجود نداشت (شکل ۱).

در معاینه‌ی فیزیکی، پاپول و پلاک اریتماتوی ناحیه‌ی صورت (گونه و کنارهای صورت) مشاهده شد. بیمار لنفادنوپاتی، ارگانومگالی نداشت و سایر معاینات طبیعی بود. یافته‌ی غیر طبیعی آزمایشگاهی نیز دیده نشد.

بیوپسی پوستی از ضایعه‌ی ناحیه‌ی صورت به عمل آمد. در هیستوپاتولوژی آن انفیلتراسیون مترامک لنفوسیت‌ها در ناحیه‌ی درم، اطراف عروق و آدنکسال مشاهده شد و در میان انفیلتراسیون فولیکول‌هایی با مراکز زایا دیده می‌شد. این یافته‌ها با CLH مطابقت داشت (شکل ۲).

بیمار به مدت ۱۸ هفته، تحت درمان با ریتوکسیماب داخل ضایعه با دز (۱۰ mg/lesion) به صورت هفتگی قرار گرفت.

۱- دستیار، مرکز تحقیقات بیماری‌های پوستی و سالک و گروه پوست، دانشکده‌ی پزشکی، دانشگاه علوم پزشکی اصفهان، اصفهان، ایران

۲- استاد، مرکز تحقیقات بیماری‌های پوستی و سالک و گروه پوست، دانشکده‌ی پزشکی، دانشگاه علوم پزشکی اصفهان، اصفهان، ایران

۳- پزشک عمومی، مرکز تحقیقات پوست و سلول‌های بنیادی، دانشگاه علوم پزشکی تهران، تهران و مرکز تحقیقات بیماری‌های پوستی و سالک، دانشگاه علوم پزشکی اصفهان، اصفهان، ایران

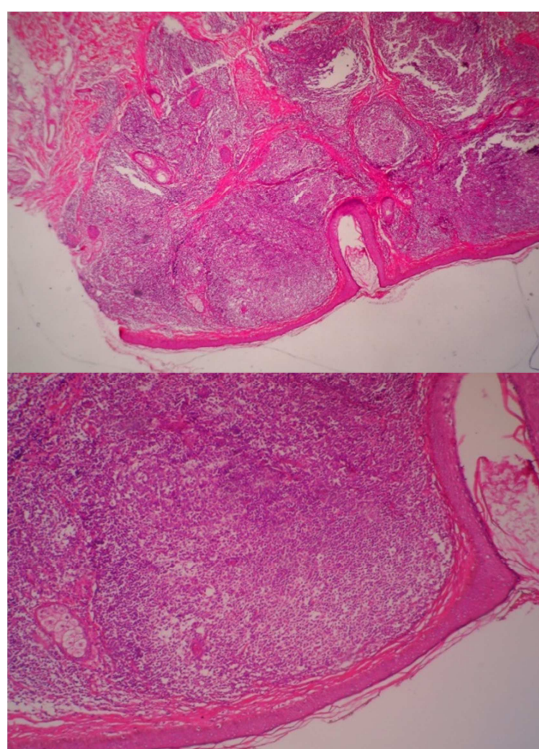
Email: elahe\_md2003@yahoo.com

نویسنده‌ی مسؤو: دکتر الهه هفت برادران

سابقه‌ی پرفشاری خون وجود داشت که به مدت ۱۰ سال تحت درمان با آمیلودیپین و سوتالول قرار داشت (شکل ۳).

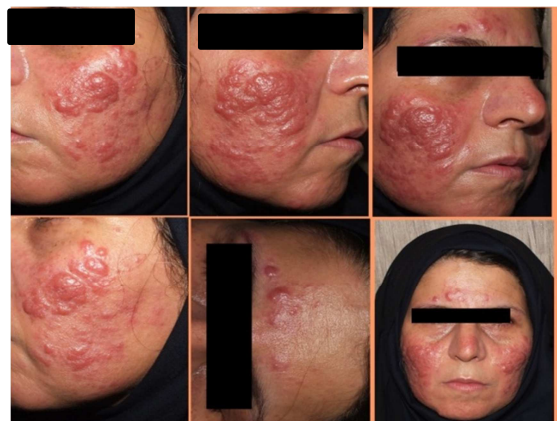در معاینه‌ی فیزیکی، پاپول‌های اریتماتوی سفت متعدد در ناحیه‌ی بازو مشاهده شد. بیمار لنفادنوپاتی، ارگانومگالی نداشت و سایر معاینات طبیعی بود. یافته‌ی غیر طبیعی آزمایشگاهی نیز دیده نشد.

بیوپسی پوستی از ضایعه‌ی ناحیه‌ی بازو به عمل آمد که در هیستوپاتولوژی آن انفیلتراسیون بازوفیلیک منتشر ناحیه‌ی درم حاوی لنفوسیت مشاهده گردید. در رنگ‌آمیزی ایمونوهیستوشیمی لنفوسیت‌های  $CD20^+$  و  $CD3^+$  در میان فولیکول‌های ژرمینال ستر یافت شد که CLH تشخیص داده شد (شکل ۴).

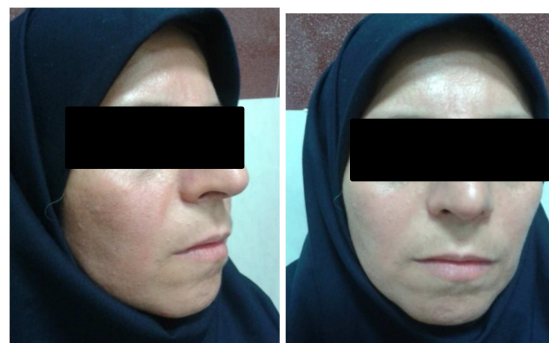

شکل ۲. هیستوپاتولوژی بیمار اول با بزرگ‌نمایی ۴ و ۱۰

عارضه‌ی جانبی ریتوکسیماب، درد شدید موقع تزریق، سرگیجه، ریزش مو و فراموشی بود. بیمار بهبودی کامل داشت و در ارزیابی ۶ ماهه، عود مشاهده نشد.



قبل از درمان

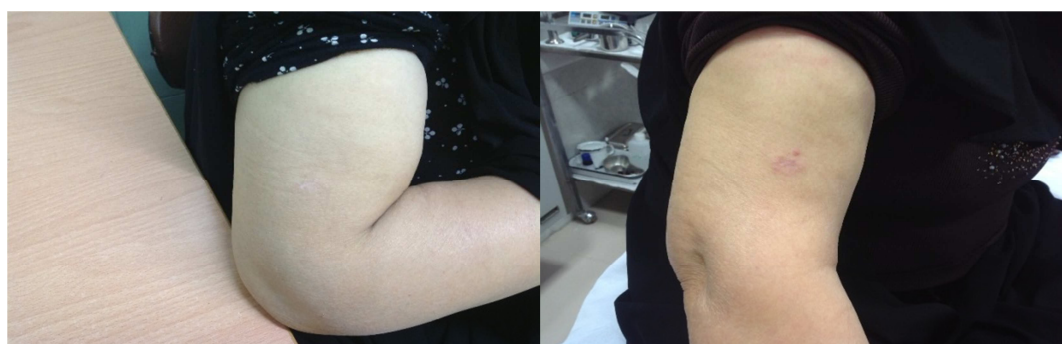

بعد از درمان

شکل ۱. بیمار اول قبل و بعد از درمان

### بیمار دوم

خانم ۶۵ ساله با پاپول متعدد اریتماتو بدون علامت روی بازو که از حدود یک ماه پیش ظاهر شده و هیچ گونه درمانی انجام نشده بود، به مرکز درمانی الزهرا (س) اصفهان مراجعه کرد. در تاریخچه‌ی بیمار،



بعد از درمان

قبل از درمان

شکل ۳. بیمار دوم قبل و بعد از درمان

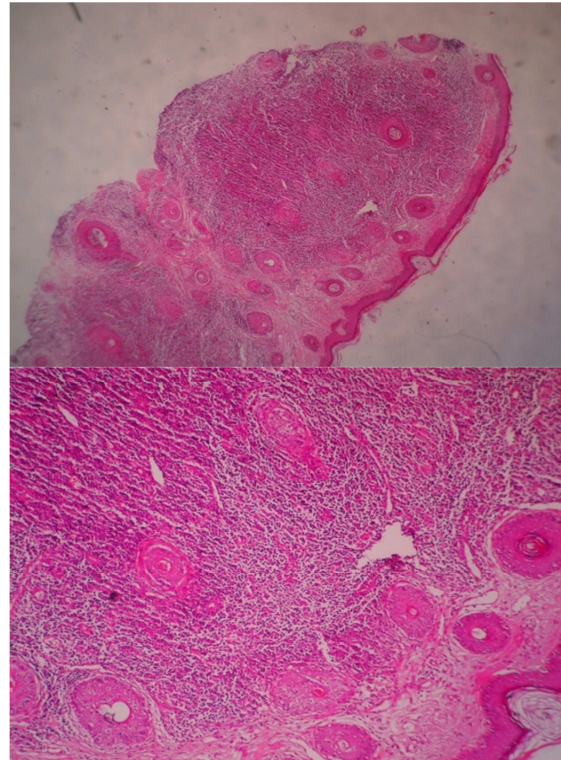
خارش دار بود که از حدود ۲ سال پیش تحت درمان با کورتیکو استروئید موضعی و آنتی هیستامین خوراکی قرار گرفته، اما بهبودی حاصل نشده و تعداد ضایعات افزایش یافته بود. شروع ضایعات از کنار گوش بود و به سمت گونه و پیشانی پیشرفت کرده بود. در تاریخچه‌ی بیمار، حدود ۱۰ سال قبل سرطان سر پانکراس وجود داشت که تحت عمل جراحی، شیمی‌درمانی و پرتودرمانی قرار گرفته بود و پس از درمان بهبود یافته بود و مشکلی نداشت (شکل ۵).

در معاینه‌ی فیزیکی، پاپول و پلاک اریتماتوی متعدد در ناحیه‌ی پیشانی، کناره‌های صورت و گونه مشاهده شد. بیمار لنفادنوپاتی و ارگانومگالی نداشت و علائم غیر طبیعی در معاینه دیده نشد. یافته‌های آزمایشگاهی نیز طبیعی بود. از بیمار بیوپسی به عمل آمد که نتیجه‌ی آن، CLH را گزارش می‌نمود.

بیمار تحت درمان با ریتوکسیماب داخل ضایعه با دز  $10 \text{ mg/lesion}$  در هر ضایعه به صورت هفتگی تا ۱۸ هفته قرار گرفت. ضایعات یک ماه بعد از اتمام درمان عود کردند. مهم‌ترین عارضه‌ی جانبی تزریق ریتوکسیماب، درد شدید حین تزریق بود. سایر عوارض سرگیجه، سردرد، بی‌حالی، درد اندام‌ها، کهیر و تهوع بود که با مصرف آنتی‌هیستامین این عوارض کاهش یافت.

#### بیمار چهارم

خانم ۶۴ ساله با ضایعه‌ی پوستی به صورت ندول منفرد اریتماتو در ناحیه‌ی صورت بود. پس از تشخیص CLH، بیمار تحت درمان با ریتوکسیماب با دز  $10 \text{ mg/lesion}$  به صورت هفتگی قرار گرفت، اما پس از یک جلسه درمان با ریتوکسیماب به دلیل عوارض دارویی ریتوکسیماب از ادامه‌ی درمان امتناع ورزید و از طرح خارج شد (شکل ۶).

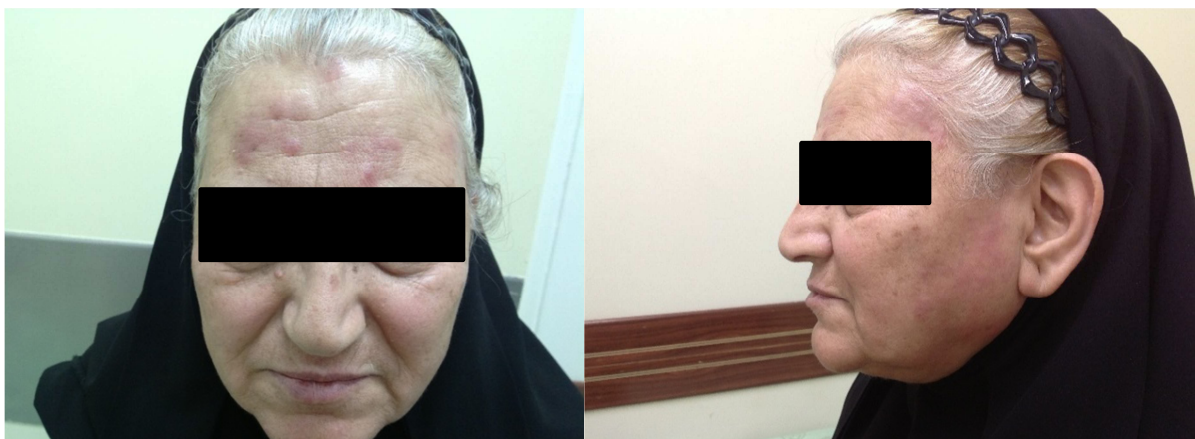


شکل ۴. هیستوپاتولوژی بیمار دوم با بزرگ‌نمایی ۴ و ۱۰

بیمار تحت درمان با ریتوکسیماب داخل ضایعه با دز ( $10 \text{ mg/lesion}$ ) به صورت هفتگی تا ۶ هفته قرار گرفت. پس از اتمام درمان، ضایعات بهبود یافتند و درمان ادامه پیدا نکرد و در بررسی ۶ ماهه عود مشاهده نشد. عارضه‌ی ریتوکسیماب، درد حین تزریق بود.

#### بیمار سوم

خانم ۶۲ ساله با ضایعات پوستی به صورت پاپول و پلاک اریتماتوی

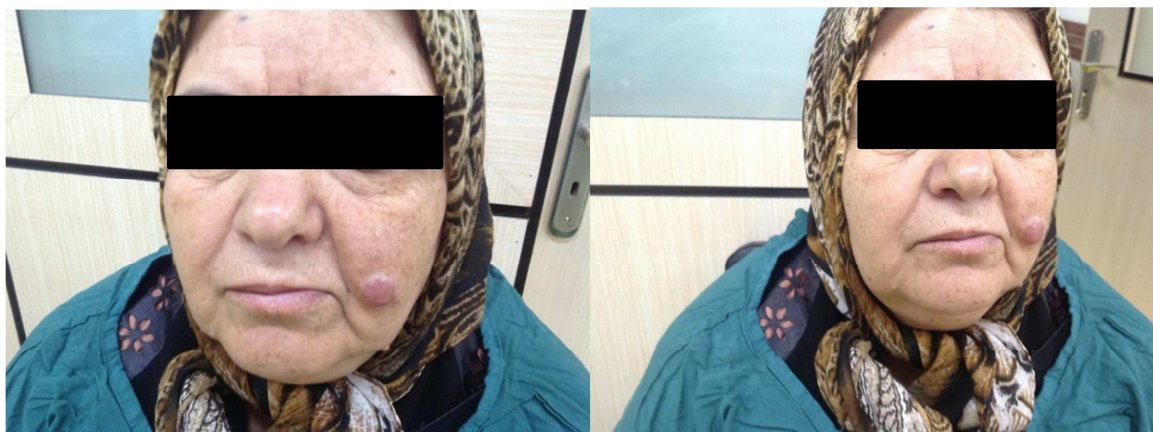

بعد از درمان

قبل از درمان

شکل ۵. بیمار سوم قبل و بعد از درمان





شکل ۶. بیمار چهارم - قبل از درمان

آنتی‌بادی، چه به صورت سیستمیک  $375 \text{ mg/m}^2$  هفتگی برای ۴ هفته و یا با تزریق داخل ضایعه  $30-100$  میلی‌گرم در هر جلسه سه بار در هفته برای ۴ هفته در درمان Primary cutaneous B-cell lymphoma (PCBCL) فرم  $CD20+$  در گزارش‌های موردی، استفاده شده است (۱۳-۱۴، ۱۱). با توجه به مطالعات، هیچ گزارشی که بهبودی واضح بالینی ضایعات CLH را با تزریق داخل ضایعه‌ی ریتوکسیماب در خارج از اربیت نشان دهد، وجود ندارد. در مطالعه‌ی Witzig و همکاران، این دارو با دز  $10 \text{ mg/ml}$  به صورت هفتگی تا ۱۸ هفته داخل ضایعه تزریق شد. درمان به خوبی تحمل شد و عارضه‌ای نداشت و پس از ۲ ماه با وجود بهبودی قابل ملاحظه، ضایعه‌ی اریتماتو به آهستگی عود کرد و تحت درمان تاکرولیموس  $0.1\%$  درصد قرار گرفت که پس از ۴ هفته، بهبودی چشم‌گیری به همراه داشت. به نظر می‌رسد درمان داخل ضایعه‌ی ریتوکسیماب، بتواند به عنوان یک درمان مناسب در درمان ضایعات  $CD20+$  در اشکال مقاوم و عود کننده که درمان‌های قبلی در آن‌ها با شکست مواجه بوده، به کار رود (۱۵).

### تشکر و قدردانی

نویسندگان مقاله بدین وسیله از کارکنان کلینیک ویژه بیمارستان الزهرا (س) تشکر و قدردانی می‌نمایند.

### References

1. Anandasabapathy N, Pulitzer M, Epstein W, Rosenman K, Latkowski JA. Pseudolymphoma evolving into diffuse large B-cell lymphoma. *Dermatol Online J* 2008; 14(5): 22.
2. Benchikhi H, Bodemer C, Freitag S, Wechsler J, Delfau-Larue MH, Gounod N, et al. Treatment of cutaneous lymphoid hyperplasia with thalidomide: report of two cases. *J Am Acad Dermatol* 1999; 40(6 Pt 1): 1005-7.
3. Dabban A, Truchetet F. Cutaneous lymphoid hyperplasia on a preexistent melanocytic nevus. *Dermatology* 2008; 217(3): 199-200.
4. Gilliam AC, Wood GS. Cutaneous lymphoid hyperplasias. *Semin Cutan Med Surg* 2000; 19(2): 133-41.

### بحث

CLH یک اختلال لنفوپرولیفراتیو است که با انفیلتراسیون لنفوسیت‌های پلی‌کلونال و پلی‌مورفیک B و T مشخص می‌شود (۵-۳).

در صورتی که علت CLH مشخص باشد، درمان اولیه بر پایه‌ی پیش‌گیری از عوامل تشدید کننده استوار است. از آن جایی که این بیماری توانایی بالقوه‌ی بدخیمی دارد، درمان ضایعات مقاوم به روش‌های متعددی با موفقیت‌های متفاوتی مطرح است که شامل آنتی‌بیوتیک‌ها (داکسی‌سایکلین خوراکی)، عوامل بیولوژیک (ایترفرون آلفا ۲b و آنتی‌بادی  $\text{TNF-}\alpha$ ، کورتیکو استروئید (موضعی)، داخل ضایعه و سیستمیک)، تابش اشعه‌ی خارجی، عوامل سرکوبگر ایمنی (آزاتیوپرین و سیکلوسپورین) و نوردرمانی با اشعه‌ی فرابنفش B می‌باشد (۱۰-۵).

ریتوکسیماب، یک آنتی‌بادی مونوکلونال است که نشانگر  $CD20$  بر روی لنفوسیت B را مورد هدف قرار می‌دهد و از سال ۱۹۹۸ به شکل تجاری مورد استفاده قرار گرفته است (۱۱).

این دارو در حال حاضر در درمان لنفوم غیر هوچکین (Non-Hodgkin's lymphoma یا NHL) و آرتریت روماتوئید تأیید و به خوبی تحمل می‌شود (۳). شایع‌ترین عارضه‌ی جانبی تجویز سیستمیک این دارو، برافروختگی است و درد متوسط حین تزریق شایع‌ترین عارضه‌ی جانبی تزریق موضعی آن است (۱۳-۱۱).

5. Good LM, Miller MD, High WA. Intralesional agents in the management of cutaneous malignancy: a review. *J Am Acad Dermatol* 2011; 64(2): 413-22.
6. Guis S, Schiano de Colella JM, Bonnet N, Andrac-Meyer L, Balandraud N, Mattei JP, et al. Cutaneous pseudolymphoma associated with a TNF-alpha inhibitor treatment: etanercept. *Eur J Dermatol* 2008; 18(4): 474-6.
7. Khan AQ, Tolat T, Patil A. Cutaneous lymphoid hyperplasia presenting as bilateral post-auricular swellings: a case report. *International Journal of Science and Research* 2015; 4(2): 2366-8.
8. Lackey JN, Xia Y, Cho S, Sperling LC. Cutaneous lymphoid hyperplasia: a case report and brief review of the literature. *Cutis* 2007; 79(6): 445-8.
9. Luger T, Paul C. Potential new indications of topical calcineurin inhibitors. *Dermatology* 2007; 215(Suppl 1): 45-54.
10. Martin SJ, Duvic M. Treatment of cutaneous lymphoid hyperplasia with the monoclonal anti-CD20 antibody rituximab. *Clin Lymphoma Myeloma Leuk* 2011; 11(3): 286-8.
11. Paul T, Radny P, Krober SM, Paul A, Blaheta HJ, Garbe C. Intralesional rituximab for cutaneous B-cell lymphoma. *Br J Dermatol* 2001; 144(6): 1239-43.
12. Taylor RB, Fortney JA, Pollack RB, Metcalf JS, Jenrette JM. Radiation therapy for B-cell cutaneous lymphoid hyperplasia. *Jpn J Radiol* 2010; 28(5): 385-7.
13. Tomar S, Stoll HL, Grassi MA, Cheney R. Treatment of cutaneous pseudolymphoma with interferon alfa-2b. *J Am Acad Dermatol* 2009; 60(1): 172-4.
14. Valencak J, Weihsengruber F, Rappersberger K, Trautinger F, Chott A, treubel B, et al. Rituximab monotherapy for primary cutaneous B-cell lymphoma: response and follow-up in 16 patients. *Ann Oncol* 2009; 20(2): 326-30.
15. Witzig TE, Inwards DJ, Habermann TM, Dogan A, Kurtin PJ, Gross JB, et al. Treatment of benign orbital pseudolymphomas with the monoclonal anti-CD20 antibody rituximab. *Mayo Clin Proc* 2007; 82(6): 692-9.

## Cutaneous Lymphoid Hyperplasia Treated with Rituximab: Report of 4 Patients

Marzieh Matin<sup>1</sup>, Ali Asilian<sup>2</sup>, Samaneh Mozafarpour<sup>1</sup>, Elaheh Haftbaradaran<sup>3</sup>

### Case Series

#### Abstract

**Background:** Cutaneous benign lymphoid hyperplasia (CLH) is a B-cell pseudolymphoma of unknown origin and the most involving site is the face.

**Case Report:** This report presents 4 CLH patients treated with rituximab.

**Conclusion:** Rituximab may be useful for resistant or relapsing forms of CLH who failed other forms of therapy.

**Keywords:** Cutaneous lymphoid hyperplasia, Rituximab, Treatment

**Citation:** Matin M, Asilian A, Mozafarpour S, Haftbaradaran E. **Cutaneous Lymphoid Hyperplasia Treated with Rituximab: Report of 4 Patients.** J Isfahan Med Sch 2016; 34(371): 114-9

1- Resident, Skin Diseases and Leishmaniasis Research Center AND Department of Dermatology, School of Medicine, Isfahan University of Medical Sciences, Isfahan, Iran

2- Professor, Skin Diseases and Leishmaniasis Research Center AND Department of Dermatology, School of Medicine, Isfahan University of Medical Sciences, Isfahan, Iran

3- General Practitioner, Skin and Stem Cell Research Center, Tehran University of Medical Sciences, Tehran AND Skin Diseases and Leishmaniasis Research Center, Isfahan University of Medical Sciences, Isfahan, Iran

**Corresponding Author:** Elaheh Haftbaradaran, Email: elahe\_md2003@yahoo.com