

## مقایسه‌ی دو روش درمان در اپی‌کندیلیت خارجی: یک کار آزمایی بالینی دوسوگور

دکتر محمد دهقانی\*، دکتر یاسر تجلی‌زاده خوب\*\*، دکتر حسین فانیان\*\*\*

\* فوق تخصص جراحی دست، دانشیار گروه ارتوپدی، دانشکده پزشکی، دانشگاه علوم پزشکی اصفهان، اصفهان، ایران.  
\*\* کارورز دانشکده پزشکی، دانشگاه اصفهان، اصفهان، ایران.  
\*\*\* استادیار گروه ارتوپدی، دانشکده پزشکی، دانشگاه علوم پزشکی اصفهان، اصفهان، ایران.

تاریخ دریافت: ۸۶/۱۲/۱۱

تاریخ پذیرش: ۸۷/۷/۲۸

### چکیده

یکی از روش‌های متعدد مطرح شده که در درمان بیماری اپی‌کندیلیت خارجی بسیار مورد استفاده قرار می‌گیرد، تزریق موضعی استروئید است. خم کردن ناگهانی و قدرتمند مچ دست مبتلا که با عنوان "Complete the lesion" مطرح شده، از روش‌هایی است که همراه تزریق موضعی استروئید به کار می‌رود و هنوز به خوبی شناخته نشده است. طی یک بررسی شش ماهه به مقایسه‌ی تزریق موضعی استروئید همراه با عمل "Complete the lesion" و نیز تزریق آن بدون انجام این عمل پرداخته‌ایم.

طی یک مطالعه‌ی بالینی دوسوگور، ۵۰ نفر مبتلا به اپی‌کندیلیت خارجی از مراجعه کنندگان به درمانگاه ارتوپدی در دو گروه ۲۵ نفره تقسیم شدند. برای گروه مداخله، تزریق موضعی استروئید به همراه عمل "Complete the lesion" انجام شد و برای دست مبتلا به مدت سه هفته گچ بلند گرفته شد. برای گروه شاهد تمامی موارد فوق به غیر از عمل "Complete the lesion" صورت گرفت. بیماران طی هفته‌های سوم، ششم، دوازدهم، و بیست و چهارم، طبق معیارهای Verhaar، در چهار گروه عالی، خوب، متوسط و ضعیف مورد ارزیابی قرار گرفتند. طی مدت پیگیری، ۷ نفر از مطالعه خارج شدند. جهت آنالیز داده‌ها از آزمون‌های Friedman و Man-Whitney استفاده گردید.

طی تمامی دوره‌های پیگیری، تفاوت معنی‌داری بین دو گروه مداخله و شاهد مشاهده نگردید. طی بررسی هفته‌ی سوم، میان‌ه‌ی نمرات گروه مداخله کمی بالاتر از گروه شاهد بود (۳/۰۲ در مقابل ۲/۷۷). نتایج آماری معنی‌داری نیز طی تمامی دوره‌های پیگیری برای هر دو گروه به دست آمد ( $P < 0.05$ ).

تفاوتی میان تزریق موضعی استروئید به تنهایی و یا به همراه عمل "Complete the lesion" در طی شش ماه پیگیری مشهود نبود. طی سه هفته‌ی اول، در گروه مداخله درد بیشتری نسبت به گروه شاهد دیده شد. در هر دو گروه نتایج درمانی قابل قبولی طی بررسی‌های کوتاه مدت (۳ و ۶ هفته) و نیز بلند مدت (۱۲ و ۲۴ هفته) مشاهده گردید. مطالعات بلند مدت‌تر با تکیه بر عوامل مؤثر بر عود بیماری، مفید به نظر می‌رسد.

**اپی‌کندیلیت خارجی، آرنج تنیس‌بازان، تزریق موضعی استروئید، کارآزمایی بالینی، خم کردن مچ دست.**

مقدمه:

روش‌ها:

یافته‌ها:

نتیجه‌گیری:

واژگان کلیدی:

تعداد صفحات: ۱۴  
تعداد جدول‌ها: ۳  
تعداد نمودارها: ۲  
تعداد منابع: ۵۳

دکتر محمد دهقانی، جراح ارتوپدی دست، استادیار گروه ارتوپدی دانشگاه علوم پزشکی اصفهان، اصفهان، ایران.

E-mail: m\_dehghani@med.mui.ac.ir

آدرس نویسنده مسئول:

## مقدمه

اپی‌کندیلیت خارجی یا آرنج تنیس‌بازان یکی از علت‌های شایع مراجعات به شمار می‌آید، به طوری که به ازای هر ۱۰۰۰ نفر در سال، حدود ۷ نفر با این شکایت به پزشک مراجعه می‌کنند (۱-۲).

این بیماری بیشتر در جمعیت فعال جامعه مشهود است و بیشترین شیوع آن بین سنین ۳۰ تا ۵۵ سال است (۳).

حدود ۶۴-۳۵٪ موارد بروز این بیماری به دنبال فعالیت‌های شغلی حاصل می‌شود (۴).

اطلاعات آماری به دست آمده از مبتلایان به آرنج تنیس‌بازان، نشان دهنده‌ی چندین روز غیبت از فعالیت‌های کاری و نیز ایجاد محدودیت‌های بلند مدت در توانایی انجام کارهاست (۵-۶).

با وجود شیوع قابل توجه این بیماری که باعث غیبت از فعالیت‌های شغلی شده، به دنبال آن کارآیی افراد را کاهش می‌دهد، هنوز اتفاق نظر اندکی در مورد نحوه‌ی درمان و اداره‌ی بیماری به چشم می‌خورد (۷). بیش از ۴۰ نوع روش درمان تا کنون شرح داده شده است که هیچ‌کدام برتری قابل ملاحظه‌ای بر دیگری ندارند (۸).

این موضوع بیانگر این است که اتیولوژی بیماری هنوز به خوبی شناخته نشده‌است و بهترین روش برای درمان آن هنوز مشخص نیست (۷).

تزریق موضعی استروئید از درمان‌های شایع آرنج تنیس‌بازان است. با وجود مطالعه‌های فراوان در این زمینه، هنوز دلایل کافی جهت قبول یا رد این اقدام وجود ندارد (۹).

با این وجود بسیاری از مقالات بی‌خطر بودن تقریبی تزریق موضعی استروئید و نیز نتایج بالینی

کوتاه مدت (۶-۲ هفته) آن را بیان داشته، انجام مطالعات بلند مدت را در این زمینه ضروری دانسته‌اند (۹).

یکی از روش‌هایی که می‌توان به همراه تزریق موضعی استروئید به کار برد، "Complete the lesion" نام دارد (۱۰). در این روش، که در کتاب جراحی ارتوپدی کمپیل مطرح گردیده است، علاوه بر تزریق موضعی استروئید، میچ دست به صورت ناگهانی و قدرتمندانه خم می‌شود. به نظر می‌رسد که این کار موجب تحریک و شروع آبشار التهابی (Inflammatory cascade) و به دنبال آن القای روند بهبود می‌گردد (۱۰). هرچند که تأثیر این روش و لزوم انجام آن به همراه تزریق استروئید هنوز به خوبی شناخته نشده‌است.

در این تحقیق، طی یک مطالعه‌ی بالینی شاهددار به مدت ۶ ماه به مقایسه اثر تزریق موضعی استروئید به تنهایی و همچنین به همراه عمل "Complete the lesion" پرداخته‌ایم.

## روش‌ها

این مطالعه بر روی ۵۰ نفر مبتلا به اپی‌کندیلیت خارجی (lateral epicondylitis) صورت گرفته است.

این افراد بر اساس شاخص‌های ورودی و از میان مراجعه‌کنندگان به درمانگاه فوق تخصصی جراحی دست کلینیک فائدی (یکی از کلینیک‌های وابسته به دانشگاه علوم پزشکی اصفهان واقع در مرکز شهر اصفهان) طی ماه‌های آذر، دی، بهمن و اسفند ۱۳۸۵ انتخاب شده‌اند.

شاخص‌های ورودی عبارت بودند از:

در مواردی که پزشک به اختلالات نورولوژیک مانند سندرم تونل کارپال (carpal tunnel syndrome) یا سندرم تونل رادیال (radial tunnel syndrome) شک داشت نیز بیماران تحت EMG و اقدامات لازم قرار گرفتند و در صورت رد آن‌ها، این افراد به مطالعه پیوستند.

معاینات و بررسی‌های اولیه توسط یک پزشک ارتوپد فوق تخصص دست، صورت گرفت و بیماران بر اساس معیارهای ورودی و در صورت داشتن رضایت برای شرکت در این طرح انتخاب شدند.

بیماران وارد شده در این طرح به صورت یک در میان و به ترتیب مراجعه، توسط پزشک متخصص در دو گروه مداخله و شاهد قرار داده شدند.

نمونه‌گیری تا زمانی ادامه یافت که تعداد بیماران به ۲۵ نفر در هر گروه رسید و حدود ۴ ماه به طول انجامید. طرح کلی نمونه‌گیری و انجام مطالعه در شکل ۱ مشهود است.

برای هر ۲ گروه از بیماران در محل حداکثر تندرینس، در ناحیه‌ی اپی‌کندیلیت خارجی و در حالت flexion آرنج، ۴۰ میلی‌گرم متیل‌پردنیزولون تزریق گردید. تزریق در ناحیه‌ی ساب‌کوتانئوس (subcutaneous) و بر روی تاندون صورت گرفت. در این حالت بیمار کمی احساس ناراحتی می‌کند. در صورتی که بیمار درد شدیدی احساس می‌کرد یا در هنگام تزریق مقاومتی حس می‌شد، که ناشی از عمق بیش از حد سوزن و ورود آن به تاندون است، سوزن حدود ۲ تا ۵ میلی‌متر بیرون کشیده می‌شد. در تمام بیماران از سوزن شماره‌ی ۱۸ (۱۸-gauge needle) استفاده شد. سپس برای دست مبتلا به مدت ۳ هفته، گچ بلند گرفته شده است.

۱. درد و ناراحتی در قسمت خارجی آرنج طی یک ماه اخیر.

۲. تندرینس موضعی در ناحیه‌ی خارجی آرنج (در محل اتصال extensor های ساعد).

۳. تشدید درد به همراه supination ساعد در برابر مقاومت در حالی که آرنج در وضعیت flexion قرار دارد.

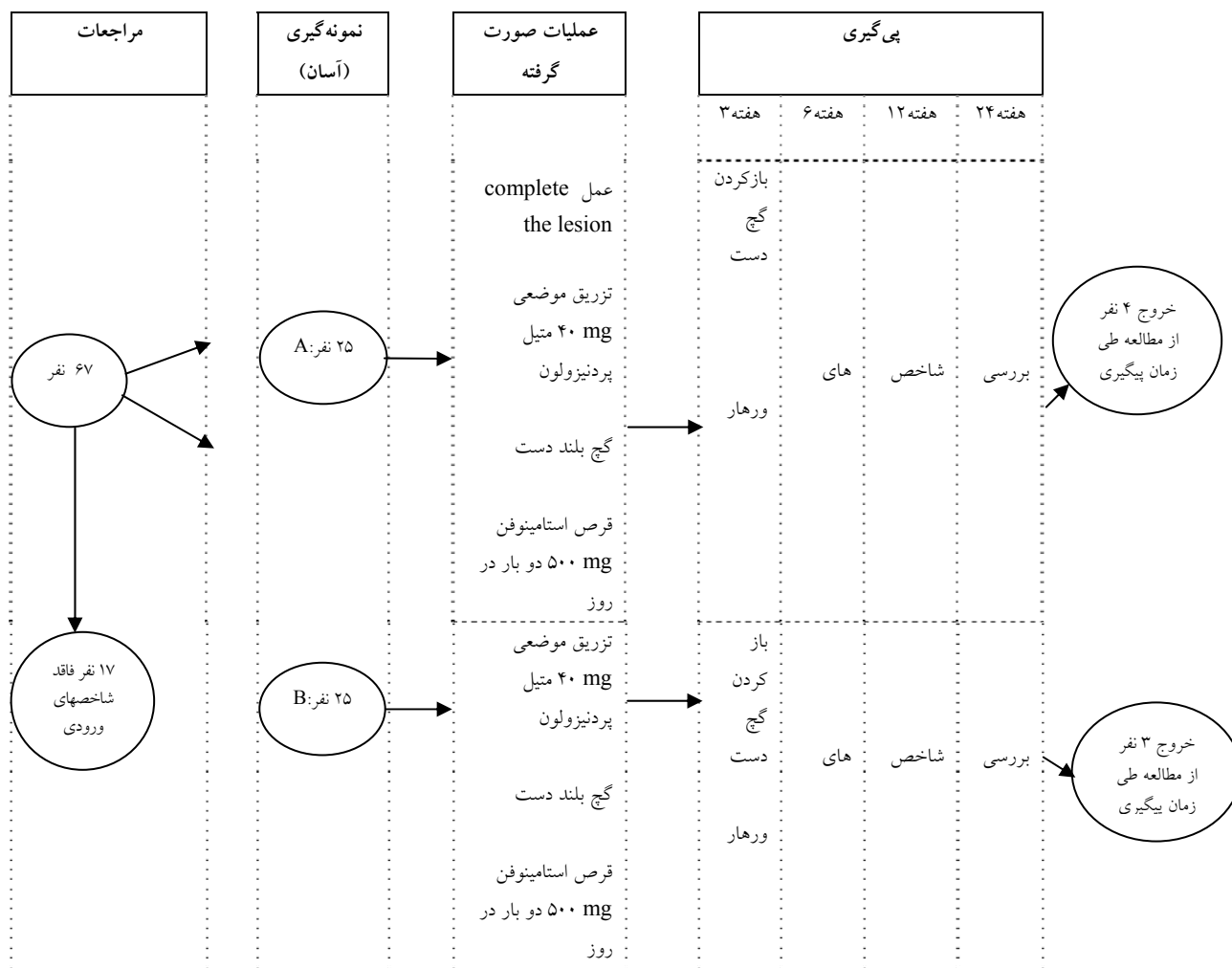
۳. تشدید درد به همراه dorsi-flexion مچ دست در برابر مقاومت.

۴. تشدید درد به همراه مشت کردن همراه با فشار دست و یا ضعف مشهود بیمار در مشت کردن دست.

بیماران در صورت داشتن افیوژن در ناحیه آرنج، سابقه‌ی ترومای حاد و یا ترومای گذشته در ناحیه‌ی اندام فوقانی درگیر که منجر به شکستگی شده باشد، بروز هم‌زمان اپی‌کندیلیت داخلی، وجود بیماری‌های داخل مفصل و التهابی، وجود بیماری‌های سیستمیک، مصرف طولانی مدت دارو و سابقه‌ی تزریق قبلی استروئید در ناحیه‌ی آرنج مذکور، وارد مطالعه نشدند.

در بدو ورود به مطالعه، از آرنج مبتلا در تمامی بیماران رادیوگرافی به عمل آمد تا از نظر بیماری‌های دژنراتیو مفصل و استئوکندریت دیسکان کاپیتولوم (ostiochondritis dissecans of capitellam) و نیز سایر بدشکلی‌ها و اختلالات احتمالی بررسی شوند.

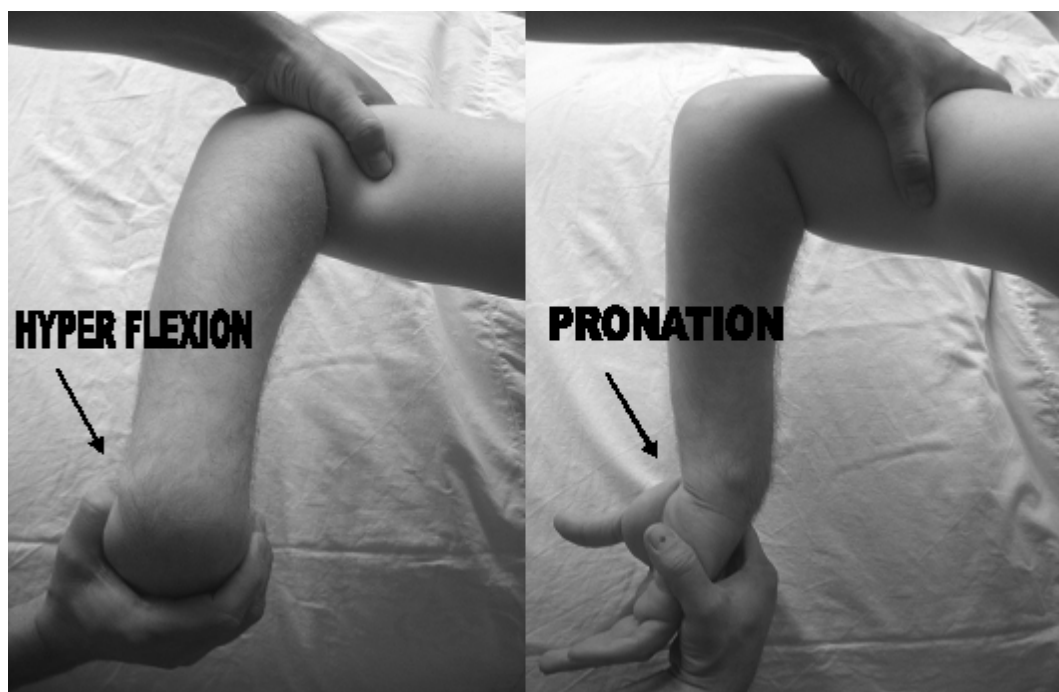
وجود هر کدام از موارد ذکر شده باعث شد بیمار وارد مطالعه نشود. اگر علائمی مبنی بر درد ارجاعی از ناحیه‌ی شانه و یا گردن، مانند تشدید درد به همراه حرکت این دو عضو نیز وجود داشت، رادیوگرافی و اقدامات لازم جهت بررسی انجام شد و در صورت رد آن، فرد وارد مطالعه گردید.



شکل ۱. طرح کلی نمونه‌گیری و انجام مطالعه

بر روی بیماران گروه مداخله علاوه بر موارد فوق، قبل از تزریق متیل پردنیزولون، عملی موسوم به complete the lesion صورت گرفت؛ به این ترتیب که آرنج بیمار را در حالت فلکسیون قرار داده، سپس مچ دست بیمار را به صورت ناگهانی و پر قدرت خم کرده (hyper flexion)، دست بیمار را کامل و پر قدرت به داخل (pronation) چرخانیم (شکل ۲).

برای تمامی بیماران تا زمانی که دردشان کاهش نیافت، روزانه ۲ عدد استامینوفن ۵۰۰ میلی‌گرم تجویز گردید. همچنین در مورد عدم انجام فعالیت‌هایی که موجب تشدید درد در ناحیه مذکور گشته، فعالیت‌هایی که با خم کردن و یا چرخاندن مچ دست همراهند، عدم مصرف خودسرانه‌ی دارو یا درمان‌های دیگر، و نیز روند کلی و طول مدت درمان و پیگیری، توصیه‌های لازم به صورت شفاهی و کتبی داده شد.



شکل ۲. نحوه‌ی اجرای عمل \*Complete the lesion

\* آرنج بیمار را در حالت فلکسیون قرار داده، سپس مچ دست بیمار را به صورت ناگهانی و پر قدرت خم کرده، دست بیمار را کامل و پر قدرت به داخل می‌چرخانیم.

در این مطالعه و طی معاینات دوره، جهت بررسی نتایج از ابزار اندازه‌گیری دست (hand dynamometer) استفاده نگردید. برخی از مقالات، اعتبار (validity) اندازه‌گیری این وسیله را زیر سؤال برده‌اند و از احتمال تأثیر ساختار غیر استاندارد این وسیله بر نتایج ابراز تردید کرده‌اند (۱۱-۱۲). در عوض جهت بررسی بیماران از معیارهای verhaar و همکاران (۱۳-۱۴) (جدول ۱) استفاده شد که پیشتر نیز در مطالعه‌های مشابه مورد استفاده قرار گرفته بود (۱۱). بر اساس این معیار، بیماران در هر بار معاینه در یکی از چهار گروه ذکر شده وارد شده، تغییرات آنها مورد ارزیابی قرار می‌گیرد.

برای بیماران گروه شاهد، به جای عمل complete the lesion، عمل دیگری انجام شد. آرنج بیماران به صورت نمایشی در حالت flexion قرار داده شد و مچ دست آنها به آرامی و بدون قدرت خم شده، به خارج گردانده شد (شکل ۲).

لازم به ذکر است که تمامی بیماران توسط یک پزشک معاینه شده، وارد مطالعه گردیدند و تمامی اقدامات اولیه‌ی ذکر شده توسط وی انجام شد.

در طول مدت پیگیری، در هفته‌های ۳، ۶، ۱۲ و ۲۴ پس از شروع درمان، بیماران مورد سنجش و معاینه‌های منظم قرار گرفتند. معاینه‌های دوره‌ای بیماران توسط یک پزشک عمومی صورت گرفت که از نحوه‌ی تقسیم‌بندی و گروه‌بندی آنها آگاه نبود.

## جدول ۱. سیستم طبقه بندی نتایج به دست آمده از درمان اپی‌کندیلیت خارجی

<p>- بهبود کامل درد اپی‌کندیل خارجی.</p> <p>- بیمار از نتایج درمان راضی است.</p> <p>- قدرت مشت کردن کاهش مشهودی ندارد.</p> <p>- به دنبال دورسی فلکسیون مچ دست در برابر مقاومت، درد ایجاد نمی‌گردد.</p>	<p><u>عالی:</u></p>
<p>- گهگاه بعد از انجام فعالیت‌های قدرتی، درد خفیفی بر روی اپی‌کندیل خارجی حس می‌شود.</p> <p>- بیمار از نتایج درمان راضی است.</p> <p>- قدرت مشت کردن بیمار یا کاهش مشهودی ندارد و یا کمی کاهش یافته است.</p> <p>- به دنبال دورسی فلکسیون مچ دست در برابر مقاومت، درد ایجاد نمی‌گردد.</p>	<p><u>خوب:</u></p>
<p>- ایجاد احساس ناخوشایند بر روی اپی‌کندیل خارجی بعد از انجام فعالیت‌های قدرتی که نسبت به قبل از درمان در حد قابل تحملی است.</p> <p>- بیمار از نتایج درمان راضی، یا تقریباً راضی است.</p> <p>- کاهش مشهود (متوسط تا خفیف) قدرت مشت کردن دست.</p> <p>- درد خفیف تا متوسط به دنبال دورسی فلکسیون مچ دست در برابر مقاومت.</p>	<p><u>متوسط:</u></p>
<p>- عدم کاهش درد اپی‌کندیل خارجی.</p> <p>- بیمار از نتایج درمان ناراضی است.</p> <p>- کاهش مشهود (شدید) قدرت مشت کردن دست.</p> <p>- درد شدید به دنبال دورسی فلکسیون مچ دست در برابر مقاومت.</p>	<p><u>ضعیف:</u></p>

باقیمانده، ۱۹ نفر (۴۴٪) مرد بودند که ۹ نفر آنها (۴۷/۴٪) در گروه مداخله و ۱۰ نفر آنها (۵۲/۶٪) در گروه شاهد تحت مطالعه قرار داشتند. همچنین در هر دو گروه، ۱۲ زن (۵۰٪) حضور داشتند (جدول ۲). میانگین سنی در گروه مداخله  $44/9 \pm 4/8$  و در گروه شاهد  $45/8 \pm 5/4$  بود.

از این میان، ۸ نفر کارمند (۱۸/۶٪)، ۱۸ نفر کارگر (۴۱/۹٪) و ۱۷ نفر (۳۹/۵٪) خانه‌دار بودند. هیچ‌کدام از بیماران به صورت دائمی و منظم ورزشکار نبودند. ۴ نفر از کارمندان (۵۰٪)، ۸ نفر از کارگران (۴۴/۴٪) و ۹ نفر از خانه‌دارها (۵۲/۹٪) در گروه مداخله و بقیه در گروه شاهد مورد ارزیابی قرار گرفتند (جدول ۲).

در صورت عدم همکاری و یا عدم رضایت جهت ادامه‌ی پیگیری، بیمار از طرح خارج گردید. برای بیمارانی که پس از ۶ هفته همچنان در گروه ضعیف (poor) بودند مجدداً تزریق متیل پردنیزولون انجام شد.

جهت آنالیز آماری داده‌ها، با در نظر گرفتن  $\alpha = 0/05$ ، از آزمون‌های Friedman و Man-Whitney استفاده گردید.

**یافته‌ها**

از میان ۵۰ بیمار شرکت کننده در طرح، ۴ نفر از گروه مداخله و ۳ نفر از گروه شاهد در طی زمان پیگیری، از مطالعه خارج گردیدند (follow up failure rate: 14%). از ۴۳ نفر

جدول ۲. توزیع جنس و شغل در گروه‌های مورد مطالعه

P- value	مجموع		گروه شاهد <sup>+</sup>		گروه مداخله <sup>*</sup>			
	تعداد	%	تعداد	%	تعداد	%		
> ۰/۰۵	۱۹	۱۰۰	۱۰	۵۲/۶	۹	۴۷/۴	مرد	جنس
	۲۴	۱۰۰	۱۲	۵۰	۱۲	۵۰	زن	
	۸	۱۰۰	۴	۵۰	۴	۵۰	کارمند	
> ۰/۰۵	۱۸	۱۰۰	۱۰	۵۶/۶	۸	۴۴/۴	کارگر	شغل
	۱۷	۱۰۰	۸	۴۷/۱	۹	۵۲/۹	خانه‌دار	

\* تزریق موضعی متیل پردنیزولون به همراه عمل Complete the lesion

+ تزریق موضعی متیل پردنیزولون به تنهایی

نزدیک شدن داده‌ها در هر دو گروه بوده است. در هفته‌ی دوازدهم نیز همین روند ادامه یافته است (۲/۰۷ در گروه مداخله و ۲/۳۶ در گروه شاهد).

در هفته‌ی بیست و چهارم، افزایش اندکی در میانه‌ی نمرات هر دو گروه مشهود بود (۲/۲۴ در گروه مداخله و ۲/۳۶ در گروه شاهد). در هفته‌ی بیست و چهارم شاهد یک عود مجدد هم در گروه مداخله و هم در گروه شاهد، به دنبال بهبود کامل این افراد بودیم.

بر این اساس، هرکدام از گروه‌های مداخله و شاهد طی شش ماه پیگیری نشان‌دهنده‌ی نتایج آماری معنی‌دار ( $P < ۰/۰۵$ ) بوده‌اند.

جهت مقایسه‌ی دو روش درمانی با یکدیگر طی هفته‌های متوالی، از آزمون Man-Whitney استفاده شد. بر این اساس و طی پیگیری‌های انجام شده در هفته‌های ۳، ۶، ۱۲ و ۲۴، تفاوت معنی‌داری بین دو گروه مشهود نبود ( $P > ۰/۰۵$ ) (جدول ۳).

در بین دو گروه بیماران تفاوت معنی‌داری در توزیع سنی، جنسی و شغلی به چشم نمی‌خورد ( $P > ۰/۰۵$ ).

طی پیگیری در هفته‌ی ششم و بر اساس معیارهای Verhaar و همکاران، ۳ نفر در گروه مداخله و ۲ نفر در گروه شاهد درجه‌ی ضعیف گرفتند که برای آنان تزریق مجدد استروئید با همان دوز و تکنیک قبلی به کار گرفته شد.

برای بررسی تأثیر هر کدام از روش‌های درمانی طی شش ماه پیگیری، از آزمون Friedman استفاده گردید. جهت آنالیز داده‌ها، معیارهای Verhaar و همکاران به ترتیب عالی، خوب، متوسط و بد با نمره‌های ۱، ۲، ۳ و ۴ معین شد.

بر این اساس در هفته‌ی سوم، گروه مداخله میانه‌ی ۳/۰۲ (در مقابل ۲/۷۷ در گروه شاهد) داشته است. در هفته‌ی ششم، میانه‌ی ۲/۶۷ در گروه مداخله و ۲/۶۴ در گروه شاهد نشانگر

جدول ۳. مقایسه‌ی میانه و انحراف معیار و P-value نمرات گروه‌ها در طی مدت پیگیری

P-value *	گروه شاهد	گروه مداخله	
P > ۰/۰۵	۱/۶۳ ± ۱/۰۹	۲/۰۴ ± ۱/۲۸	هفته‌ی سوم
P > ۰/۰۵	۱/۵۰ ± ۰/۹۶	۱/۷۱ ± ۱/۱۴	هفته‌ی ششم
P > ۰/۰۵	۱/۱۸ ± ۰/۵۰	۱/۱۴ ± ۰/۴۷	هفته‌ی دوازدهم
P > ۰/۰۵	۱/۲۷ ± ۰/۷۶	۱/۲۸ ± ۰/۹۰	هفته‌ی بیست و چهارم

۱: عالی    ۲: خوب    ۳: متوسط    ۴: ضعیف  
\* α = ۰/۰۵ (آزمون Man-Whitney)

علل مختلفی داشته باشد که از آن جمله می‌توان به خودمحدودشونده بودن بیماری اشاره کرد (۱۷-۱۵).

در بسیاری از تحقیقات مورد-شاهدی (Case-Control)، گروه شاهد بدون دریافت مداخله‌ی درمانی بهبود وضعیت داشته‌اند (۱۹-۱۸). همچنین در تعدادی از مطالعات بلند مدت تفاوت چندانی بین دو گروه مشهود نبوده‌است (۲۷-۲۰، ۱۴) که خود می‌تواند بیانگر خودمحدودشونده بودن بیماری باشد.

Smidt و همکاران (۲۷) ضمن بررسی یک ساله‌ی ۱۸۵ بیمار مبتلا به اپی‌کندیلیت خارجی که تحت درمان با تزریق موضعی استروئید یا روش‌های فیزیوتراپی، و یا بدون تداخل درمانی قرار گرفته بودند، به این نتیجه رسیدند که پیگیری، بدون تداخل درمانی و نیز انجام فیزیوتراپی بهترین سیاست درمانی بلند مدت است. بهبود بیماران بدون انجام تداخل درمانی بر خودمحدودشونده بودن بیماری دلالت دارد.

Haahr و همکاران (۳۳) در یک کارآزمایی بالینی انجام شده بر روی ۲۶۶ مورد جدید مبتلا به اپی‌کندیلیت خارجی در طول مدت یک سال، به این

پس از ۶ ماه پیگیری، ۴ نفر از هر دو گروه، نتیجه‌های ضعیف و متوسط گرفتند (۹/۳۰٪) که ۲ نفر آنها در گروه مداخله و ۲ نفر در گروه شاهد بودند (۹/۵٪ گروه مداخله و ۹/۰٪ گروه شاهد). در گروه مداخله یک نفر با وجود تزریق دوم متیل پرونیزولون و نفر دیگر به صورت عود مجدد بعد از بهبود کامل و در گروه شاهد یک نفر عود مجدد بعد از بهبودی کامل و فرد دیگر به صورت عدم پاسخ به درمان از ابتدا قرار گرفتند.

در میان بیماران عوارضی همچون هیپوپپیگمانتاسیون پوست در ناحیه‌ی تزریق، پارگی تاندون، عفونت، یا گرگرفتگی و قرمزی صورت به دنبال تزریق موضعی استروئید دیده نشد.

## بحث

با وجود روش‌های متعدد مطرح شده در درمان اپی‌کندیلیت خارجی طی چند دهه‌ی اخیر، هنوز شواهد علمی کافی جهت انتخاب روش درمانی مناسب وجود ندارد (۷-۸، ۱۵). این موضوع می‌تواند



موفق به یافتن سلول‌های التهابی، به خصوص در فاز مزمن بیماری نگردیدند (۴۴-۴۱).

به علت سیر تحلیلی رونده‌ی (Process Degenerative) مطرح شده در برخی از مطالعات، واژه‌ی تاندونیتز آرنج (Elbow Tendinosis) مناسب‌تر از اپی‌کندیلیت دانسته شده است (۴۵).

Nirsehl (۳۱) بیان داشت که در نمای هیستولوژیک، فیروبلاست‌های آتیپیک (Atypical fibroblast) و هجوم بافت عروقی (Vascular tissue invasion) مشاهده می‌گردد که بیان‌کننده‌ی این است که بافت مورد نظر بیش از حد مورد استفاده قرار گرفته است (Over use).

وارد شدن میکروتروماهای مکرر به دنبال مورد استفاده قرار گرفتن بیش از حد تاندون، می‌تواند منجر به بروز پارگی‌های نسبی و یا پارگی در کل ضخامت تاندون گردد (۴۵).

برخی نظریات نیز به غیرموضعی بودن اپی‌کندیلیت خارجی، به خصوص در فاز مزمن، دلالت می‌کنند و اختلالات گردن، گیر افتادگی عصب رادیال (Radial entrapment syndrome)، و بسیاری موارد دیگر را علت‌های اصلی اپی‌کندیلیت خارجی می‌دانند (۴۶-۵۰).

درمان موضعی استروئید یکی از روش‌هایی است که از دیرباز در درمان اپی‌کندیلیت خارجی مورد استفاده بوده است. با وجود مطالعات فراوان در این زمینه، هنوز شواهد علمی کافی جهت برتری این روش در دسترس نیست (۸-۹). بسیاری از مقالات مروری انجام شده، پیگیری‌های بلندمدت را پیشنهاد کرده‌اند (۷، ۹، ۱۵).

Assendelf و همکاران (۵۱) بیان داشتند که

نتیجه رسیدند که پس از گذشت یک سال تفاوتی میان روند بهبود بیماری و روش درمانی انتخابی وجود ندارد. همچنین اشتغال به کارهای دستی، کشش زیاد وارد شده هنگام کار، درد شدید در ابتدای ابتلا و نیز ابتلای دست غالب بیمار از عواملی هستند که در عدم بهبود بیماری تأثیر به‌سزایی دارند.

شواهدی مبنی بر افزایش درد آرنج و ساعد در زمینه‌ی کشش و فشار فیزیکی، در همراهی فاکتورهای روانشناختی موجود است (۳۹-۳۴). بر اساس نظر Vlaeyen و همکار (۴۰)، پیشرفت مسائل استخوانی-عضلانی به سمت مزمن شدن ممکن است با ترس و رفتارهای اجتنابی افزایش یابد. بر این اساس ترس از درد و نیز ابتلای مجدد، منجر به افزایش توجه بیمار به حس‌های بدن شده، به دنبال آن موجب افزایش مراقبت از خود و نیز مزمن شدن بیماری می‌شود.

عوامل فراوانی، اعم از مسائل فیزیکی و جسمی تا مشکلات روانشناختی، بر پیشرفت و یا بهبود بیماری و به صورت کلی بر روند آن تأثیر دارند (۱۵) که از آن جمله می‌توان به محل درد و ابتلای قبلی (۲۸)، طول مدت بروز علائم (۲۹)، جنسیت (۲۶)، شدت بیماری در ابتدا (۳۰)، درگیری هر دو اندام فوقانی (۳۱)، شغل بیمار (۳۲) و عوامل متعدد دیگر اشاره کرد.

از دلایل دیگر مبنی بر عدم وجود شواهد کافی در انتخاب روش درمان مناسب، می‌توان به نبود اطلاعات کافی در مورد مکانیسم‌های پاتوفیزیولوژیک بیماری اشاره کرد (۴۱، ۱۵). فرضیه‌های پاتوژنیک فراوانی مطرح گردیده‌اند که بسیاری از آن‌ها با یکدیگر متناقضند (۱۵).

با وجود این که کلمه‌ی اپی‌کندیلیت بیان‌کننده‌ی وجود مکانیسم التهابی است، تعدادی از مطالعات

تزریق موضعی استروئید بدون خطر خاصی بوده، مزایای کوتاه مدت (۶-۲ هفته) آن مشهود است.

بسیاری از مقاله‌ها با وجود این‌که تأثیر تزریق موضعی استروئید را در بهبود علائم مرحله‌ی حاد مورد نظر قرار داده‌اند، بیان داشته‌اند که این روش نتیجه‌ی درمانی واضحی را بعد از گذشت یک سال نشان نمی‌دهد (۵۲-۵۱، ۲۷، ۱۴). با این وجود برخی مطالعات اخیر بر تأثیر بلند مدت درمان موضعی استروئید در درمان اپی‌کندیلیت خارجی، در مقایسه با عدم تداخل درمانی خاص، و نیز عدم تغییر بارز نتایج به دنبال فیزیوتراپی دلالت می‌کنند (۵۳).

در مورد روش Complete the lesion به همراه تزریق موضعی استروئید تحقیقات کمی صورت گرفته، اطلاعات کمی از آن در دسترس است. علاوه بر آن، با توجه به زیر سؤال بودن پاتوفیزیولوژی التهابی اپی‌کندیلیت خارجی و مطرح بودن مکانیسم‌های متعدد دیگر، مؤثر بودن این روش مورد سؤال واقع شده‌است. با این وجود، با توجه به تأثیر واضح کوتاه مدت تزریق موضعی استروئید در مقاله‌های قبلی، این احتمال که این روش بر اساس مکانیسم مطرح شده مؤثر واقع شود، به شدت مطرح بوده‌است.

جهت ورود بیمارانی که دچار اختلال در ناحیه‌ی اپی‌کندیل خارجی بودند، موارد مشکوک به دردهای ارجاعی و یا مشکلات نورولوژیک ابتدا تحت بررسی‌های لازم قرار گرفتند و سپس وارد مطالعه شدند تا بتوان پاتوفیزیولوژی‌های مطرح در اپی‌کندیلیت خارجی را محدودتر نمود.

علاوه بر آن، انجام عمل Complete the lesion فقط توسط یک نفر متخصص ارتوپد جراح دست برای تمام بیماران صورت گرفت تا تفاوتی در شیوه‌ی انجام

عمل ایجاد نشود. پیگیری نیز توسط یک نفر پزشک عمومی انجام شد تا نحوه‌ی ارزیابی بیماران و میزان دقت آنها یکسان باشد. افرادی که بعد از ۶ ماه در گروه ضعیف قرار گرفتند (غیر از افرادی که دچار بروز مجدد شدند) جهت اقدامات جراحی معرفی گردیدند.

در هفته‌ی سوم، در گروه مداخله افزایش اندک میانه، نسبت به گروه شاهد مشهود است (۳/۰۲ در گروه مداخله در مقابل ۲/۷۷ در گروه شاهد، براساس آزمون Friedman). این اختلاف می‌تواند بیانگر تأخیر در بهبود درد ناشی از انجام عمل Complete the lesion در برخی از بیماران گروه مداخله باشد. از هفته‌ی ششم، روند درمان در هر دو گروه مشابه با یکدیگر ادامه یافته‌است.

در پیگیری هفته‌ی ۲۴، افزایش اندک در میانه‌ی نمرات هر دو گروه مشهود است. به نظر می‌رسد این افزایش به علت بروز موارد عود مجدد در هر دو گروه باشد. در هر دو گروه، یک نفر به دنبال بهبود کامل دچار عود مجدد شد. طی بررسی بیماران تا هفته‌ی دوازدهم، شاهد عود مجدد در بیماران بهبود یافته نبودیم حال آن‌که در هفته‌ی بیست چهارم دو مورد جدید عود مجدد مشاهده گردید.

در هر دو گروه و طی بررسی شش ماهه به نتایج قابل قبول درمانی دست یافتیم. در این تحقیق به نظر می‌رسد که تزریق موضعی استروئید، علاوه بر تأثیر درمانی کوتاه مدت (هفته‌های سوم و ششم پیگیری)، دارای اثرات درمانی طی شش ماه دوره پیگیری بوده‌است. متأسفانه امکان بررسی طولانی‌تر بیماران وجود نداشت و با توجه به بروز عود مجدد در پایان مطالعه، بررسی طولانی‌تر به خصوص از نظر موارد بروز عود مجدد و بررسی علل آن و عوامل مؤثر

موضعی استروئید به تنهایی و یا همراه با عمل Complete the lesion، به صورت خم کردن پر قدرت مچ دست به همراه پروناسیون آن، در طی شش ماه پیگیری مشهود نبود.

به علاوه در افرادی که تحت عمل جراحی complete the lesion قرار گرفتند، طی سه هفته‌ی اول، درد بیشتری نسبت به گروه مقابل دیده شد. در هر دو گروه، طی بررسی کوتاه مدت (۳ و ۶ هفته) و نیز بلند مدت (۲۴ هفته)، نتایج درمانی قابل قبولی به دنبال درمان با تزریق موضعی استروئید مشهود بود و تفاوت معنی‌داری بین دو گروه مطالعه مشاهده نگردید.

در هفته‌ی بیست و چهارم چند مورد بروز عود مجدد دیده شد. مطالعات بلند مدت با تکیه بر عوامل مؤثر در بروز مجدد بیماری مفید به نظر می‌رسد.

### تشکر و قدردانی

با تشکر فراوان از سرکار خانم دکتر زیبا فرج‌زادگان (دانشیار گروه پزشکی اجتماعی دانشکده‌ی پزشکی، دانشگاه علوم پزشکی اصفهان) که ما را در آنالیز آماری این طرح یاری نمودند.

### References

- Allander E. Prevalence, incidence, and remission rates of some common rheumatic diseases or syndromes. *Scand J Rheumatol* 1974; 3(3): 145-53.
- Verhaar JA. Tennis elbow. Anatomical, epidemiological and therapeutic aspects. *Int Orthop* 1994; 18(5): 263-7.
- Hamilton PG. The prevalence of humeral epicondylitis: a survey in general practice. *J R Coll Gen Pract* 1986; 36(291): 464-5.
- Dimberg L. The prevalence and causation of tennis elbow (lateral humeral epicondylitis) in a population of workers in an engineering industry. *Ergonomics* 1987; 30(3): 573-9.
- Silverstein B, Welp E, Nelson N, Kalat J. Claims incidence of work-related disorders of the upper

احتمالی در بروز مجدد بیماری لازم به نظر می‌رسد. در مقایسه‌ی روند درمانی بین دو گروه مداخله و شاهد، تأخیر اندکی که در بهبود علایم در ۳ هفته‌ی اول در گروه مداخله انجام شد و همچنین نتایج مشابه طی دوره شش ماهه، حاکی از آن بود که تغییری به دنبال انجام عمل Complete the lesion در بهبود بیماران حاصل نگردیده‌است و علاوه بر آن، این بیماران (نسبت به گروه شاهد) در هفته سوم نیز درد بیشتری را ابراز داشته‌اند.

به نظر می‌رسد مطالعات بلند مدت، با تکیه بر مواردی که دچار عود مجدد می‌شوند، به همراه بررسی عوامل مؤثر در بروز بیماری و یا عود آن، راهبرد مناسبی جهت مطالعات آتی باشد.

علاوه بر آن، بررسی پاتوفیزیولوژی بیماری می‌تواند در محدود کردن روش‌های مؤثر درمان و هدایت تحقیقات به سمت بررسی در زمینه‌های محدودتر و عدم پراکندگی تحقیقات در عرصه‌های متعدد درمانی کمک کننده باشد.

### نتیجه‌گیری

بر اساس یافته‌های این مطالعه، تفاوتی میان تزریق

- extremities: Washington state, 1987 through 1995. *Am J Public Health* 1998; 88(12): 1827-33.
- Feuerstein M, Miller VL, Burrell LM, Berger R. Occupational upper extremity disorders in the federal workforce. Prevalence, health care expenditures, and patterns of work disability. *J Occup Environ Med* 1998; 40(6): 546-55.
- Bisset L, Paungmali A, Vicenzino B, Beller E. A systematic review and meta-analysis of clinical trials on physical interventions for lateral epicondylalgia. *Br J Sports Med* 2005; 39(7): 411-22.
- Labelle H, Guibert R, Joncas J, Newman N, Fallaha M, Rivard CH. Lack of scientific evidence for the treatment of lateral epicondylitis

- of the elbow. An attempted meta-analysis. *J Bone Joint Surg Br* 1992; 74(5): 646-51.
9. Smidt N, Assendelft WJ, van der Windt DA, Hay EM, Buchbinder R, Bouter LM. Corticosteroid injections for lateral epicondylitis: a systematic review. *Pain* 2002; 96(1-2): 23-40.
  10. Azar FM. Shoulder and Elbow Injuries. In: Canale ST, Daugherty K, Jones L, editors. *Campbell's Operative Orthopaedics*. Philadelphia: Mosby; 2003. p. 2339-45.
  11. Altay T, Gunal I, Ozturk H. Local injection treatment for lateral epicondylitis. *Clin Orthop Relat Res* 2002; (398): 127-30.
  12. Coonrad RW, Hooper WR. Tennis elbow: its course, natural history, conservative and surgical management. *J Bone Joint Surg Am* 1973; 55(6): 1177-82.
  13. Verhaar J, Walenkamp G, Kester A, van MH, van der Linden T. Lateral extensor release for tennis elbow. A prospective long-term follow-up study. *J Bone Joint Surg Am* 1993; 75(7): 1034-43.
  14. Verhaar JA, Walenkamp GH, van MH, Kester AD, van der Linden AJ. Local corticosteroid injection versus Cyriax-type physiotherapy for tennis elbow. *J Bone Joint Surg Br* 1996; 78(1): 128-32.
  15. Hong QN, Durand MJ, Loisel P. Treatment of lateral epicondylitis: where is the evidence? *Joint Bone Spine* 2004; 71(5): 369-73.
  16. BAILY RA, BROCK BH. Hydrocortisone in tennis elbow; a controlled series. *Proc R Soc Med* 1957; 50(6): 389-90.
  17. Cyriax JH. The pathology and treatment of tennis elbow. *Journal of Bone and Joint Surgery* 1936; 18(4): 921-40.
  18. Vasseljen O, Jr., Hoeg N, Kjeldstad B, Johnsson A, Larsen S. Low level laser versus placebo in the treatment of tennis elbow. *Scand J Rehabil Med* 1992; 24(1): 37-42.
  19. Binder A, Hodge G, Greenwood AM, Hazleman BL, Page Thomas DP. Is therapeutic ultrasound effective in treating soft tissue lesions? *Br Med J (Clin Res Ed)* 1985; 290(6467): 512-4.
  20. Haker E, Lundeberg T. Laser treatment applied to acupuncture points in lateral humeral epicondylalgia. A double-blind study. *Pain* 1990; 43(2): 243-7.
  21. Haker E, Lundeberg T. Acupuncture treatment in epicondylalgia: a comparative study of two acupuncture techniques. *Clin J Pain* 1990; 6(3): 221-6.
  22. Haker E, Lundeberg T. Pulsed ultrasound treatment in lateral epicondylalgia. *Scand J Rehabil Med* 1991; 23(3): 115-8.
  23. Haker EH, Lundeberg TC. Lateral epicondylalgia: report of noneffective midlaser treatment. *Arch Phys Med Rehabil* 1991; 72(12): 984-8.
  24. Haker E, Lundeberg T. Is low-energy laser treatment effective in lateral epicondylalgia? *J Pain Symptom Manage* 1991; 6(4): 241-6.
  25. Haker E, Lundeberg N. Elbow-band, splintage and steroids in lateral epicondylalgia (tennis elbow). *Pain Clin* 1993; 6: 103-12.
  26. Holdsworth LK, Anderson DM. Effectiveness of ultra sound used with a hydrocortisone coupling medium or epicondylitis clasp to treat lateral epicondylitis: pilot study. *Physiotherapy* 1993; 79: 19-25.
  27. Smidt N, van der Windt DA, Assendelft WJ, Deville WL, Korthals-de Bos IB, Bouter LM. Corticosteroid injections, physiotherapy, or a wait-and-see policy for lateral epicondylitis: a randomised controlled trial. *Lancet* 2002; 359(9307): 657-62.
  28. Hudak PL, Cole DC, Haines AT. Understanding prognosis to improve rehabilitation: the example of lateral elbow pain. *Arch Phys Med Rehabil* 1996; 77(6): 586-93.
  29. Simunovic Z, Trobonjaca T, Trobonjaca Z. Treatment of medial and lateral epicondylitis--tennis and golfer's elbow--with low level laser therapy: a multicenter double blind, placebo-controlled clinical study on 324 patients. *J Clin Laser Med Surg* 1998; 16(3): 145-51.
  30. Gerberich SG, Priest JD. Treatment for lateral epicondylitis: variables related to recovery. *Br J Sports Med* 1985; 19(4): 224-7.
  31. Nirschl RP. Elbow tendinosis/tennis elbow. *Clin Sports Med* 1992; 11(4): 851-70.
  32. Feuerstein M, Huang GD, Haufler AJ, Miller JK. Development of a screen for predicting clinical outcomes in patients with work-related upper extremity disorders. *J Occup Environ Med* 2000; 42(7): 749-61.
  33. Haahr JP, Andersen JH. Prognostic factors in lateral epicondylitis: a randomized trial with one-year follow-up in 266 new cases treated with minimal occupational intervention or the usual approach in general practice. *Rheumatology (Oxford)* 2003; 42(10): 1216-25.
  34. Silverstein B, Viikari-Juntura E, Kalat J. Use of a prevention index to identify industries at high risk for work-related musculoskeletal disorders of the neck, back, and upper extremity in Washington state, 1990-1998. *Am J Ind Med* 2002; 41(3): 149-69.
  35. Bernard BP. *Musculoskeletal Disorders and Workplace Factors. A Critical Review of Epidemiologic Evidence for Work-Related Musculoskeletal Disorders of the Neck, Upper Extremity, and Low Back*. [Cited 30 Jan 2009] Available from URL:

- <http://www.cdc.gov/niosh/docs/97-141/pdfs/97-141h.pdf>.
36. Macfarlane GJ, Hunt IM, Silman AJ. Role of mechanical and psychosocial factors in the onset of forearm pain: prospective population based study. *BMJ* 2000; 321(7262): 676-9.
  37. Panel on Musculoskeletal Disorders and the Workplace. *Musculoskeletal Disorders and the Workplace: Low Back and Upper Extremities*. Washington, D.C.: National Academies Press; 2001.
  38. Leclerc A, Landre MF, Chastang JF, Niedhammer I, Roquelaure Y. Upper-limb disorders in repetitive work. *Scand J Work Environ Health* 2001; 27(4): 268-78.
  39. Haahr JP, Andersen JH. Physical and psychosocial risk factors for lateral epicondylitis: a population based case-referent study. *Occup Environ Med* 2003; 60(5): 322-9.
  40. Vlaeyen JW, Linton SJ. Fear-avoidance and its consequences in chronic musculoskeletal pain: a state of the art. *Pain* 2000; 85(3): 317-32.
  41. Kraushaar BS, Nirschl RP. Tendinosis of the elbow (tennis elbow). Clinical features and findings of histological, immunohistochemical, and electron microscopy studies. *J Bone Joint Surg Am* 1999; 81(2): 259-78.
  42. Alfredson H, Ljung BO, Thorsen K, Lorentzon R. In vivo investigation of ECRB tendons with microdialysis technique--no signs of inflammation but high amounts of glutamate in tennis elbow. *Acta Orthop Scand* 2000; 71(5): 475-9.
  43. Sarkar K, Uhthoff HK. Ultrastructure of the common extensor tendon in tennis elbow. *Virchows Arch A Pathol Anat Histol* 1980; 386(3): 317-30.
  44. Quintart C, Reignier M, Baillon JM. [Tennis elbow: surgical findings in 17 cases and etiopathogenetic hypothesis]. *Acta Orthop Belg* 1998; 64(2): 170-4.
  45. Khan KM, Cook JL, Taunton JE, Bonar F. Overuse tendinosis, not tendonitis. *The Physician & Sports Medicine* 2000; 20(8): 38-48.
  46. Yaxley GA, Jull GA. Adverse tension in the neural system. A preliminary study os tennis elbow. *Australian Journal of Physiotherapy* 1993; 39(1): 15-22.
  47. Boulier de Brabche B. Etude de 58 dossiers de tendinitis epicondyliennes traitees par manipulations cervicales. *Annales de r'eadaptation et de medicine physique* 1986; 26: 65-74.
  48. Vicenzino B, Collins D, Wright A. The initial effects of a cervical spine manipulative physiotherapy treatment on the pain and dysfunction of lateral epicondylalgia. *Pain* 1996; 68(1): 69-74.
  49. Gunn CC, Milbrandt WE. Tennis elbow and the cervical spine. *Can Med Assoc J* 1976; 114(9): 803-9.
  50. Jackson MD. Tennis elbow. Evaluating and managing tennis elbow. *Physician Sportsmed* 1998; 26: 104.
  51. Assendelft WJ, Hay EM, Adshead R, Bouter LM. Corticosteroid injections for lateral epicondylitis: a systematic overview. *Br J Gen Pract* 1996; 46(405): 209-16.
  52. Hay EM, Paterson SM, Lewis M, Hosie G, Croft P. Pragmatic randomised controlled trial of local corticosteroid injection and naproxen for treatment of lateral epicondylitis of elbow in primary care. *BMJ* 1999; 319(7215): 964-8.
  53. Tonks JH, Pai SK, Murali SR. Steroid injection therapy is the best conservative treatment for lateral epicondylitis: a prospective randomised controlled trial. *Int J Clin Pract* 2007; 61(2): 240-6.

Received: 1.3.2008  
Accepted: 19.10.2008

## Comparison Two Therapeutic Methods for Lateral Epicondylitis: A Double-Blind Clinical Trial

Mohammad Dehghani MD<sup>\*</sup>, Yaser Tajallizadeh Khoob MD<sup>\*\*</sup>,  
Hossein Fanian MD<sup>\*\*\*</sup>

<sup>\*</sup>Associate Professor of Orthopaedic Surgery, Hand Surgery, Department of Orthopaedic, School of Medicine, Isfahan University of Medical Sciences, Isfahan, Iran.

<sup>\*\*</sup>Medical Student, School of Medicine, Isfahan University of Medical Sciences, Isfahan, Iran.

<sup>\*\*\*</sup>Assistant Professor of Orthopaedic Surgery, Department of Orthopaedic, School of Medicine, Isfahan University of Medical Sciences, Isfahan, Iran

### Background:

#### Abstract

One of the mostly used methods introduced for treatment of lateral epicondylitis which is local steroid injection. Flexing the wrist of involved hand strongly and suddenly, which is called "complete the lesion" is of methods used with local steroid injection and is not truly known.

### Methods:

Through a double-blind clinical trial, 50 patients with lateral epicondylitis, visiting the orthopedic clinic of Ayatollah Kashani Hospital, Isfahan, were studied in two groups of 25. Case group received local steroid injection with "complete the lesion" maneuver and their hands were casted with a long plaster for 3 weeks. The control group received all above actions, except for "complete the lesion" maneuver. The patients were evaluated based on Verhaar criteria in third, sixth, twelfth, and twenty fourth weeks and categorized in four groups of excellent, good, intermediate, and poor. During the follow up period, seven patients were excluded from the study. Data were analyzed with Friedman and Man-Whitney analytical tests.

### Findings:

During the follow up period, there was no significant difference between case and control groups (Man-Whitney test,  $P > 0.05$ ). During the third week evaluation, the median of case group scores was a little higher than the control group ones (3.02 vs. 2.77). Also, we found that the treatments used for both groups had analytically significant effects (Friedman test,  $P < 0.05$ ).

### Conclusion:

Patients in case group had more pain, rather than in control group, through the first three weeks. Treatments used for both groups showed acceptable results through the short-term (weeks 3 and 6) and long-term (weeks 12 and 24) evaluations. It seems that more studies in longer time periods, focusing on the factors affecting condition relapse, may be useful.

### Key words:

**Lateral epicondylitis, Tennis elbow, Local steroid injection, Clinical trial, Wrist flexion.**

### Page count:

14

### Tables:

3

### Figures:

2

### References:

53

### Address of Correspondence:

Mohammad Dehghani MD, Assistant Professor of Orthopaedic Surgery, Hand Surgery, Department of Orthopaedic, School of Medicine, Isfahan University of Medical Sciences, Isfahan, Iran.

E-mail: m\_dehghani@med.mui.ac.ir