

## مقایسه‌ی خصوصیات مورفولوژیک و مورفومتریک اپی‌تلیوم غددی آندومتر موش بلافاصله قبل از لانه‌گزینی به دنبال مصرف HMG-HCG، پروژسترون و سیلدنافیل سترات

دکتر بهمن رشیدی<sup>۱</sup>، دکتر جعفر سلیمانی راد<sup>۲</sup>، دکتر لیلا روشنگر<sup>۳</sup>

### خلاصه

**مقدمه:** همزمانی تکامل آندومتریوم و رویان، پیش‌نیازی ضروری برای لانه‌گزینی موفق است. پروژسترون و داروهای دیگر، تکامل همزمانی رویان بلافاصله قبل از لانه‌گزینی را از طریق آندومتریوم مادری حمایت می‌کنند. هدف از این مطالعه، ارزیابی خصوصیات و تغییرات مورفولوژیک و مورفومتریک آندومتریوم موش‌های تحریک شده برای تخمک‌گذاری به دنبال تزریق پروژسترون و سیلدنافیل سترات بود.

**روش‌ها:** تعداد ۴۰ سر موش ماده‌ی بالغ به چهار گروه شاهد، گنادوتروپین، گنادوتروپین + پروژسترون و گنادوتروپین + سیلدنافیل سترات تقسیم شدند. به هر سه گروه مورد آزمایش ابتدا HMG و سپس HCG به میزان ۷/۵ IU تزریق شد؛ سپس هر دو موش ماده با یک موش نر برای جفت‌گیری در یک قفس قرار داده شدند. در دو گروه آخر به ترتیب، ۱ mg/mouse پروژسترون و ۳ mg/kg سیلدنافیل سترات به فواصل ۲۴، ۴۸ و ۷۲ ساعت پس از تزریق HMG تزریق گردید. ۹۶ ساعت بعد، موش‌ها در هم‌هی گروه‌ها قربانی شده، نمونه‌های رحمی آن‌ها تحت پاساژ بافتی قرار گرفت و برای مطالعه با میکروسکوپ نوری آماده گردید.

**یافته‌ها:** بر اساس بررسی با میکروسکوپ نوری، ارتفاع سلول‌های اپی‌تلیال غددی در گروه شاهد  $1/54 \pm 11/66$  و در گروه گنادوتروپین  $11/10 \pm 0/77$  میکرومتر بود که از نظر آماری تفاوت معنی‌داری نداشت. ارتفاع این سلول‌ها در گروه گنادوتروپین + پروژسترون و گنادوتروپین + سیلدنافیل سترات به ترتیب  $11/30 \pm 11/06$  و  $11/22 \pm 11/37$  میکرومتر بود که با گروه شاهد و گنادوتروپین تفاوت معنی‌داری را نشان نمی‌داد. در نهایت هیچ کدام از گروه‌ها با هم اختلاف معنی‌داری نداشتند ( $P < 0/05$ ).

**نتیجه‌گیری:** القای تخمدان و به دنبال آن پروژسترون و سیلدنافیل سترات نتوانست تغییری در شاخص‌های مورفومتریک سلول‌های اپی‌تلیوم غددی رحم موش‌های تحریک شده برای تخمک‌گذاری ایجاد کند.

**واژگان کلیدی:** لانه‌گزینی، پروژسترون، سیلدنافیل سترات، آندومتریوم.

### (ART) Assisted Reproductive Technology

کمتر از آن چیزی بود که انتظار می‌رفت (۱). یکی از مراحل اساسی و محدود کننده در دست‌یابی به نتایج قابل قبول به دنبال سیکل‌های ART، لانه‌گزینی موفق جنین است که از دو عامل عمده، یعنی آندومتر و جنین، تأثیر پذیر می‌باشد. لانه‌گزینی روندی است که رویان باید طی آن مرحله مواجه شدن با آندومتر

### مقدمه

در طی چندین سال اخیر کوشش‌های گسترده‌ای جهت کاهش میزان ناباروری به عمل آمده است و با وجود پیشرفت‌های صورت گرفته در زمینه‌ی تحریک تخمک‌گذاری، بلوغ اووسیت، باروری و تکامل رویان، پیشرفت در زمینه‌ی لانه‌گزینی موفق رویان به کمک IVF، ICSI، ZIFT و GIFT در

<sup>۱</sup> استادیار، گروه علوم تشریحی، دانشکده‌ی پزشکی، دانشگاه علوم پزشکی اصفهان، اصفهان، ایران.

<sup>۲</sup> استاد، گروه علوم تشریحی و مرکز تحقیقات کاربردی دارویی، دانشکده‌ی پزشکی، دانشگاه علوم پزشکی تبریز، تبریز، ایران.

<sup>۳</sup> دانشیار، گروه علوم تشریحی و مرکز تحقیقات کاربردی دارویی، دانشکده‌ی پزشکی، دانشگاه علوم پزشکی تبریز، تبریز، ایران.

نویسنده‌ی مسؤول: دکتر بهمن رشیدی، استادیار، گروه علوم تشریحی، دانشکده‌ی پزشکی، دانشگاه علوم پزشکی اصفهان، اصفهان، ایران.

طبیعی بین جنین و آندومتر در زمان لانه‌گزینی وجود دارد، تأثیر بگذارد. بنابراین ممکن است ارتباطی بین تحریک تخمدانی به وسیله گنادوتروپین‌ها و کاهش میزان لانه‌گزینی وجود داشته باشد (۱۲).

سیلدنافیل سیترات ابتدا برای درمان ناتوانی در نعوظ (Erectile dysfunction) استفاده گردید (۱۳-۱۵). این دارو جزء خانواده‌ی فسفو دی‌استراز نوع ۵ (PDE-5) می‌باشد و از طریق هیدرولیز آنزیم‌های تخریب‌کننده‌ی cGMP باعث افزایش داخل سلولی گوانوزین مونوفسفات حلقوی (cGMP) و در نهایت، افزایش نیتریک اکساید (NO) در داخل سلول عضله‌ی صاف (۱۶-۱۷) و در نتیجه شل شدن عضلات می‌گردد. فسفو دی‌استراز نوع ۵ می‌تواند بر روی عضلات صاف عروق به طور اختصاصی عمل کند (۱۸). از طرف دیگر نشان داده شده است که سیلدنافیل سیترات دارای ماهیت گشادکنندگی عروق (۹، ۱۹) و ایجاد آرمیدگی (Relaxation) در عضلات میومتر می‌باشد (۲۰-۲۱). با توجه به خصوصیات این دارو، به نظر می‌رسد سیلدنافیل سیترات بتواند رسیدگی آندومتر را تسهیل نماید. بنا بر اطلاعات ما، هیچ‌گونه مطالعه‌ای مبنی بر اثرات سیلدنافیل سیترات و مقایسه‌ی آن با پروژسترون مورد استفاده در ART بر روی اپی‌تلیوم غددی آندومتر رحم انجام نشده است؛ این مطالعه با هدف مقایسه‌ی مشخصات مورفولوژیک آندومتر در موش‌های تحریک تخمک‌گذاری شده به همراه پروژسترون یا سیلدنافیل سیترات انجام گرفت. مهم‌ترین ویژگی مطالعه‌ی حاضر این بود که شرایط آندومتر را فقط در صورت ورود بلاستوسیست به حفره‌ی رحمی بررسی می‌کرد؛ این بررسی در مطالعات قبلی بر مبنای مدت زمان بوده است.

و چسبندگی به آن را انجام داده، به آن نفوذ کند. در تمام این مراحل سیتوکین‌ها، فاکتورهای رشد، مولکول‌های چسبنده، هورمون‌ها و آنزیم‌ها نقش اساسی دارند و میزان بیان یا عملکرد هر یک می‌تواند منجر به عدم لانه‌گزینی و نازایی شود (۲).

بعد از تخمک‌گذاری، آندومتر تحت تأثیر هورمون‌های استروژن و پروژسترون، دستخوش تغییرات مورفولوژیک و بیوشیمیایی می‌شود تا محیط مناسبی برای لانه‌گزینی رویان فراهم گردد. استروژن تحریک‌کننده‌ی تکثیر سلول‌های آندومتر است و پروژسترون در تمایز و ایجاد فنوتیپ ترشحی نقش دارد. هورمون‌های استروژن و پروژسترون از طریق رسپتورهای هسته‌ای خود عمل می‌کنند و تمایز و پذیرندگی آندومتر را باعث می‌شوند (۳-۴).

پروژسترون نقش بسیار مهمی در زمان پنجره‌ی لانه‌گزینی (Implantation window) دارد (۵-۶). محققین نشان داده‌اند که میزان لانه‌گزینی در گروه‌های تحریک تخمک‌گذاری نسبت به گروه‌های عادی کمتر است (۷-۹)؛ در هنگام لانه‌گزینی رویان، بافت اپی‌تلیوم رحم اولین محل تماس و برخورد رویان با رحم است. مطالعات زیادی که پیشتر انجام شده است، نشان می‌دهد که در این زمان، سطح اپیکال آندومتریوم تغییرات مورفولوژیکی و مولکولی زیادی را متحمل می‌شود، که در مجموع تحت عنوان پذیرندگی رحم (Endometrial Receptivity) شناخته شده است (۱۰-۱۱)؛ این فرایند متأثر از تغییرات هورمون‌های تخمدانی است (۱-۲).

تزیق گنادوتروپین‌ها باعث افزایش استروئیدها می‌شود که ممکن است روی کیفیت جنین، لوله‌ی رحمی و یا محیط رحم، همچنین هماهنگی که به طور

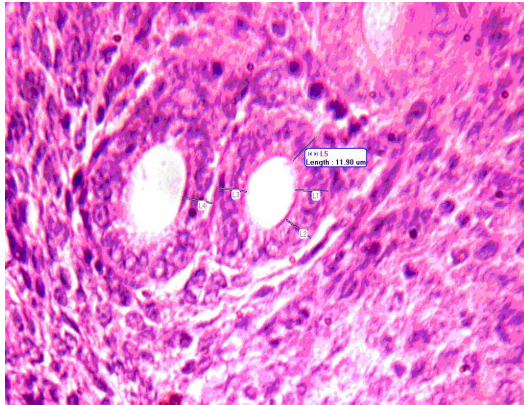
## روش‌ها

برای این مطالعه، ۴۰ سر موش سوری ماده‌ی بالغ (۳ ماهه) با میانگین وزنی ۲۵ تا ۳۰ گرم و ۲۰ سر موش نر بالغ از همان نژاد انتخاب شدند. موش‌های ماده به صورت کاملاً تصادفی به چهار گروه ده تایی به عنوان‌های گروه شاهد، گروه گونادوتروپین، گروه گنادوتروپین + پروژسترون و گروه گنادوتروپین + سیلدنافیل سیترات تقسیم شدند. تمام گروه‌ها در حیوان‌خانه‌ی مرکز تحقیقات کاربردی دارویی در شرایط یکسان با سیکل نوری ۱۲ ساعت در روشنایی و ۱۲ ساعت در تاریکی و درجه‌ی حرارت  $1 \pm 23$  درجه‌ی سانتی‌گراد نگهداری شدند. از آب شهری و غذای آماده‌ی پارس برای تغذیه استفاده شد. در ابتدا برای تحریک تخمک گذاری، به موش‌ها در همه‌ی گروه‌های تجربی HMG به میزان ۷/۵ I.U به صورت داخل صفاقی (IP) تزریق شد و ۴۸ ساعت پس از آن، HCG به مقدار ۷/۵ I.U به همان روش تزریق گردید. سپس در همه‌ی گروه‌ها هر دو موش ماده با یک موش نر برای جفت گیری در یک قفس قرار داده شدند. به موش‌های گروه گونادوتروپین + پروژسترون به فواصل ۲۴، ۴۸ و ۷۲ ساعت پس از تزریق HMG پروژسترون با دوز ۱ mg برای هر موش تزریق گردید. به موش‌های گروه گنادوتروپین + سیلدنافیل سیترات نیز با همین فواصل زمانی ۳ mg/kg سیلدنافیل سیترات به صورت داخل صفاقی تزریق شد؛ پودر سیلدنافیل سیترات (شرکت روز دارو، تهران، ایران) به صورت محلول در آب مقطر استفاده شد. مدت ۹۶ ساعت پس از تزریق HMG، موش‌های گروه‌های تجربی و هم‌زمان با آن‌ها، موش‌های گروه شاهد به صورت جا به جایی مهره‌های گردنی قربانی شدند و

رحم آن‌ها با محیط کشت شستشو داده شد. فقط از رحم موش‌هایی که حاوی بلاستوسیت بودند، نمونه برداری شد و نمونه‌ها پس از ثابت سازی در فرمالین ۱۰٪ بافر شده، مراحل پاساژ بافتی با الکل‌های صعودی و شفاف سازی در گزیل و در نهایت قالب گیری در پارافین برای آن‌ها انجام شد. مقاطع تهیه شده، با Periodic Acid Schiff (PAS) رنگ آمیزی و به وسیله میکروسکوپ نوری مورد مطالعه قرار گرفت. برای اندازه گیری ارتفاع سلول‌های لومینال از نرم‌افزار Motic Image Plus 3.2 استفاده گردید. داده‌های به دست آمده از مطالعه به وسیله‌ی روش‌های آماری توصیفی (میانگین  $\pm$  انحراف معیار) و آزمون تحلیل واریانس یک طرفه (one way ANOVA) و با استفاده از نرم‌افزار آماری SPSS<sub>۱۳</sub> (version 13, SPSS Inc., Chicago, IL) مورد بررسی و تحلیل آماری قرار گرفت. در این مطالعه، مقدار P کمتر از ۰/۰۵ معنی‌دار تلقی گردید.

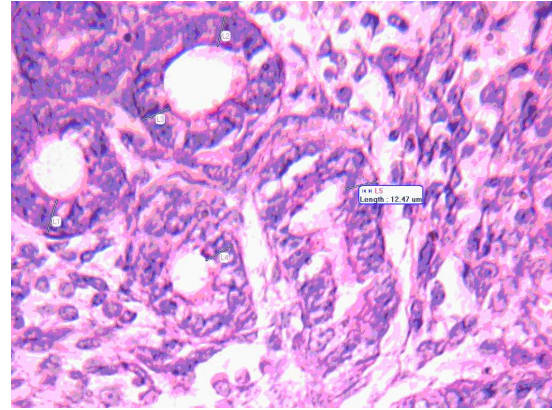
## یافته‌ها

در این مطالعه، بر اساس نتایج به دست آمده از آزمون تحلیل واریانس یک طرفه، میانگین ارتفاع سلول‌های اپی‌تلیوم غددی آندومتر از موکوس سطحی تا غشای پایه در گروه‌های مورد مطالعه از لحاظ آماری معنی‌دار نبود. بدین ترتیب که میانگین این ارتفاع در گروه شاهد  $1/54 \pm 11/66$  میکرومتر، در گروه گنادوتروپین  $0/77 \pm 11/10$  میکرومتر، در گروه گنادوتروپین + پروژسترون  $1/30 \pm 11/06$  میکرومتر و در گروه گنادوتروپین + سیلدنافیل سیترات  $1/22 \pm 11/37$  میکرومتر بود. مقایسه دو به دو گروه‌ها نشان داد که تفاوت میانگین گروه شاهد با گروه‌های مورد آزمایش

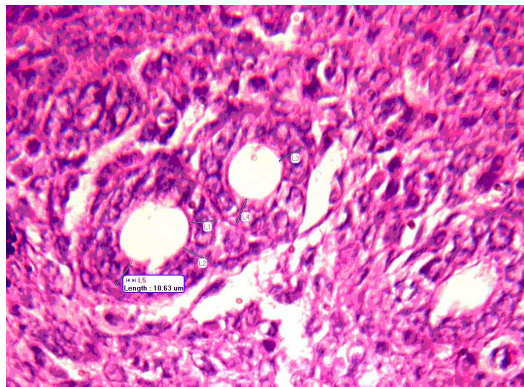


شکل ۲. نمای استروما به همراه اپی‌تلیوم غددی آندومتر رحم در گروه گنادوتروپین با بزرگ‌نمایی ۶۶۰ برابر

از نظر آماری معنی‌دار نیست ( $P < 0/05$ ). همچنین مقایسه‌ی میانگین گروه‌های مورد آزمایش با یکدیگر نیز تفاوت آماری نشان نداد ( $P < 0/05$ ).

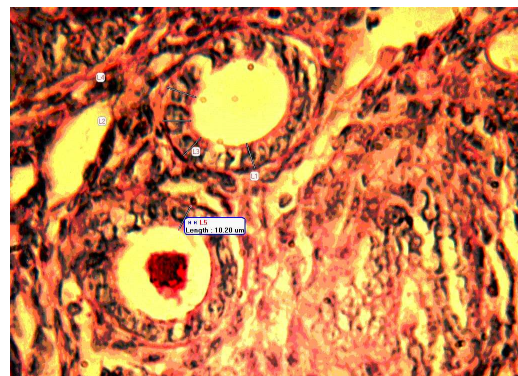


شکل ۱. نمای استروما به همراه اپی‌تلیوم غددی آندومتر رحم در گروه شاهد با بزرگ‌نمایی ۶۶۰ برابر



شکل ۳. نمای استروما به همراه اپی‌تلیوم غددی آندومتر رحم در گروه گنادوتروپین + پروژسترون با بزرگ‌نمایی ۶۶۰ برابر

به علاوه مطالعات میکروسکوپ نوری نشان داد که در گروه شاهد (شکل ۱) سلول‌های اپی‌تلیوم غددی در آندومتر دارای هسته‌هایی واکوئله، بزرگ همراه با هستکی واضح و یوکروماتین با هتروکروماتینی پراکنده، که در قسمت مرکزی سلول قرار گرفته است، می‌باشند. تمام سلول‌های اپی‌تلیوم غددی در آندومتر بر روی غشای پایه‌ای واضح با نمای PAS مثبت قرار گرفته بود. همچنین موکوس سطحی به صورت کاملاً مشخص و با ضخامتی یکنواخت (PAS مثبت) بر روی سطح رأسی سلول‌های اپی‌تلیوم غددی مشهود بود. اکثر حجم سیتوپلاسم را هسته اشغال کرده ولی مقدار کمی از سیتوپلاسم ائوزینوفیلیک و واکوئله بود. در مقایسه‌ی مورفولوژی غدد در گروه شاهد با گروه گنادوتروپین (شکل ۲)، گروه گنادوتروپین + پروژسترون (شکل ۳) و گروه گنادوتروپین + سیلدنافیل سیترات (شکل ۴) تغییر محسوسی مشاهده نگردید و تمام گروه‌ها با یکدیگر مشابه بودند.



شکل ۴. نمای استروما به همراه اپی‌تلیوم غددی آندومتر رحم در گروه گنادوتروپین + سیلدنافیل سیترات با بزرگ‌نمایی ۶۶۰ برابر

## بحث

نتایج حاصل از این تحقیق نشان داد که ارتفاع سلول‌های اپی‌تلیوم غددی آندومتر در گروهی که تخمک‌گذاری توسط HMG-HCG تحریک شده بود، نسبت به گروه

شاهد افزایش یا کاهش نیافته است؛ همچنین مقایسه‌ی دو گروه HMG-HCG + پروژسترون و HMG-HCG + سیلدنافیل سیترات با گروه شاهد نشان داد که ارتفاع اپی‌تلیوم غددی آندومتر در گروه‌ها تفاوتی ندارد. از طرف دیگر، مقایسه‌ی ارتفاع سلول‌های اپی‌تلیوم غددی آندومتر در دو گروه دریافت‌کننده‌ی هورمون‌های محرک تخمک‌گذاری به همراه پروژسترون یا سیلدنافیل سیترات با یکدیگر تغییری نشان نداد. مورفولوژی سلول‌های اپی‌تلیوم غددی در تمام گروه‌ها از نظر ظاهر هسته، سیتوپلاسم و موکوس سطحی مشابه یکدیگر بود و تغییر مورفولوژیکی را نشان نداد. با توجه به نتایج به دست آمده در این مطالعه می‌توان گفت که رابطه‌ی بین کیفیت آندومتر با میزان لانه‌گزینی موفق ناشناخته است و مقیاس قابل‌پذیرشی جهت ارزیابی پذیرندگی آندومتر وجود ندارد. آمادگی آندومتر تحت کنترل هورمون‌های استروئیدی تخمدان است و شواهد نشان می‌دهد که اثرات آن‌ها به واسطه‌ی تولید موضعی سیتوکین‌ها است که آن‌ها نیز به نوبه‌ی خود باعث فعال شدن هورمون‌ها می‌شوند (۲۳-۲۲، ۱۰). مهم‌ترین وظیفه‌ی آندومتر، ایجاد شرایط مناسب برای لانه‌گزینی جنین است (۲۴). آندومتر در طول سیکل قاعدگی متحمل یک سری تغییرات مورفولوژیک می‌شود که این تغییرات با به کارگیری روش‌های مورفومتریک قابل اندازه‌گیری است.

Noyes و همکاران بیوپسی‌های آندومتر در فازهای مختلف سیکل قاعدگی و روز شمار تغییرات مورفولوژیک سلول‌های آندومتر را مورد تحقیق قرار دادند و فاز لوتئال را به دو نیمه تقسیم کردند؛ به طوری که نیمه‌ی اول مربوط به تغییرات مورفولوژیک سلول‌های غدد و دومین نیمه مربوط به تغییر خصوصیات سلول‌های استروما بود (۲۵). Hadi و همکاران نیز

کاهش رسپتورهای استروئیدی هسته‌ای در غدد و استروما را بعد از تحریک تخمدان ذکر کردند. آنان پیشنهاد کردند که بعد از تحریک تخمدان، رسپتورهای استروئیدی در برابر حضور میزان فوق‌فیزیولوژیک استروئیدها کاهش می‌یابند (۳). نسبت پروژسترون و استرادیول در پذیرندگی رحم مهم است. Sauer Ramirez و همکار نشان دادند که در تحریک تخمک‌گذاری با داروهای این نسبت به هم می‌خورد و باعث کاهش کیفیت ART می‌شود (۲۶).

Salat Baroux و همکاران بیان داشتند که تغییر در رسپتورهای استرادیول و پروژسترون بعد از تحریک با داروهای محرک تخمک‌گذاری بر لانه‌گزینی و مورفولوژی آندومتر تأثیر می‌گذارد (۲۷). Tavaniotou و همکاران اعلام کردند که غلظت‌های سرمی سوپرافیزیولوژیکی فولیکولار یا استروئیدهای فاز لوتئال نسبت استروژن به پروژسترون را تغییر می‌دهند و در طی پروتکل تحریک تخمک‌گذاری میزان وسیعی از ناهنجاری‌ها را در بافت آندومتر رحم ایجاد می‌کنند که باعث تأخیر در رشد آندومتر، ظهور زودرس پینوپودها بر روی اپی‌تلیوم و ایجاد زودرس پنجره‌ی لانه‌گزینی (Implantation window) می‌شود (۲۸). در همین رابطه، Kramer و همکاران گزارش دادند که مجموع تغییرات مورفولوژیک حاصل از تزریق گنادوتروپین اگزوژنوس باعث ایجاد شرایط نامساعد و کاهش گیرندگی رحم برای پذیرش جنین می‌شود (۲۹). Dursun و همکاران نیز نشان دادند که به کارگیری گنادوتروپین به صورت اگزوژنوس می‌تواند تغییرات مهمی از نظر مورفولوژی و ایندکس میتوزی در آندومتر در زمان لانه‌گزینی (Implantation) ایجاد کند (۳۰). تغییرات در ساختمان آندومتر، به خصوص در سطح غدد

با توجه به شاخص‌های مورفولوژیک و مورفومتریک به دست آمده از مقایسه‌ی گروه‌های گنادوتروپین، گنادوتروپین به همراه پروژسترون و یا سیلدنافیل سیترات، و با عنایت به شباهت تغییرات ایجاد شده در سطح میکروسکوپ نوری در این گروه‌ها با گروه شاهد می‌توان پیشنهاد داد که احتمال دارد داروهای تحریک تخمک‌گذاری و همچنین به دنبال آن، استفاده از پروژسترون و سیلدنافیل سیترات نتوانسته است رسیدگی آندومتر در سلول‌های اپی‌تلیوم غددی آندومتر را تغییر بدهد؛ شاید استفاده‌ی کوتاه مدت از این داروها عامل اصلی در عدم تغییر رسیدگی آندومتر قبل از لانه‌گزینی رویان باشد. با توجه به این که هیچ‌گونه گزارشی مبنی بر اثرات سیلدنافیل سیترات بر سلول‌های اپی‌تلیوم غددی آندومتر رحم وجود ندارد، نمی‌توان در مورد اثرات این دارو بر میزان رسیدگی آندومتر نظر قطعی داد؛ پیشنهاد می‌شود مطالعات بیشتری از نظر اثر داروی سیلدنافیل سیترات بر فراساختمان سلول‌های اپی‌تلیوم غددی آندومتر و همچنین مولکول‌های دخیل در Endometrial receptivity انجام گیرد. در نهایت می‌توان گفت که القای تخمدان توسط HMG و HCG و به دنبال آن، استفاده از پروژسترون و سیلدنافیل سیترات نتوانست تغییری در شاخص‌های مورفومتریک سلول‌های اپی‌تلیوم غددی رحم موش‌های تحریک شده برای تخمک‌گذاری ایجاد کند.

آندومتر، کاملاً مشهود است. این سلول‌ها از حالت غیرمتمايز خارج شده، کاملاً تمايز می‌یابند و سپس شروع به ترشح فراوان می‌کنند؛ به طوری که در روز LH+7 ترشحات و مواد غنی از گلیکوژن لومن غدد را پر می‌کند. از این زمان به بعد از میزان ترشحات کاسته شده، غدد آماده‌ی تولید موادی می‌شوند که برای ته‌اجم تروفوبلاست‌ها ضروری است (۳۱). Macrow و همکاران نیز اثر داروهای محرک HMG, GnRHa و HCG در روز LH+4 بر آندومتر زنان ناباروری که در پروتکل درمانی IVF قرار گرفته بودند را با میکروسکوپ نوری مطالعه کردند و ضمن بررسی با روش‌های مورفومتریک، تعداد سلول‌های غددی و تعداد واکوئل‌های زیرهسته‌ای و فوق‌هسته‌ای تغییری در تکامل غدد، چه از نظر کیفی و چه از نظر کمی، مشاهده نمودند (۳۲)؛ ولی در مواردی که برای تحریک HCG و HMG از کلومیفن سیترات استفاده شده بود، پیشرفته بودن تکامل آندومتر مشاهده شده است (۳۳). همچنان که Rogers و همکاران نیز حجم غدد و ضخامت آندومتر را در افرادی که داروهای HMG, HCG و GnRHa دریافت کرده بودند، در اوایل فاز لوتال بررسی نمودند و اختلالی در این پارامتر مشاهده نکردند (۳۴)؛ البته در بیمارانی که کلومیفن سیترات به عنوان داروی محرک تخمک‌گذاری استفاده کرده بودند، کاهش در حجم غدد و ضخامت آندومتر وجود داشته است (۳۵).

## References

1. Lass A, Peat D, Avery S, Brinsdon P. Histological evaluation of endometriurn on the day of oocyte retrieval after GnRH agonist I FSH ovulation induction for IVF. *Hum Reprod* 1998; 13(11): 3203-5.
2. Shoham Z, Howles CM, Jacobs HS. Female infertility therapy: current practice. London: Martin Dunitz; 1999. p. 3-11, 75-90, 126-33, 215-6, 325-37, 393-407.
3. Hadi FH, Chantler E, Anderson E, Nicholson R, McClelland RA, Seif MW. Ovulation induction and endometrial steroid receptors. *Hum Reprod* 1994; 9(12): 2405-10.
4. Kreitmann-Gimbal B, Bayard F, Nixon WE, Hodgen GD. Patterns of estrogen and progesterone receptors in monkey endometrium during

- the normal menstrual cycle. *Steroids* 1980; 35(4): 471-9.
5. De Ziegler D. Endometrial receptivity for implantation, hormonal control of endometrial receptivity. *Hum Reprod* 1995; 10(1): 4-6.
  6. Bergeron C, Cornel C. Effects of teals stradiol on the secretory transformation of human endometrium and plasma gonadotropin. *J Clin Endocrinol Metabol* 1992; (74): 322-31.
  7. Nikas G, Develioglu OH, Toner JP, Jones HW, Jr. Endometrial pinopodes indicate a shift in the window of receptivity in IVF cycles. *Hum Reprod* 1999; 14(3): 787-92.
  8. Seifer DB, Speroff L. *Clinical gynecologic endocrinology and infertility*. 6<sup>th</sup> ed. Philadelphia: Lippincott- Williams and Wilkins; 1995. p. 107-23, 159-247, 1013-33.
  9. Johns Hopkins Medicine. Sildenafil effectively treats enlarged hearts, mouse study show. [Online]. [cited 2005 Jun 23]; Available from: URL: [http://www.hopkinsmedicine.org/Press\\_releases/](http://www.hopkinsmedicine.org/Press_releases/)
  10. Khan RN, Hamoud H, Warren A, Wong LF, Arulkumaran S. Relaxant action of sildenafil citrate (Viagra) on human myometrium of pregnancy. *Am J Obstet Gynecol* 2004; 191(1): 315-21.
  11. Paulus WE, Strehler E, Zhang M, Jelinkova L, El Danasouri I, Sterzik K. Benefit of vaginal sildenafil citrate in assisted reproduction therapy. *Fertil Steril* 2002; 77(4): 846-7.
  12. Ertzeid G, Storeng R. The impact of ovarian stimulation on implantation and fetal development in mice. *Hum Reprod* 2001; 16(2): 221-5.
  13. Harrold LR, Gurwitz JH, Field TS, Andrade SE, Fish LS, Jarry PD, et al. The diffusion of a novel therapy into clinical practice: the case of sildenafil. *Arch Intern Med* 2000; 160(22): 3401-5.
  14. Bivalacqua TJ, Champion HC, Hellstrom WJ, Kadowitz PJ. Pharmacotherapy for erectile dysfunction. *Trends Pharmacol Sci* 2000; 21(12): 484-9.
  15. Wallis RM, Corbin JD, Francis SH, Ellis P. Tissue distribution of phosphodiesterase families and the effects of sildenafil on tissue cyclic nucleotides, platelet function, and the contractile responses of trabeculae carneae and aortic rings in vitro. *Am J Cardiol* 1999; 83(5A): 3C-12C.
  16. Ballard SA, Gingell CJ, Tang K, Turner LA, Price ME, Naylor AM. Effects of sildenafil on the relaxation of human corpus cavernosum tissue in vitro and on the activities of cyclic nucleotide phosphodiesterase isozymes. *J Urol* 1998; 159(6): 2164-71.
  17. Chuang AT, Strauss JD, Murphy RA, Steers WD. Sildenafil, a type-5 CGMP phosphodiesterase inhibitor, specifically amplifies endogenous cGMP-dependent relaxation in rabbit corpus cavernosum smooth muscle in vitro. *J Urol* 1998; 160(1): 257-61.
  18. Watanabe N, Kabasawa Y, Takase Y, Matsukura M, Miyazaki K, Ishihara H, et al. 4-Benzylamino-1-chloro-6-substituted phthalazines: synthesis and inhibitory activity toward phosphodiesterase 5. *J Med Chem* 1998; 41(18): 3367-72.
  19. Wareing M, Myers JE, O'Hara M, Baker PN. Sildenafil citrate (Viagra) enhances vasodilatation in fetal growth restriction. *J Clin Endocrinol Metab* 2005; 90(5): 2550-5.
  20. Paulus WE, Strehler E, Zhang M, Jelinkova L, El Danasouri I, Sterzik K. Benefit of vaginal sildenafil citrate in assisted reproduction therapy. *Fertil Steril* 2002; 77(4): 846-7.
  21. Warner CM, Cao W, Exley GE, McElhinny AS, Alikani M, Cohen J, et al. Genetic regulation of egg and embryo survival. *Hum Reprod* 1998; 13(Suppl 3): 178-90.
  22. Kanter M, Yildiz C, Meral I, Koc A, Tasal I. Effects of a GnRH agonist on oocyte number and maturation in mice superovulated with eCG and hCG. *Theriogenology* 2004; 61(2-3): 393-8.
  23. Sato A, Otsu E, Negishi H, Utsunomiya T, Ari-ma T. Aberrant DNA methylation of imprinted loci in superovulated oocytes. *Hum Reprod* 2007; 22(1): 26-35.
  24. Li TC, Rogers AW, Dockery P, Lenton EA, Cooke ID. A new method of histologic dating of human endometrium in the luteal phase. *Fertil Steril* 1988; 50(1): 52-60.
  25. Noyes R, Hertig A, Rock J. Dating the endometrial biopsy. *Fertil Steril* 1950; 1(1): 3-25.
  26. Sauer Ramirez JL, Hernandez PO. Endometrial changes caused by induction of ovarian hyperstimulation which affect the process of embryo implantation. *Ginecol Obstet Mex* 1994; (62): 415-8.
  27. Salat Baroux J, Romain S, Alvarez S, Antoine J, Kopp K, Raulais D, et al. Biochemical and immunohistochemical multiparametric analysis of steroid receptors and growth factor receptors in human normal endometrium in spontaneous cycles and after the induction of ovulation. *Hum Reprod* 1994; 9(2): 200-8.
  28. Tavaniotou A, Smitz J, Bourgain C, Devroey P. Ovulation induction disrupts luteal phase function. *Ann N Y Acad Sci* 2001; (943): 55-63.
  29. Kramer B, Magan A, De Wet G. Hyperstimulation affects vascular permeability at implantation sites in the rat endometrium. *J Assist Reprod Genet* 1993; 10(2): 163-8.
  30. Dursun A, Sendag F, Terek MC, Yilmaz H, Oztekin K, Baka M, et al. Morphometric changes in the endometrium and serum leptin levels during the implantation period of the embryo in the rat in response to exogenous ovarian stimulation. *Fertil Steril* 2004; 82(Suppl 3): 1121-6.
  31. Esmailnejad Moghadam A, Karimpoor AA. Effect of Pyruvate, Lactate and Glucose on the pre

- implantation development of mouse embryos in vitro. *J Mazand Uni Med Sci* 2002; 11(31): 40-5.
32. Macrow PJ, Li TC, Seif MW, Buckley CH, Elstein M. Endometrial structure after superovulation: a prospective controlled study. *Fertil Steril* 1994; 61(4): 696-9.
33. Bourgain C, Smitz J, Camus M, Erard P, Devroey P, Van Steirteghem AC, et al. Human endometrial maturation is markedly improved after luteal supplementation of gonadotrophin-releasing hormone analogue/human menopausal gonadotrophin stimulated cycles. *Hum Reprod* 1994; 9(1): 32-40.
34. Rogers PA, Polson D, Murphy CR, Hosie M, Susil B, Leoni M. Correlation of endometrial histology, morphometry, and ultrasound appearance after different stimulation protocols for in vitro fertilization. *Fertil Steril* 1991; 55(3): 583-7.
35. Bonhoff A, Naether O, Johannisson E. Effects of clomiphene citrate stimulation on endometrial structure in infertile women. *Hum Reprod* 1996; 11(4): 844-9.



## Comparison of Morphological and Morphometrical Characteristics in the Glandular Epithelium of Mouse Endometrium in Preimplantation Period after Administration HMG-HCG, Progesterone and Sildenafil Citrate

Bahman Rashidi PhD<sup>1</sup>, Jafar Soleimani Rad PhD<sup>2</sup>, Leila Roshangar PhD<sup>3</sup>

### Abstract

**Background:** Synchronous development of embryo and endometrium is an essential prerequisite for successful implantation. Progesterone and some other drugs help to maintain synchronous development of preimplantation embryo through its action on maternal uterus. The aim of this study was to assessment the changes in morphology and morphometrical characteristics of endometrium after injections of progesterone and sildenafil citrate in superovulated mice.

**Methods:** Forty adult female mice were divided into 4 groups as: control, gonadotropin, gonadotropin + progesterone and gonadotropin + sildenafil citrate. In all 3 experimental groups the mice received 7.5 I.U HMG and later HCG. Then every two female mice with one male mouse put in one cage for mating. In two lat groups 1 mg/mouse progesterone and 3 mg/kg sildenafil citrate administrated in 24, 48, 72 hours interval, after HMG injection. Ninety six hours after HMG injection, the mice in 4 groups were sacrificed and their uterine specimens were prepared for light microscopic studies.

**Findings:** The mean height of glandular epithelium cells was  $11.66 \pm 1.54 \mu\text{m}$  in control group,  $11.10 \pm 0.77 \mu\text{m}$  in gonadotropin group,  $11.06 \pm 1.30 \mu\text{m}$  in gonadotropin + progesterone group and  $11.37 \pm 1.22 \mu\text{m}$  in gonadotropin + sildenafil citrate. Finally, the heights of the cells in all groups were not significantly deferent from each other ( $P < 0.05$  for all of the comparisons).

**Conclusion:** Ovarian induction followed by progesterone and sildenafil citrate injection would not modify the morphometrical indices of glandular epithelium of mouse endometrium.

**Key words:** Implantation, Progesterone, Sildenafil citrate, Endometrium.

<sup>1</sup> Assistant Professor, Department of Anatomical Sciences, School of Medicine, Isfahan University of Medical Sciences, Isfahan, Iran.

<sup>2</sup> Professor, Department of Anatomy and Histology, School of Medicine and Drug Applied Research Center, Tabriz University of Medical Sciences, Tabriz, Iran.

<sup>3</sup> Associate Professor, Department of Anatomy and Histology, School of Medicine and Drug Applied Research Center, Tabriz University of Medical Sciences, Tabriz, Iran.

Corresponding Author: Bahman Rashidi PhD, Email: b\_rashidi@med.mui.ac.ir