

## گزارش یک مورد نادر از نورالژی عصب سه قلو به دنبال مصرف بروموکریپتین

دکتر رضا باورصاد شهری پور<sup>۱</sup>

### خلاصه

**مقدمه:** تاکنون تنها یک مورد عارضه‌ی نورالژی عصب سه قلو به دنبال مصرف بروموکریپتین و بدون وجود اختلال ساختمانی گزارش گردیده است. در این مطالعه به معرفی مورد دیگری که در بیمارستان گلستان اهواز دیده شد پرداختیم.

**گزارش مورد:** بیمار مردی ۵۵ ساله بود که به دنبال مصرف چهار روزه‌ی قرص بروموکریپتین جهت درمان آفازی پس از سکته‌ی مغزی، دچار حملات نورالژی سمت راست صورت شده بود و به دنبال افزایش دوز دارو نورالژی وی تشدید شد.

**یافته‌ها:** تمامی آزمایشات سرمی (مانند پرولاکتین) و تصویر برداری مغزی طبیعی بود. با کاهش تدریجی دوز بروموکریپتین درد بیمار به شدت کاهش یافت و در نهایت بر طرف گردید. با توجه به یافته‌های بالینی، آزمایشگاهی و شرح حال بیمار آن چه برای این بیمار مطرح گردید نورالژی عصب سه قلو به عنوان یک عارضه‌ی نادر از بروموکریپتین بود.

**نتیجه‌گیری:** با توجه به این که این دومین گزارش در دنیا می‌باشد نیاز به تحقیقات بیشتر در زمینه‌ی نقش دوپامین در بروز این شکل از نورالژی ضروری به نظر می‌رسد.

**واژگان کلیدی:** نورالژی، آفازی، بروموکریپتین.

### مقدمه

آگونست گیرنده‌ی دوپامین است و برای درمان بیماری پارکینسون، هیپرپرولاکتینمی و آفازی‌های اکتسابی به دنبال سکته‌ی مغزی به کار می‌رود. عوارض جانبی آن عبارت از حالت تهوع، سردرد، سرگیجه و خواب‌آلودگی است و تاکنون تنها دو مورد از بروز نورالژی عصب سه قلو به دنبال مصرف بروموکریپتین نیز گزارش شده است (۱). مورد اول آن در سال ۱۹۸۸ در یک بیمار مبتلا به آدنوم هیپوفیز بود و مورد دوم در سال گذشته گزارش شد که شباهت‌هایی به بیمار مورد گزارش ما نیز داشت. با توجه به تجربه‌ی ما در مورد این بیمار و اندک بودن موارد آن در دنیا، در این مطالعه به معرفی آن پرداختیم.

نورالژی عصب سه قلو سردردی حمله‌ای، ناگهانی و برق‌آسا در قلمرو یک یا دو شاخه‌ی عصب سه قلو در صورت می‌باشد (۱). شایع‌ترین علتی که تاکنون جهت توجیه این گونه سردرد عنوان گردیده است احتمال وجود اثر فشاری عروق یا ناهنجاری‌های عروقی بر روی عصب سه قلو است. در موارد نادری بیمارانی با تومورهای ناحیه‌ی خلفی مغزی یا زاویه‌ی منچه با پل مغزی (Cerebellopontine angle یا CP angle)، انفارکتوس در ناحیه‌ی پونز، ناهنجاری‌های عروقی و یا بیماری مولتیپل اسکلروزیس (Multiple sclerosis یا MS) به این شکل از نورالژی مبتلا می‌گردند. بروموکریپتین از مشتقات ارگوت می‌باشد که

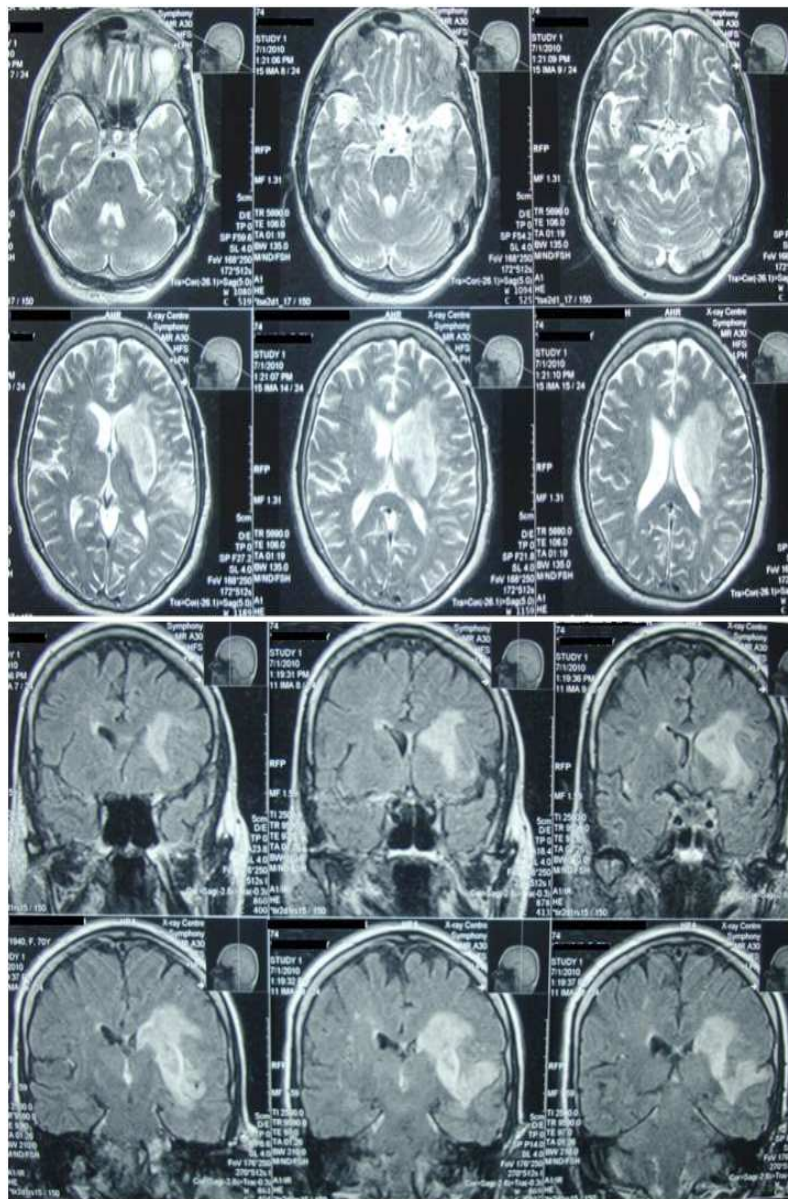
<sup>۱</sup> استادیار، گروه نورولوژی، دانشکده‌ی پزشکی، دانشگاه علوم پزشکی جندی شاپور، اهواز، ایران.

نویسنده‌ی مسؤول: دکتر رضا باورصاد شهری پور

## گزارش مورد

مردی ۵۵ ساله به دنبال انفارکتوس در قلمرو شریان مغزی میانی در سمت چپ با علائم آفازی و ضعف اندام سمت راست تحت درمان دارویی-توانبخشی و فیزیوتراپی بود. سابقه‌ی ابتلا به هیچ‌گونه بیماری زمینه‌ای خاصی مانند دیابت، فشار خون بالا و میگرن

نداشت. سابقه‌ی مصرف سیگار از ۵ سال را می‌داد و سابقه‌ی درمان بیماری دریچه‌ای قلبی مادرزادی نیز داشت. در تصویربرداری MRI مغز شواهد انفارکتوس حاد در گانگلیون بازال سمت چپ، لوب اینسولار و فرونتوپاریتال چپ نشان داده شد و شکل ضایعه منطبق بر انفارکتوس آمبولیک بود (شکل ۱).



شکل ۱. MRI مغزی بیمار (T2 Sequence)، انفارکتوس گانگلیوم قاعده‌ای چپ و لوب اینسولار در MRI بیمار دیده می‌شود.

مکرر با شکل نورالژی در قلمرو عصب سه قلو در سمت راست صورت شاکی شد. کیفیت درد سوزاننده بود و عملکرد بیمار را مختل کرد. در معاینه ی حرکات چشم، حدت بینایی، رفلکس قرنیه، حس صورت و معاینه ی صورت و دهان) هیچ گونه ناهنجاری یا نکته ی پاتولوژیکی دیده نشد و بیمار هیچ گونه شواهدی از تغییرات علایم حیاتی در حین حملات درد و یا زمان های بین درد نداشت. طی فرایند درمان جهت رساندن دوز دارو به مقدار مؤثر بروموکریپتین را به ۵ میلی گرم سه مرتبه در روز افزایش دادیم ولی شدت دردهای بیمار به شدت افزایش یافت. درد بیمار در قلمروی شاخه های چشمی و مندیبولار عصب سه قلو بود و بیمار جهت تسکین درد از مسکن های مختلف (بروفن و ترامادول) استفاده می کرد ولی تأثیری در کاهش درد بیمار نداشت.

در زمان بستری، بیمار قادر به انجام دستورات دو مرحله ای بود و در آزمون مینی متال (Mini mental) ۲۲ امتیاز از ۳۰ امتیاز را کسب کرد. اختلال زبانی بیمار به شکل آفازی موتور بود و بیمار به دنبال ترخیص از بیمارستان به کلینیک گفتار درمانی معرفی گردید. از ۲ هفته ی اول پس از ترخیص برای بیمار داروی بروموکریپتین شروع گردید، ضمن آن که در همان زمان بیمار تحت درمان با داروهای ارفارین نیز بود. وی ارفارین را با توجه به شرح حال مشکل قلبی از سال ها پیش دریافت می کرد و بروموکریپتین تنها داروی اضافه شده به درمان وی بود. پس از شروع درمان با بروموکریپتین و ضمن گفتار درمانی، تکلم بیمار بهبود یافت؛ به طوری که با دو تا سه کلمه قادر به بیان جملات ساده بود. ولی در روز چهارم پس از شروع روزانه ۲/۵ میلی گرم بروموکریپتین، بیمار از دردهای

جدول ۱. مقادیر متغیرهای آزمایشگاهی بیمار در مقایسه با مقادیر طبیعی

مقادیر طبیعی	مقادیر مربوط به بیمار	نوع آزمایش
۸/۵-۱۰/۵	۹	کلسیم (میلی گرم در دسی لیتر)
۲/۵-۴/۵	۳	فسفر (میلی گرم در دسی لیتر)
۳/۵-۵/۵	۳/۹	پتاسیم (میلی مول در لیتر)
۱۳۵-۱۴۵	۱۳۹	سدیم (میلی مول در لیتر)
۱۵-۴۵	۱۸	BUN (میلی گرم در دسی لیتر)
۰/۸-۱/۳	۰/۸	کراتینین (میلی گرم در دسی لیتر)
۷۰-۱۱۰	۱۰۰	قند خون (میلی گرم در دسی لیتر)
۲۰-۳۰	۲۵	PTT (ثانیه)
۸-۱۲	۱۶	PT (ثانیه)
۵۵-۸۵	۶۵	HDL (میلی گرم در دسی لیتر)
۷۰-۱۱۰	۱۰۰	LDL (میلی گرم در دسی لیتر)
۱۵۵-۲۰۰	۱۸۰	کلسترول (میلی گرم در دسی لیتر)
۷۰-۱۱۰	۷۲	تری گلیسرید (میلی گرم در دسی لیتر)
۳-۱۵	۱۵	ESR (میلی متر در ساعت)
۱۲-۱۶	۱۴/۳	همو گلوبین (گرم در دسی لیتر)
۱۵۰۰۰-۴۵۰۰۰	۲۵۶۰۰۰	پلاکت
۱۱۵۰۰-۴۵۰	۷۶۰۰	گلبول های سفید خون
۳۰ تا	۱۵	پرولاکتین (میلی گرم در دسی لیتر)

BUN: Blood urea nitrogen, PTT: Partial thromboplastin time, PT: Prothrombin time, HDL: High density lipoprotein, LDL: Low density lipoprotein, ESR: Erythrocyte sedimentation rate

با توجه به شرح حال و معاینه، بیمار با تشخیص نورالژی تحت درمان با کاربامازپین به میزان ۲۰۰ میلی گرم دو مرتبه در روز قرار گرفت و ضمن آن از بیمار MRI نیز به عمل آمد. تمامی آزمایشات سرمی (مانند پرولاکتین) و تصویر برداری مغزی طبیعی بود (جدول ۱ و شکل ۱).

در ادامه‌ی بررسی‌ها از بیمار آزمایشات Somatosensory، پتانسیل برانگیخته‌ی بینایی (Visual evoked potential یا VEP) و الکترومیوگرافی عصب صورت نیز انجام شد ولی همه‌ی موارد طبیعی گزارش گردید.

در ادامه با توجه به عدم پاسخ علامتی مناسب به درمان با کاربامازپین با وجود افزایش دوز، داروی بیمار به گاباپنتین با دوز ۳۰۰ میلی گرم روزانه تغییر یافت که ظرف مدت یک هفته به ۶۰۰ میلی گرم افزایش یافت. درد بیمار با تغییر دارو تا حدودی کاهش یافت ولی با وجود گذشت یک ماه از مصرف گاباپنتین با دوز ۹۰۰ میلی گرم روزانه همچنان حملات درد بیمار ادامه داشت و گاه به همان شدت و فرکانس اولیه بر می گشت. در این مرحله پس از مرور شرح حال دارویی و سیر بیماری اخیر و با توجه به بروز همه‌ی علایم پس از شروع درمان با بروموکریپتین و تشدید درد با افزایش دوز آن، نخست اشکال نادر نورالژی به دنبال مصرف دارو مورد شک بود ولی برای تأیید نظر خود نیاز به بررسی دقیق‌تری داشتیم. در شروع میزان دوز بروموکریپتین را از ۷/۵ میلی گرم روزانه به ۲/۵ میلی گرم کاهش دادیم (طی این مدت به بیمار داروی پلاسبو داده شد تا اثرات روحی و روانی را بپوشانیم) و در روز پنجم بعد از تغییر، بیمار کاهش چشمگیری در شدت درد را گزارش داد. با توجه به این پاسخ مطلوب،

کاهش دوز را ظرف مدت ۱۴ روز ادامه داده تا میزان مصرف بروموکریپتین به صفر رسید، هر چند که در همان زمان بیمار مصرف پلاسبو را همچنان ادامه می داد. ظرف مدت ۴ هفته نورالژی بیمار به طور کامل رفع گردید، ولی طبق گزارش گفتار درمان در این مدت مقداری عملکرد زبانی بیمار مختل شد. ما برای تأیید نظر خود، دوباره داروی پلاسبو را با داروی مورد ظن (بروموکریپتین) جابه‌جا کرده، مشاهده کردیم که درد بیمار با همان توزیع قبلی و با شدت زیادی از روز دوم پس از تغییردرمان ظاهر گردید. نکته‌ی جالب توجه وابستگی کامل درد بیمار به دوز بود. برای بررسی بیشتر سطح پرولاکتین بیمار بررسی گردید که طبیعی بود. با توجه به عدم تحمل درد از جانب بیمار امکان شروع مجدد دارو برای انتخاب مناسب مسکن و یا آنتی‌دوت مناسب مثل دامپریدون نبود و بیمار تحت نظارت گفتار درمان و توان‌بخش در فرایند درمان قرار گرفت که تاکنون پس از گذشت ۶ ماه عود مجدد درد گزارش نشده است.

### بحث

بروموکریپتین از سال ۱۹۷۰ در بازار جهانی وارد گردید و به واسطه‌ی عوارض اندک، مصرف فراوانی دارد. بروموکریپتین دارویی از مشتقات ارگولین است که منجر به انقباض عروق می گردد و از طرفی در سیستم عصبی مرکزی آگونیست دوپامین می باشد. از این خاصیت دارو برای درمان تومورهای هیپوفیز و همچنین بیماری پارکینسون استفاده می کنند. این دارو در مواردی با کاهش پرولاکتین نقش درمانی خود را ایفا می کند و در درمان آمنوره، ترشحات شیری غیر طبیعی، هیپوگنادیسم مردان و آکرومگالی نقش دارد و از طرفی،

لنفوسیت‌های T را در بیمارانی که تحت پیوند اعضا قرار گرفته‌اند، مهار می‌کند (۲).

بروموکریپتین با نقش شبه دوپامین در بدن منجر به فیدبک منفی و کاهش ترشح هورمون رشد می‌گردد. در نتیجه از این دارو برای درمان آکرومگالی و درمان علامتی بیماری پارکینسون (به واسطه‌ی کاهش دوپامین) به خصوص در موارد خشکی، اسپاسم، لرزش و کنترل ضعیف اندام استفاده می‌کنند. از عوارض این دارو بی‌خوابی، یبوست، ادم اندام، غش، کابوس شبانه و ترشحات غیر طبیعی بینی می‌باشد (۱-۳).

تاکنون یک گزارش از بروز نورالژی عصب سه قلو به دنبال مصرف این دارو در بیماری با تومور هیپوفیز داده شده است که نقش اختلالات ساختمانی را در آن عنوان نموده‌اند، ولی تنها یک مورد از بروز این نورالژی را به دنبال مصرف بروموکریپتین و بدون مشکلات ساختاری و ضایعات فضاگیر مغزی گزارش داده‌اند (۳). بروموکریپتین به عنوان دارویی موثر در موارد آفازی بروکا شناخته شده است و مکانیسم اثر آن از طریق سیستم دوپامینرژیک است (۲-۴). مسیر دوپامین نقش عمده‌ای در کنترل سیستم حرکتی زبان و توجه دارد.

دوپامین در مسیر نورون‌های مغز میانی و از طریق سه مسیر دوپامینرژیک ظاهر می‌گردد. این مسیر دوپامینی قطعه‌ای از شبکه‌ای است که به کورتکس فرونتال، دورسولترال، پره فرونتال و پاریتال متصل می‌باشد و در هوشیاری، توجه و تهییج نقش دارد. هرگونه تغییر و یا آسیب عروقی به این مسیر منجر به کاهش دوپامین و در نهایت اختلالات زبانی، کاهش توجه و اختلال در تکلم می‌گردد (۴-۵). به نظر می‌رسد بتوان در مواردی که درجاتی از آفازی اکتسابی حاصل از صدمات مغزی وجود دارد با تجویز داروهای دوپامینرژیک به تسریع

در فاز بهبودی این مسیرهای وابسته به دوپامین کمک نمود (۵).

شایع‌ترین عارضه‌ی این دارو تهوع است و در مواردی بیماران از سردرد، سرگیجه، خستگی، یبوست، عدم اشتها، دیس پیسی، خواب‌آلودگی، شکم درد و توهم نیز شاکی می‌باشند. از مهم‌ترین عوارض ذکر شده برای مصرف کنندگان این دارو بیماری دریچه‌ی قلب است. مواردی از بیماری‌های دریچه‌ای قلب به دنبال مصرف کابروگولین و پرگولید (از دسته‌ی دوپامینرژیک‌ها) در بیماران پارکینسونی گزارش شده است. بروموکریپتین نیز از مشتقات ارگولین همین گروه از داروها می‌باشد و خطر این عارضه را نیز به دنبال دارد (۶).

Ferrari و همکاران در گذشته رابطه‌ی بین بروموکریپتین و نورالژی را عنوان کرده بودند (۱)، ولی در آن گزارش، بیمار مذکور مبتلا به آدنوم هیپوفیز غیر عملکردی بود و به دنبال مصرف بروموکریپتین دچار این عارضه گردید. در آن مورد خاص این فرضیه مطرح شد که شاید بروموکریپتین به واسطه‌ی تجمع گرانول‌های پرولاکتین منجر به افزایش گذرای اندازه‌ی هیپوفیز و در نهایت فشار روی شاخه‌ی افتالمیک عصب ۵ و نورالژی مذکور گردیده است. اما در مورد این بیمار به نظر می‌رسد عوامل عملکردی در این فرایند دخیل هستند تا عوامل ساختمانی نظیر اثرات فشاری بر روی عصب سه قلو و مشابه آن. از طرفی تمامی آزمون‌های تصویربرداری بیمار (MRI مغز، رفلکس قرنیه و پتانسیل‌های حسی و حرکتی صورت) نیز طبیعی بودند. ضمن آن که سطح سرمی طبیعی پرولاکتین در حین مصرف دوز بالای بروموکریپتین حاکی از عدم وجود ضایعه‌ی ساختمانی (آدنوم‌های

ترشحی) بود. نکته‌ی جالب توجه در مورد گزارش اخیر که شباهت‌های بسیاری به بیمار ما داشت وجود پاسخ درمانی به داروی آنتی دوپامینرژیک دامپریدون بود. در آن مورد قبلی نیز نویسنده به احتمال وجود اختلال عملکردی در مسیرهای وابسته‌ی به دوپامین اشاره نموده است (۳).

با توجه به موارد فوق به نظر می‌رسد عامل برانگیزاننده‌ی دردهای شدید عصبی در این بیمار داروی بروموکریپتین بوده است که از طریق تخریب مسیر دوپامینرژیک باعث اختلال عملکرد عصبی گردیده است، ولی به نظر می‌رسد توجه دقیق مکانیسم آن نیاز به بررسی‌های دقیق‌تر فارماکولوژیک دارد.

درد بیمار ما به صورت حمله‌ای و در قلمرو شاخه‌ی افتالمیک و مندیولار و به مدت چندین ثانیه تا دقیقه بود که به نظر می‌رسد کرایتریای لازم برای نورالژی را منطبق بر International headache society (IHS) دارا می‌باشد (۶).

سفالژی اتونومییک تریژمینال (Trigeminal autonomic cephalgia) به گروهی از سردردها اطلاق می‌گردد که یک طرفه و به همراه تحریک سیستم اتونوم در همان سمت هستند. این گروه از سردردها شامل سردردهای خوشه‌ای (Cluster)، SUNCT و حمله‌ای همی‌کرانیا می‌باشند. این سندرم از نظر مدت زمان و فرکانس سردرد و پاسخ به درمان متفاوت است که خود در تشخیص کمک کننده می‌باشد. در اغلب این موارد سندرم مذکور اولیه است ولی مواردی از این گونه سردردها به طور ثانویه به دنبال تومورهای هیپوفیز، رادیوتراپی، مصرف دارو و سایر موارد غیر شایع اتفاق می‌افتد.

البته در این بیماران باید به مواردی همچون نورالژی

گلو سوفارنژیال، نورالژی پست هرپتیک، سندرم‌های مفصل فک فوقانی و تحتانی و دردهای دندان‌ی توجه نمود (۷-۳). در این مورد خاص تشخیص می‌گرن با توجه به عدم وجود کرایتریای لازم مطرح نشد. به علاوه، عدم وجود علایمی همچون احتقان ملتحمه و بینی و الگوی زمانی درد، سردرد کلاستر را نیز در بیمار رد کرد. از طرفی، دردهای ناشی از اختلالات فک و صورت نیز به دلیل عدم وجود هرگونه علایم پاتولوژیک در حفره‌ی دهان و صورت و معاینه‌ی طبیعی مفصلی رد گردید.

به طور معمول دردهای نورالژیک به خوبی به داروهای ضد تشنج از قبیل کاربامازپین و گاباپنتین پاسخ می‌دهند و در ۷۰ درصد موارد درد بیمار کاهش می‌یابد. اغلب نیاز به دریافت دوز بالای دارو است (۸-۵).

در مورد بیمار ما با وجود پاسخ نسبی به درمان علامتی با داروی ضد تشنج، بهترین پاسخ به درمان را زمانی دریافت کردیم که دوز بروموکریپتین را کاهش داده و در نهایت قطع نمودیم. در موارد گزارش گردیده، در یک مورد پاسخ مطلوب به کاربامازپین دیده شده است و با وجود این که فرمی از نورالژی ثانویه به بروموکریپتین بوده است ولی در گزارش دیگری که در بیمار مبتلا به آدنوم هیپوفیز اتفاق افتاده بود پاسخ مطلوبی به درمان علامتی با کاربامازپین دیده نشد که شاید نورالژی تنها ثانویه به بروموکریپتین نبوده و بروموکریپتین نقش تشدید کننده را داشته است (۱).

در نهایت در این بیمار با مجموعه‌ی دلایل و شواهد زیر به تشخیص قطعی نورالژی ثانویه‌ی به داروی بروموکریپتین رسیدیم:

۱- در بررسی‌های تصویر برداری بیمار مانند



دارد (۹-۱۰). در میگرن‌هایی که به دنبال افزایش حساسیت به دوپامین به وجود می‌آیند، اغلب با دریافت دوز اندک آگونیست‌های دوپامین‌علایم پیش‌درآمد میگرن شروع می‌گردد (مثل احساس کسلی، خستگی، تحریک پذیری، تغییرات گوارشی و افت فشار). اغلب این بیماران سابقه‌ی حملات میگرنی را دارند ولی مورد بیماری در گزارش ما سابقه‌ای از میگرن را نداشت و طی حملات اخیر نورالژی به دنبال مصرف بروموکریپتین نیز هرگز حملات میگرنی را تجربه نکرد، ضمن آن که حملات درد بیمار محدود به چشم نبود و در قلمرو مندیبولر هم منتشر گردید. با توجه به دلایل فوق احتمال تشخیص میگرن وابسته به داروهای دوپامینرژیک برای این مورد خاص بسیار غیر محتمل تصور می‌شود (۱۱-۱۰، ۳).

در مورد این بیمار خاص با توجه به وجود آفازی نسبی بیمار تشخیص محل و شدت درد از طریق گفتار بیمار بسیار سخت و محدود بود. در نهایت ما نمی‌توانیم با مستندات آزمایشگاهی یا یافته‌های تصویر برداری تشخیص خود را تأیید نماییم؛ چرا که هنوز مکانیسم‌های تولید درد در اثر تغییرات دوپامین به خوبی مشخص نگردیده‌اند، هر چند که گزارش‌هایی از پاسخ به درمان با آنتی‌دوپامینرژیک‌ها وجود دارد.

### نتیجه‌گیری

آن‌چه تاکنون به طور مشخص تأیید گردیده است، وجود مکانیسم‌های فشاری بر روی عصب در جهت توجیه پاتولوژی نورالژی سه قلو می‌باشد ولی ارتباط بین سیستم دوپامینرژیک هنوز به خوبی آشکار نشده است (۷، ۳). اگر چه این مورد دومین مورد گزارش

سی‌تی‌اسکن و MRI با ماده‌ی حاجب شواهدی از ضایعه‌ی پاتولوژیک یا عروقی در اطراف ساقه‌ی مغز (در محل عصب سه قلو) به دست نیامد. این نشان دهنده‌ی آن است که احتمال بسیار اندکی وجود دارد که درگیری به واسطه‌ی وجود ضایعه‌ی ساختمانی در هسته یا رشته‌های عصب تری‌ژمینه باشد.

۲- بیمار سابقه‌ی بیماری زمینه‌ای از قبیل سردردهای میگرنی و یا سابقه‌ی نورالژی قبلی به دنبال مصرف داروهای غیر از بروموکریپتین را نمی‌داد.

۳- درد بیمار وابسته به بروموکریپتین بود؛ به طوری که ظرف چند روز از شروع دارو آغاز شده، با کاهش دوز آن، دفعات حملات درد به شدت کاهش یافت. همچنین با شروع مجدد آزمایشی دارو دوباره درد با همان شکل خاص ظاهر گردید.

البته گزارشی از وقوع حملات سردرد در یک بیمار مبتلا به پرولاکتینوما و آدنوم هیپوفیز وجود دارد که با الگوی یک طرفه و مشابه نورالژی به همراه التهاب ملتحمه و اشک ریزش بوده است که بیانگر حملات SUNCT بود و اگرچه حملات بیمار به دنبال مصرف بروموکریپتین آغاز گردیده بود ولی در آن مورد نیز وجود پرولاکتینوما حاکی از وجود احتمالی یک ضایعه‌ی ساختمانی بوده است (۹-۱۰).

یکی از عوارض این دارو میگرن و سردردهای شدید می‌باشد که در مواردی با اورای (Aura) آن هم گزارش شده است ولی این موارد را باید از دردهای با شکل نورالژی افتراق دهیم. یکی از پاتوفیزیولوژی‌های مطرح در این خصوص درگیری رسپتورهای 5H2 است. اگرچه سیستم‌های دوپامینرژیک نیز در این زمینه نقش دارند ولی برخی اعتقاد دارند که در میگرن یک افزایش حساسیت به گیرنده‌های دوپامینرژیک وجود

بهرتر است که با همکاری بیشتر پزشکان و داروسازان بالینی به دنبال شناخت بهتر و دقیق‌تری از نقش احتمالی نوروترانسمیتر دوپامین در ایجاد درد و تحریک پایانه‌های عصبی درد و یا چگونگی ارتباط آن با اعصاب مغزی باشیم.

نورالژی عصب سه قلو تنها به دنبال مصرف بروموکریپتین بود که هیچ گونه پاتولوژی ساختمانی برای آن مشاهده نگردید.

بنابراین به نظر می‌رسد که چنین عارضه‌ی نادری را همواره باید در بیمارانی که برای اولین مرتبه از چنین ترکیباتی استفاده می‌کنند مد نظر قرار داد و ضمن آن

## References

1. Ferrari MD, Haan J, van Seters AP. Bromocriptine-induced trigeminal neuralgia attacks in a patient with a pituitary tumor. *Neurology* 1988; 38(9): 1482-4.
2. Albert ML, Bachman DL, Morgan A, Helm-Estabrooks N. Pharmacotherapy for aphasia. *Neurology* 1988; 38(6): 877-9.
3. Park JH, Park GY, Im S, Yoo SH, Jun J, Kwon JO, et al. Trigeminal neuralgia after bromocriptine therapy in a stroke patient: A case report. *J Korean Acad Rehabil Med* 2010; 34(6): 777-80.
4. Bachman DL, Morgan A. The role of pharmacotherapy in the treatment of aphasia: Preliminary results. *Aphasiology* 1988; 2: 225-8.
5. Albert ML. Treatment of aphasia. *Arch Neurol* 1998; 55(11): 1417-9.
6. Tan LC, Ng KK, Au WL, Lee RK, Chan YH, Tan NC. Bromocriptine use and the risk of valvular heart disease. *Mov Disord* 2009; 24(3): 344-9.
7. Zakrzewska JM. Diagnosis and differential diagnosis of trigeminal neuralgia. *Clin J Pain* 2002; 18(1): 14-21.
8. The International Classification of Headache Disorders: 2nd edition. *Cephalalgia* 2004; 24(Suppl 1): 9-160.
9. Siccoli MM, Bassetti CL, Sandor PS. Facial pain: clinical differential diagnosis. *Lancet Neurol* 2006; 5(3): 257-67.
10. Sicuteri F. Dopamine, the second putative protagonist in headache. *Headache* 1977; 17(3): 129-31.
11. Matharu MS, Levy MJ, Merry RT, Goadsby PJ. SUNCT syndrome secondary to prolactinoma. *J Neurol Neurosurg Psychiatry* 2003; 74(11): 1590-2.



## A Case Report of Trigeminal Neuralgia after Taking Bromocriptine

Reza Bavarsad Shahripour MD<sup>1</sup>

### Abstract

**Background:** There is only one case reported about trigeminal neuralgia as a complication of taking of bromocriptin without any structural abnormality. In this study we have introduced a new case with trigeminal neuralgia after taking bromocriptin.

**Case Report:** The patient is a 55-year-old man, suffer from several attacks of neuralgic pain in right side of his face following forth-days taking of bromocriptin for post stroke aphasia treatment. His neuralgic pain increased with increasing the bromocriptin dosage. The serologic laboratory data and brain MRI were normal.

**Findings:** After decreasing the bromocriptin dosage his pain was gradually decreased and finally resolved at the end. According to these findings and patient's history the trigeminal neuralgia was recommended as a rare side effect of bromocriptin and it is the second case report of this side effect in the world.

**Conclusion:** It seems there is more need to investigation about the role of dopamin in enhancing this kind of neuralgia.

**Keywords:** Neuralgia, Aphasia, Bromocriptin.

---

<sup>1</sup> Assistant Professor, Department of Neurology, School of Medicine, Ahvaz Jundishapur University of Medical Science, Ahvaz, Iran.

**Corresponding Author:** Reza Bavarsad Shahripour MD, Email: nbavar@yahoo.com