

سندرمی که شواهد سکتی قلبی حاد را تقلید می‌کند: یک گزارش موردی

دکتر الهیار گلابچی¹، دکتر نضال صراف زادگان²، دکتر مسعود پورمقدس³، دکتر ایرج شمسی¹،
دکتر سید علی کاظمی¹

خلاصه

مقدمه: سندروم تاکوتسوبو با اختلال موقت آپیکال یا میانه‌ی بطنی و کاهش کسر جهشی بطنی مشخص می‌شود و تظاهرات انفارکتوس حاد میوکارد را در غیاب پاتوفیزیولوژی آترواسکلروز تقلید می‌کند ولی درمان‌های متفاوتی را می‌طلبند. از این رو در این گزارش یکی از موارد این بیماری بحث شده است.

گزارش مورد: بیمار خانم 40 ساله‌ای بود که با شرح حال بی‌اختیاری ادرار تحت عمل جراحی قرار گرفت. پس از انجام جراحی بیمار از درد قفسه‌ی سینه شاکی بود. در الکتروکاردیوگرام وی تغییرات ST دیده شد. آنژیوگرافی وی عدم وجود ضایعه‌ی انسدادی کرونر را نشان داد ولی در ونتریکولوگرافی بطن چپ اتساع آپکس به همراه ظاهر کاردیومیوپاتی تاکوتسوبو دیده شد. برای بیمار درمان حمایتی آغاز شد اما وی پس از 3 روز به علت ابتلا به سپسیس درگذشت.

واژگان کلیدی: کاردیومیوپاتی ناشی از استرس، کاردیومیوپاتی تاکوتسوبو، سندروم قلب شکسته.

مقدمه

کاردیومیوپاتی ناشی از استرس یک بیماری قلبی رو به افزایش است که به دلیل تقلید علائم انفارکتوس قلبی با افزایش سطح قطع‌ه‌ی ST اغلب تشخیص داده نمی‌شود، گرچه ظن قوی می‌تواند باعث تشخیص درست این اختلال شود.

در این جا بیماری با این ویژگی‌های بالینی شبیه به سندروم حاد کرونر ارائه شده است:

گزارش مورد

خانم 40 ساله‌ی افغانی به دلیل بی‌اختیاری ادرار برای عمل غیراورژانس به بخش اورولوژی مراجعه کرد که برای بیمار فیستول وزیکو واژینال گزارش شد. گزارش جراحی او ترمیم شکمی فیستول وزیکو واژینال و ترمیم دوباره‌ی انتهای دیستال حالب‌ها را به دلیل انسداد دیستال

سندروم اتساع موقت آپکس بطن چپ، که کاردیومیوپاتی تاکوتسوبو (Takotsubo cardiomyopathy)، سندروم قلب شکسته، کاردیومیوپاتی ناشی از استرس و کاردیومیوپاتی آمپولی هم نامیده می‌شود، نخستین بار در سال 1990 در مقالات ژاپنی مطرح شد و از آن زمان با هیپوکینزی موقت آپکس بطن چپ، در نبود شواهد آنژیوگرافیک قابل توجه به نفع تنگی عروق کرونر و کاردیومیوپاتی، تشخیص داده می‌شود (1).

در این بیماری، هنگام بررسی قلب بیمار با اکوکاردیوگرافی یا کاتتریزاسیون، آپکس و میانه‌ی بطن در هنگام سیستول دارای یک انتهای گرد و یک گردن باریک می‌شوند که شبیه تله‌ی سنتی ژاپنی‌ها برای به دام انداختن اختاپوس، با نام Tako-tsubo است (2).

¹ دستیار، گروه بیماری‌های قلبی و عروقی، دانشکده‌ی پزشکی و کمیته‌ی تحقیقات دانشجویی، دانشگاه علوم پزشکی اصفهان، اصفهان، ایران.

² استاد، گروه بیماری‌های قلبی و عروقی، مرکز تحقیقات قلب و عروق اصفهان، پژوهشکده‌ی قلب و عروق اصفهان، دانشگاه علوم پزشکی اصفهان، اصفهان، ایران.

³ استاد، گروه بیماری‌های قلبی و عروقی، دانشکده‌ی پزشکی، دانشگاه علوم پزشکی اصفهان، اصفهان، ایران.

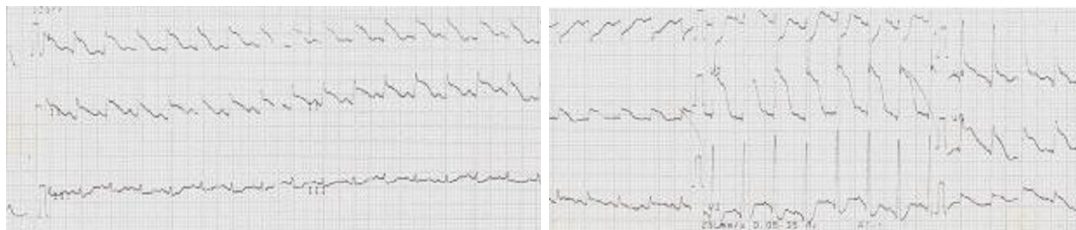حالب چپ، نشان داد. بعد از جراحی به دلیل درد قفسه‌ی سینه، کاهش فشار و تغییرات الکتروکاردیوگرام (ECG یا Electrocardiogram) برای بیمار مشاوره‌ی قلب انجام شد.

درد قفسه‌ی سینه‌ی او در میانه‌ی استرنوم بود، به گردن و فک تحتانی بیمار تیر می‌کشید و با عرق سرد، تهوع و ارتوپنه همراه بود. بیمار هیچ عامل خطر کرونری و سابقه‌ی فامیلی ابتلای به بیماری عروق کرونر نداشت. در هنگام پذیرش در بخش مراقبت‌های قلبی (Cardiac care unit یا CCU) فشار خون بیمار 90 روی 55 میلی‌متر جیوه، تعداد تنفس وی 24 تنفس در دقیقه، تعداد ضربان نبض 110 عدد در دقیقه و دمای بدن وی 37 درجه‌ی سانتی‌گراد بود. فشار ورید ژوگولر

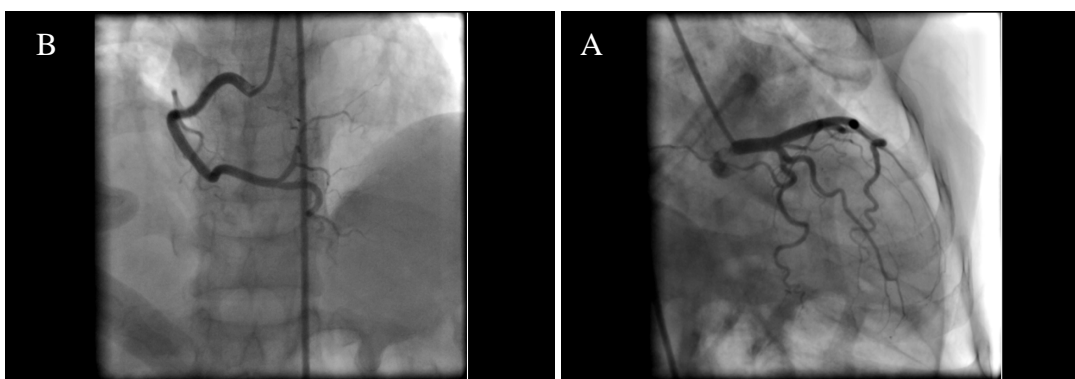
(Jugular vein pressure یا JVP) افزایش داشت و معاینه‌ی قلبی او حاکی از طبیعی بودن صداهای قلبی بدون وجود سوفل بود. در معاینه‌ی ریه، کراکل‌های ریز (Fine) تحتانی دو طرفه سمع شد. در ECG بیمار افزایش قابل توجه سطح قطعه‌ی ST در لیدهای تحتانی و آنتروسپتال (قدامی - جداری) دیده شد (شکل 1).

سطح تروپونین سرم نیز به 10 نانوگرم در میلی‌لیتر افزایش یافته بود. آنژیوگرافی عروق کرونر نیز انجام شد و هیچ ضایعه‌ی انسدادی کرونر را نشان نداد (شکل 2A و 2B).

ونتریکولوگرام بطن چپ اتساع آپکس را به همراه ظاهر کاردیومیوپاتی تاکتوسوبو و کسر جهشی قلبی 20 درصد را نشان داد (شکل 3).

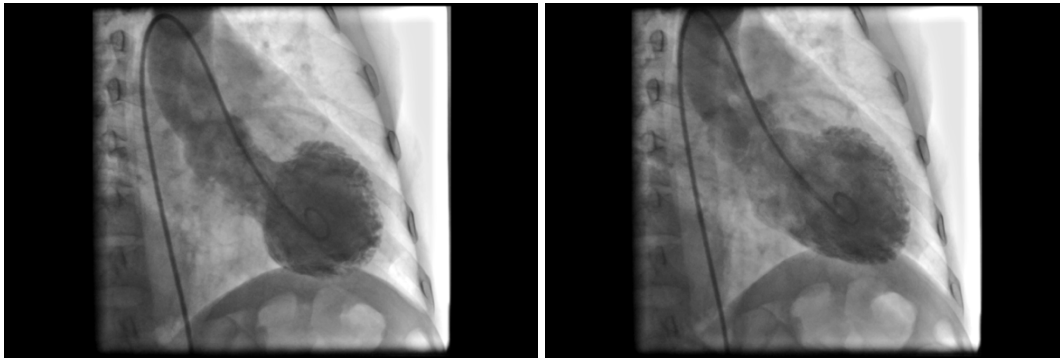


شکل 1. در این شکل تغییرات تحتانی و آنتروسپتال در ECG بیمار دیده می‌شود.



شکل 2. در این شکل آنژیوگرافی بیمار دیده می‌شود. شکل 2A کرونر چپ و شکل 2B کرونر راست نشان داده شده است.

همان گونه که در این اشکال دیده می‌شود هیچ‌گونه ضایعه‌ی انسدادی در کرونرها وجود ندارد.



شکل 3. وتریکلوگرام بطن چپ بیمار در دیاستول و سیستول در نمای **Oblique Anterior ightR** نشان داده شده است.

کاردیومیوپاتی ناشی از استرس شود، حمایت می‌کنند. سستیلوگرافی میوکارد با متایید بنزیل گوانیدین (Metaiodobenzylguanidine یا MIBG) در این بیماران کاهش جذب عامل رادیواکتیو را در بخش‌های مختلف از قلب نشان می‌دهد که مؤید ترشح زیاد آدرنالین ناشی از عوامل استرس‌زا است (5).

مطالعات نشان داده‌اند که تراکم گیرنده‌های آدرنرژیک در آپکس قلب بیشتر است، بنابراین کاته‌کولامین‌های در گردش خون به شدت بر این بخش اثر می‌گذارند که منجر به اینوتروپی منفی سلول‌های قلبی آپکس می‌شود (6). به طور مشخص عامل مساعد کننده‌ی استرس شدید، فیزیولوژیک و عاطفی است. عوامل استرس‌زای عاطفی جزء عوامل مساعد کننده‌ی مهم کاردیومیوپاتی ناشی از استرس در گزارش موارد این بیماری بوده است، به همین جهت در برخی گزارش‌ها از آن به عنوان سندروم قلب شکسته یاد می‌کنند (4). همچنین عوامل استرس‌زای فیزیولوژیک می‌توانند باعث ایجاد درگیری اتساعی آپکس قلب شوند، از جمله‌ی این عوامل می‌توان به بیماری حاد غیر جراحی (مثل پانکراتیت)، حملات حاد بیماری‌های مزمن (مثل نارسایی احتقانی قلب) و یا اعمال جراحی غیرقلبی (مانند این بیمار) اشاره کرد (3).

شایع‌ترین علائم این بیماری عبارتند از درد قفسه

درمان حمایتی و غیر جراحی با داروهای اینوتروپ، مهارکننده‌های آنزیم مبدل آنژیوتانسین یا Angiotensin converting enzyme inhibitor (ACE inhibitor)، ASA و ضد انعقادی انجام شد. بیمار با وجود دریافت دوزهای بالای اپی‌نفرین، وازوپرسین، دوبوتامین، دوپامین و نوراپینفرین از نظر همودینامیک ناپایدار بود و متأسفانه 3 روز بعد از پذیرش به دلیل سپسیس فوت کرد.

بحث

کاردیومیوپاتی ناشی از استرس در 1 تا 2 درصد بیماران مراجعه کننده با علائم سندروم حاد کرونر دیده می‌شود (3). اغلب این بیماران، زنان بعد از یائسگی هستند. در دو مطالعه‌ی مروری که توسط Gianni و همکاران (4) و Prasad و همکاران (1) انجام شد، به ترتیب 89 و 90 درصد از مبتلایان را زنان تشکیل می‌دادند که میان‌ه‌ی سنی آن‌ها به ترتیب 58 تا 77 و 58 تا 75 سال بود. علت دقیق کاردیومیوپاتی ناشی از استرس مشخص نیست اما تحریک عصبی میوکارد با واسطه‌ی افزایش سطح کاته‌کولامین‌ها به دلیل عوامل استرس‌زا که در طول فاز حاد در بیش از 70 درصد بیماران دیده می‌شود، تأیید شده است (3). مستندات محکمی از این فرضیه که افزایش فعالیت سمپاتیک می‌تواند منجر به

باید از تجویز عوامل لیزکننده‌ی ترومبوز در این بیماران خودداری کرد (3). اختلال عملکرد بطن چپ را با بتابلوکرها، مهارکننده‌های ACE و دیورتیک درمان می‌کنند. همچنین بتابلوکرها ممکن است جلوی اثرات کاته‌کولامین‌های در گردش که جز عوامل مؤثر در مکانیسم کاردیومیوپاتی ناشی از استرس هستند را بگیرد. علاوه بر آن بتابلوکرها، انسداد جریان خروجی بطن چپ را با کاهش انقباض قطعه‌ی قاعده‌ای کم می‌کنند (3).

پیش‌آگهی کلی کاردیومیوپاتی ناشی از استرس خوب است و اغلب بیماران در کمتر از 1 ماه عملکرد نرمال قلبی خود را به دست می‌آورند (10)؛ گرچه میزان مرگ و میر از صفر تا 8 درصد متغیر است (11). شایع‌ترین عارضه‌ی بیماری، نارسایی قلب چپ با یا بدون ادم ریوی است. سایر عوارض شامل شوک کاردیوژنیک، آریتمی بطنی، ترومبوز جداری بطن چپ، رگوریتاسیون دریچه‌ی میترا، ترومبوآمبولی ریوی و سیستمیک و پارگی دیواره‌ی بطن چپ است (2). پزشک باید بهبود عملکرد بطن چپ را در طول پی‌گیری‌های سرپایی بیمار ارزیابی کند و عوارض احتمالی بیماری را مد نظر گیرد و علل متحمل آن را برای بیمار و خانواده‌ی او توضیح دهد.

سینه (در دو سوم موارد) و تنگی نفس مشابه با انفارکتوس حاد میوکارد (4). در بیماران با اختلال شدید عملکرد بطن چپ، ممکن است شوک کاردیوژنیک نیز روی دهد (7) که در این بیمار ادم ریوی نیز مشهود بود. در ECG، افزایش سطح قطعه‌ی ST در دو سوم بیماران کاردیومیوپاتی ناشی از استرس دیده نمی‌شود (8). اگرچه در بیمار ما افزایش سطح قطعه‌ی ST دیده شد. تغییرات ECG در بدو پذیرش با شدت اختلال بطن و پیش‌آگهی بیمار ارتباطی ندارد (8). افزایش مختصری در بیومارکرهای قلبی این بیماران دیده می‌شود (3).

معیارهای اصلی کاردیومیوپاتی ناشی از استرس

شامل موارد زیر می‌باشد:

1. استرس حاد فیزیکی یا عاطفی قبل از شروع درد قفسه‌ی سینه
2. شواهد اختلالات ایسکمیک در ECG
3. عروق کرونر اپیکارد نرمال در آنژیوگرافی
4. اتساع اپکس به همراه هیپرکینزی قاعده‌ای در ونتریکولوگرام یا اکوکاردیوگرام بطن چپ
5. سطح نامناسب بیومارکرهای قلبی به رغم شدید بودن اختلال عملکرد بطن چپ
6. بازگشت سریع اختلال عملکرد بطن چپ (9)

References

1. Prasad A, Lerman A, Rihal CS. Apical ballooning syndrome (Tako-Tsubo or stress cardiomyopathy): a mimic of acute myocardial infarction. *Am Heart J* 2008; 155(3): 408-17.
2. Golabchi A, Sarrafzadegan N. Takotsubo cardiomyopathy or broken heart syndrome: A review article. *JRMS* 2011; 16(3): 340-5.
3. Pilgrim TM, Wyss TR. Takotsubo cardiomyopathy or transient left ventricular apical ballooning syndrome: A systematic review. *Int J Cardiol* 2008; 124(3): 283-92.
4. Gianni M, Dentali F, Grandi AM, Sumner G, Hiralal R, Lonn E. Apical ballooning syndrome or takotsubo cardiomyopathy: a systematic review. *Eur Heart J* 2006; 27(13): 1523-9.
5. Soares-Filho GL, Felix RC, Azevedo JC, Mesquita CT, Mesquita ET, Valenca AM, et al. Broken heart or takotsubo syndrome: support for the neurohumoral hypothesis of stress cardiomyopathy. *Prog Neuropsychopharmacol Biol Psychiatry*

- 2010; 34(1): 247-9.
6. Lyon AR, Rees PS, Prasad S, Poole-Wilson PA, Harding SE. Stress (Takotsubo) cardiomyopathy--a novel pathophysiological hypothesis to explain catecholamine-induced acute myocardial stunning. *Nat Clin Pract Cardiovasc Med* 2008; 5(1): 22-9.
 7. Bybee KA, Kara T, Prasad A, Lerman A, Barsness GW, Wright RS, et al. Systematic review: transient left ventricular apical ballooning: a syndrome that mimics ST-segment elevation myocardial infarction. *Ann Intern Med* 2004; 141(11): 858-65.
 8. Dib C, Asirvatham S, Elesber A, Rihal C, Friedman P, Prasad A. Clinical correlates and prognostic significance of electrocardiographic abnormalities in apical ballooning syndrome (Takotsubo/ stress-induced cardiomyopathy). *Am Heart J* 2009; 157(5): 933-8.
 9. Cambroner F, Penafiel P, Moreno V, Nolte C, Valdes M. An atypical presentation of Tako-Tsubo cardiomyopathy. *Int J Cardiol* 2010; 138(3): e53-e55.
 10. Silva C, Goncalves A, Almeida R, Dias P, Araujo V, Gavina C, et al. Transient left ventricular ballooning syndrome. *Eur J Intern Med* 2009; 20(5): 454-6.
 11. Movahed MR, Donohue D. Review: transient left ventricular apical ballooning, broken heart syndrome, ampulla cardiomyopathy, atypical apical ballooning, or Tako-Tsubo cardiomyopathy. *Cardiovasc Revasc Med* 2007; 8(4): 289-92.

A Syndrome that Mimicking Acute Myocardial Infarction: A Case Report

Allahyar Golabchi MD¹, Nizal Sarrafzadegan MD², Masoud Pourmoghadas MD³,
Iraj Shamsi MD¹, Seyed Ali Kazemi MD¹

Abstract

Background: Takotsubo syndrome is a transient apical or midventricular dilation with reduction in left ventricular ejection fraction that mimic an acute myocardial infarction symptoms in the absence of atherosclerosis. There are important differences between its treatment and the treatment of acute myocardial infarction. In this study, we reported a case with Takotsubo syndrome.

Case Report: The case was a 40 years old woman with a surgery for urinary incontinence. After the surgery she suffered from chest pain. In her electrocardiogram ST elevation was seen but there is not any obstructive lesion in her coronary angiography. In her ventriculography an apical dilation with a Takotsubo syndrome appearance was reported. She was treated conservatively but she died after 3 days due to sepsis.

Keywords: Stress-induced cardiomyopathy, Takotsubo cardiomyopathy, Broken heart syndrome.

¹ Resident, Department of Cardiology, School of Medicine And Student Research Committee, Isfahan University of Medical Sciences, Isfahan, Iran.

² Professor, Department of Cardiology, Isfahan Cardiovascular Research Center, Isfahan Cardiovascular Research Institute, Isfahan University of Medical Sciences, Isfahan, Iran.

³ Professor, Department of Cardiology, School of Medicine, Isfahan University of Medical Sciences, Isfahan, Iran.

Corresponding Author: Allahyar Golabchi MD, Email: golabchi@edc.mui.ac.ir