

## بررسی اثر پیش‌تغذیه‌ی روغن دانه‌ی خرفه (*Portulaca Oleracea*) بر حجم سکنه‌ی مغزی (MCAO Model) در مدل جانوری رت

مرضیه ورناصری<sup>۱</sup>، دکتر مهدی رهنما<sup>۲</sup>، دکتر محمدرضا بیگدلی<sup>۳</sup>

### مقاله پژوهشی

#### چکیده

**مقدمه:** سکنه‌ی مغزی همچنان به عنوان یک مشکل عمده‌ی سلامت عمومی مطرح است و در اغلب کشورها، در میان ۴ علت اصلی مرگ و میر جای می‌گیرد. گیاه خرفه با نام علمی *Portulaca oleracea*، گیاه دارویی شناخته شده‌ای است که در مطالعات متعدد به عنوان درمان کمکی و جایگزین برای بیماری‌های مختلف بررسی شده است. این مطالعه، با هدف بررسی ارتباط بین مصرف روغن خرفه و کاهش حجم سکنه‌ی مغزی، در مدل سکنه‌ی مغزی در موش صحرایی انجام شد.

**روش‌ها:** در این مطالعه از ۳۵ سر موش صحرایی نر نژاد ویستار با وزن ۲۵۰-۳۰۰ گرم استفاده شد. حیوانات به گروه‌های هفت‌تایی شامل ۳ گروه آزمایش، گروه ایسکمی و شم تقسیم شدند. گروه‌های آزمایش سه دز ۰/۲۵، ۰/۵۰ و ۰/۷۵ میلی‌گرم به ازای هر کیلوگرم وزن از روغن خرفه و گروه ایسکمی آب مقطر را به صورت گاواژ دریافت کردند. بعد از ۳۰ روز گاواژ، جراحی سکنه‌ی مغزی روی موش‌ها انجام شد. بعد از ۲۴ ساعت، حیوانات از لحاظ نقص‌های نورولوژیکی مورد بررسی قرار گرفتند و پس از آن، تحت بیهوشی عمیق، مغز خارج و با رنگ‌آمیزی به کمک تری‌فنیل تترا زولیوم کلراید، حجم سکنه‌ی مغزی محاسبه گردید.

**یافته‌ها:** حجم کل سکنه ( $\text{mm}^3$ ) در دزهای ۰/۵۰ و ۰/۷۵ میلی‌گرم به ازای هر کیلوگرم وزن در مقایسه با گروه ایسکمی، تفاوت معنی‌داری را نشان داد. همچنین، میانه‌ی امتیاز نقص‌های نورولوژیک با مصرف روغن خرفه، به طور قابل ملاحظه‌ای کاهش یافت و این کاهش در دزهای ۰/۷۵ و ۰/۵ میلی‌گرم به ازای هر کیلوگرم وزن نسبت به گروه ایسکمی، معنی‌دار بود.

**نتیجه‌گیری:** بر اساس نتایج این مطالعه، روغن خرفه می‌تواند باعث کاهش حجم آسیب‌بافتی ناشی از سکنه‌ی مغزی و محافظت عصبی شود.

**واژگان کلیدی:** ایسکمی، حجم سکنه‌ی مغزی، روغن خرفه، نقص نورولوژیک

**ارجاع:** ورناصری مرضیه، رهنما مهدی، بیگدلی محمدرضا. بررسی پیش‌تغذیه‌ی روغن دانه‌ی خرفه (*Portulaca Oleracea*) بر

حجم سکنه‌ی مغزی (MCAO Model) در مدل جانوری رت. مجله دانشکده پزشکی اصفهان ۱۳۹۴؛ ۳۳ (۳۴۴): ۱۲۱۰-۱۱۹۷

#### مقدمه

سکنه‌ی مغزی، همچنان به عنوان یک مشکل عمده‌ی سلامت عمومی مطرح است و در اغلب کشورها، در میان ۴ علت اصلی مرگ و میر جای می‌گیرد و

مسئول بخش بزرگی از بار سنگین اختلالات عصبی می‌باشد (۱). میزان وقوع آن بعد از ۵۵ سالگی به ازای هر دهه‌ی سن حدود دو برابر می‌شود (۲). سکنه، سندرمی است که با شروع حاد اختلالات

۱- کارشناس ارشد، گروه فیزیولوژی، پردیس علوم و تحقیقات زنجان، دانشگاه آزاد اسلامی، زنجان، ایران

۲- دانشیار، مرکز تحقیقات بیولوژی، دانشگاه آزاد اسلامی، واحد زنجان، زنجان، ایران

۳- دانشیار، گروه فیزیولوژی، دانشکده‌ی علوم زیستی، دانشگاه شهید بهشتی، تهران، ایران

نویسنده‌ی مسؤول: دکتر محمدرضا بیگدلی

Email: bigdelimohammadreza@yahoo.com

می‌گردند. دیگر عوامل عمده‌ی سکتته مغزی را آمبولی مغزی و خونریزی مغزی تشکیل می‌دهند (۸). برخی از عواملی که موجب ایجاد ایسکمی می‌شوند، عبارت از آترواسکلروز، لخته‌ی خون، انقباض عروق، اختلالات مادرزادی قلبی، آمبولیسم، ضربه به سر، فشار خون پایین، کم‌خونی داسی شکل، خفگی، تاکی‌کاردی و برخی از تومورها می‌باشند (۹).

گیاه خرفه با اسم علمی *Portulaca olerace* و با نام انگلیسی *Purslane* از تیره‌ی پرتولاکاسه (*Portulacaceae*) است (۱۰) که به ارتفاع حدود ۴۰ سانتی‌متر در مراحل بذردهی می‌رسد (۱۱) و در کشورهای ایران، استرالیا، هند، آفریقای شمالی و در آمریکا رشد می‌کند (۱۲). در گذشته، این گیاه چندان مورد توجه نبوده است، اما اکنون کشف‌های مهمی در مورد آن انجام شده است تا جایی که توسط سازمان بهداشت جهانی، لقب «اکسیر جهانی» به آن داده شده است. این گیاه از سوی این سازمان متداول‌ترین گیاه دارویی مورد استفاده در جهان ذکر شده است.

در ایران، این گیاه در جنوب کشور به فراوانی وجود دارد (۱۳، ۱۰). آنالیز برگ و ساقه‌ی گیاه خرفه حضور آب، مواد لعابی، پکتین، پروتئین (۴۴/۲۵) واحد بین‌المللی در ۱۰۰ گرم برگ خشک، کربوهیدرات‌ها، کلسیم، منیزیم، آهن، مس، پتاسیم، فسفر، سلنیوم، اسیدهای ارگانیک (اگزالیک، سینامیک، کافئیک، مالیک، سیتریک)، تیامین، فرولیک اسید، ریبوفلاوین، نیکوتینیک اسید، ویتامین C (۲۹) واحد بین‌المللی در ۱۰۰ گرم، B1 و کاروتن به عنوان پیش‌ساز ویتامین A (۳۸۲۰) واحد بین‌المللی در ۱۰۰ گرم را نشان می‌دهد و به میزان قابل توجهی، حاوی ویتامین E و اسیدهای چرب امگا ۳ می‌باشد (۱۴).

نورولوژیک به مدت حداقل ۲۴ ساعت مشخص می‌شود و انعکاسی از گرفتاری موضعی سیستم عصبی - مرکزی است و نتیجه‌ی اختلال در گردش خون مغز می‌باشد (۳). ایسکمی مغزی، موجب رها شدن بیش از حد اسید آمینه‌های تحریکی، فعال شدن گیرنده‌های آن‌ها و در نتیجه، ورود کلسیم به درون سلول، اختلالات الکتروفیزیولوژیکی و متابولیکی پراکسیداسیون لیپید و سایر فرایندهای اکسیداتیو می‌شود (۴).

ایسکمی، خون‌رسانی مجدد فرایندی به نام استرس اکسیداتیو را به راه می‌اندازد که آسیب ایسکمی را تشدید می‌کند. استرس اکسیداتیو، می‌تواند موجب تشکیل نیتریک اکسید و سوپر اکسید شود که آشفته‌گی در تولید یا متابولیسم هر یک از این دو، می‌تواند عوارض آسیب‌شناسی داشته باشد (۵). التهاب عصبی واکنشی است که در آن مغز به عفونت‌ها، بیماری‌ها و آسیب‌های مخرب پاسخ می‌دهد. دو گروه از سلول‌های ایمنی در واکنش‌های التهاب عصبی درگیر هستند: گروه اول شامل لنفوسیت‌ها، مونوسیت‌ها، ماکروفاژها در سیستم خونی و گروه دوم شامل میکروگلیاها و آستروسیت‌ها در CNS (*Central nervous system*) می‌باشد (۶).

در CNS، میکروگلیاها مسؤولیت اصلی ایمنی ذاتی و پاسخ به سیگنال‌های التهابی را بر عهده دارند (۷). التهاب عصبی، باعث شکسته شدن سد خونی - مغزی می‌گردد و اجازه می‌دهد که سلول‌های خونی از جریان خون خارج شوند و به نواحی آسیب دیده راه یابند (۶). حدود نیمی از سکتته‌های مغزی بر اثر بسته شدن یک شریان مغزی با یک لخته‌ی خون که به آن در اصطلاح ترومبوز مغزی گفته می‌شود، ایجاد

گیاه خرفه، حاوی مقادیر زیادی L-norepinephrine (۲۵ درصد در گیاه تازه) است؛ یک هورمون عصبی که فعالیت‌های Vasopressor و Antihypotensive دارد و خونریزی را در سطح بافت‌ها کاهش می‌دهد.

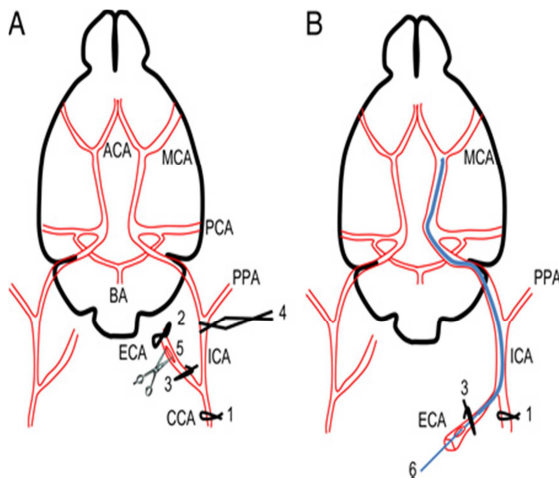
از خواص دیگر خرفه، می‌توان به پاک‌کنندگی دستگاه گوارشی (به خاطر وجود میزان بالای پتاسیم که باعث ملین و مدر بودن می‌شود) (۲۳) درمان سوء هاضمه، درمان نیش‌های حشرات، درمان پارازیت‌های داخلی، فعالیت ضد قارچی، کاهش بیماری‌های قلبی-عروقی، درمان دیابت، آرتریت، زگیل، آلزایمر، محافظت علیه بیماری‌های قلبی-عروقی، ناهنجاری‌های هیجانی و میگرن را نام برد که ۸ مورد آخر مربوط به اسیدهای چرب امگا-۳ هستند (۲۳). از این رو، با توجه به وجود ترکیبات مؤثر آنتی‌اکسیدانی و ضد التهابی در خرفه، در این پژوهش اثر روغن دانه‌ی خرفه، با دوزهای مختلف بر روی مدل جانوری سکنه‌ی مغزی مورد بررسی قرار گرفت.

### روش‌ها

در این مطالعه‌ی تجربی، از ۳۵ سر موش صحرایی با وزن ۲۵۰-۳۰۰ گرم، خریداری شده از انستیتو پاستور کرج استفاده شد. حیوانات در شرایط مطلوب شامل دمای حدود ۲۲ درجه‌ی سانتی‌گراد، ۱۲ ساعت روشنایی و ۱۲ ساعت تاریکی و در حالی که غذا و آب آزادانه در اختیار داشتند، نگهداری می‌شدند و به صورت تصادفی ۵ گروه شامل ۳ گروه آزمایش، گروه ایسکمی و گروه شم تقسیم شدند که در هر گروه، ۷ موش قرار داشت. تخم خرفه، از یکی از عطاری‌های معتبر شهر یزد خریداری و پس از تأیید

ترکیبات آنتی‌اکسیدان گیاه خرفه، فراوان و شامل آلفا توکوفرول، اسید اسکوربیک و گلوکاتینون است (۱۵). گیاه خرفه، با خواصی چون کنترل میزان اکسیداسیون لیپیدها، قادر است آثار آنتی‌اکسیدانی و ضد التهابی از خود نشان دهد (۱۶). همچنین، منبع خوبی برای کوآنزیم Q<sub>10</sub> می‌باشد و کومارین و گلیکوزیدهای قلبی آنتراکینونی از دیگر ترکیبات آن می‌باشد (۱۷). غلظت ملاتونین در گیاه خرفه، بیش از هر سبزی و میوه‌ی دیگری گزارش شده است (۱۸). به لحاظ طب سنتی، طبیعت خرفه سرد و تر، قابض و مدر است (۱۹). در منابع مختلفی خواص متعدد برای خرفه نظیر مدر، ضد اسکوربوت، معالج سرفه‌های مقاوم، تصفیه‌کننده‌ی خون، تب بر و مفید در ترمیم سوختگی‌ها ذکر شده است (۲۰). همچنین، اثرات متعدد فارماکولوژیکی شامل اثر شل‌کنندگی عضلات اسکلتی و عضلات صاف و اثرات ضد تشنج برای خرفه بیان شده است (۲۱). گیاه خرفه، اثرات ویژه‌ی بر جلوگیری از رشد سلول‌های تومور معده‌ای در آزمایش‌های *In vivo* و *In vitro* نشان داده است. عصاره‌ی آبی این گیاه، حاوی منابع غنی امگا-۳ و آلفا-لینولئیک هستند که پیش‌ماده‌های مهم گروه هورمون‌ها (پروستاگلاندین‌ها) می‌باشند و یک فعالیت تومورکشی علیه رده‌ی سلول‌های COLO320HSR از Human adenocarcinoma cell line و رده‌ی KATOIII از Human gastric carcinoma cell lines با روش وابسته به دز (Dose) و زمان (Time) نشان می‌دهد، اما علیه سلول‌های غیر مبتلا به تومور L۹۲۹ (Murine lung connective tissue) و W۱۳۸ (Human lung diploid cell) این واکنش نشان داده نمی‌شود (۲۲).

دقت جدا شد. در مرحله‌ی بعد، شریان کاروتید مشترک و خارجی به صورت دائمی و شریان کاروتید داخلی به وسیله‌ی میکروکلامپ به طور موقت مسدود شد. سپس نخ نایلون شماره‌ی ۳ صفر که جلوی شعله گرد شده بود، از طریق یک برش کوچک که در شریان کاروتید خارجی (ECA یا External carotid artery) ایجاد شده بود، وارد شریان کاروتید داخلی (ICA یا Internal carotid artery) شد. نخ نایلون از محل دو شاخه شدن شریان کاروتید مشترک، به آرامی در طول شریان کاروتید داخلی به سمت داخل مغز و حلقه‌ی Willis هدایت گردید تا یک مقاومت ظریف در مقابل هدایت نخ به سمت جلو احساس شد، احساس این مقاومت ظریف نشانگر آن بود که نوک نخ وارد ابتدای شریان قدامی مغز شده و شریان میانی مغز را در محل خروج از حلقه‌ی Willis مسدود نموده است (شکل ۱).



شکل ۱. انسداد شریان میانی مغز (۲۵)

بدین ترتیب، جریان خون در شریان میانی مغز قطع و در ناحیه‌هایی از مغز که توسط این شریان خون‌رسانی می‌گردد (کورتکس و استریاتوم)، ایسکمی

گیاه از لحاظ علمی توسط کارشناس گیاه‌شناسی در مرکز تحقیقات، به وسیله‌ی دستگاه کلدپرس در شرکت ایران کلد پرسینگ تهران روغن‌گیری از آن انجام شد.

روغن به دست آمده در ظرف تیره‌ی در بسته و در دمای یخچال نگهداری شد. رت‌ها با ۳ دز ۰/۲۵، ۰/۵۰ و ۰/۷۵ میلی‌گرم روغن خرفه روزانه در ساعت ۸ صبح به مدت ۳۰ روز به روش گاواژ تیمار شدند. گروه ایسکمی آب مقطر و گروه شم دریافت کردند. دو ساعت بعد از آخرین تیمار، در هر گروه اصلی که شامل ۷ سر موش بود، شریان میانی مغز مسدود شد تا برای اندازه‌گیری حجم سکته‌ی مغزی مورد استفاده قرار گیرند. گروه شم جراحی شد، اما ایسکمی مغزی در آن‌ها ایجاد نشد.

ایجاد مدل سکته‌ی مغزی: انسداد شریان میانی مغز (Middle cerebral artery occlusion یا MCAO) با روش فیلامنت مطابق دستور Longa و همکاران برای القای سکته‌ی مغزی انجام شد (۲۴). رت‌ها با داروی کلرات هی‌یدرات (Merck, Germany) به میزان ۴۰۰ میلی‌گرم در کیلوگرم وزن بدن بیهوش شدند. سپس حیوان بر روی میز جراحی مخصوص ثابت شد. برشی در جلو گردن حیوان داده و عضلات این ناحیه کنار زده شد تا شریان کاروتید مشترک دیده شود. سپس شریان کاروتید مشترک و شاخه‌های آن، یعنی شریان کاروتید خارجی و داخلی، از بافت همبند و عصب واگ جدا و ایزوله شد (شکل ۱).

سپس شریان کاروتید داخلی تا سطح جمجمه از غدد لنفاوی و اعصاب همراه و شریان پتریگو پالاتین (شاخه‌ی خارج جمجمه‌ی شریان کاروتید داخلی) با

ایجاد شد. بعد از اتمام دوره ی ایسکمی مورد نظر (۶۰ دقیقه) نخ نایلون به آرامی خارج گردید و جریان خون مجدد در شریان میانی مغز و منطقه ی ایسکمی برای دوره ی نامحدود برقرار شد (۲۴).

روش ارزیابی حجم سکتتهی مغزی: برای اندازه گیری و تعیین سطح و حجم ضایعه ی مغزی، بعد از اتمام دوره ی گاوآژ، حیوان با ماده ی کلرال هیدرات به اندازه ی ۴۰۰ میلی گرم در کیلوگرم وزن بدن، بیهوش و جراحی سکتتهی مغزی انجام شد. ۲۴ ساعت بعد از MCAO، حیوان تحت بیهوشی عمیق کشته و بلافاصله سر حیوان جدا و مغز به دقت خارج شد. سپس جهت سفت شدن مغز و آماده کردن برای برش، به مدت ۵ دقیقه در نرمال سالین ۴ درجه ی سانتی گراد قرار داده می شود و بعد از آن، هفت برش به قطر ۲ میلی متر از مغز حیوان به کمک ماتریکس مغز تهیه می گردد. برای رنگ آمیزی، برش ها به مدت ۱۵ دقیقه در محلول ۲ درصد ۲،۳،۵-تری فنیل تترازولیوم کلراید (Triphenyl tetrazolium chloride یا TTC) (Merck, Germany) می شوند.

در این روش رنگ آمیزی، منطقه ی ضایعه دیده به رنگ سفید و منطقه ی طبیعی مغز، به رنگ قرمز آجری در می آید. سپس برش ها جهت تثبیت شدن بافت برای مدت ۲۴ ساعت در فرمالین بافر شده ی ۱۰ درصد قرار گرفت. در پایان، با کمک یک دوربین دیجیتالی از هر کدام از برش ها عکس گرفته شد و پس از انتقال به رایانه، مساحت ناحیه ی ضایعه دیده با استفاده از نرم افزار UTHSCSA image tool اندازه گیری شد و با ضرب کردن این مساحت ها در ضخامت ۲ میلی متر و جمع اعداد حاصل از ۷ برش حجم ناحیه ی آسیب بافتی محاسبه گردید (۲۶).

ارزیابی اختلالات نورولوژیک: ایجاد ایسکمی مغزی موضعی در حیوانات آزمایشگاهی همراه یک سری اختلالات حسی و حرکتی وسیع است. اختلالات حرکتی با توجه به اهمیت زیاد آن با استفاده از روش استاندارد، پس از اتمام دوره ی ایسکمی و آزمایش، مورد ارزیابی قرار گرفت. در این روش، به صورت قراردادی به اختلالات حرکتی حیوان نمره ی ۰-۴ داده می شود (۲۴).

نمره ی ۰: برای حیوانی که هیچ اختلال حرکتی نشان ندهد، نمره ی ۱: برای حیوانی که هنگام آویزان شدن از دم، دست مقابل محل ضایعه حالت Flexion پیدا کند، نمره ی ۲: برای حیوانی که در حالت هوشیاری، در یک سطح صاف شروع به چرخش به سمت مقابل محل ضایعه نماید، نمره ی ۳: برای حیوانی که رفلکس ایستادن (Righting reflex) را از دست بدهد و نمره ی ۴: برای حیوانی که هیچ فعالیت حرکتی خود به خودی نشان ندهد.

اطلاعات ثبت شده در مورد حجم سکتتهی مغزی و وزن حیوانات، با استفاده از نرم افزار SPSS نسخه ی ۱۸ (version 18, SPSS Inc., Chicago, IL) و آزمون آماری آنالیز واریانس یک طرفه (One-way ANOVA یا One-way analysis of variance)، ثبت و واکاوی گردید. نقص های نورولوژیک با استفاده از آزمون Mann-Whitney مورد تجزیه و تحلیل قرار گرفت. تحلیل ها با توجه به سطح معنی دار  $P < 0/05$  انجام شد.

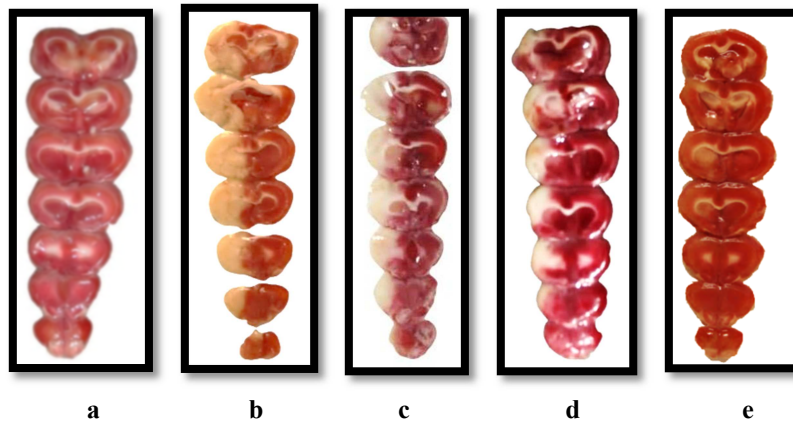
### یافته ها

#### تأثیر روغن خرفه بر حجم سکتتهی مغزی

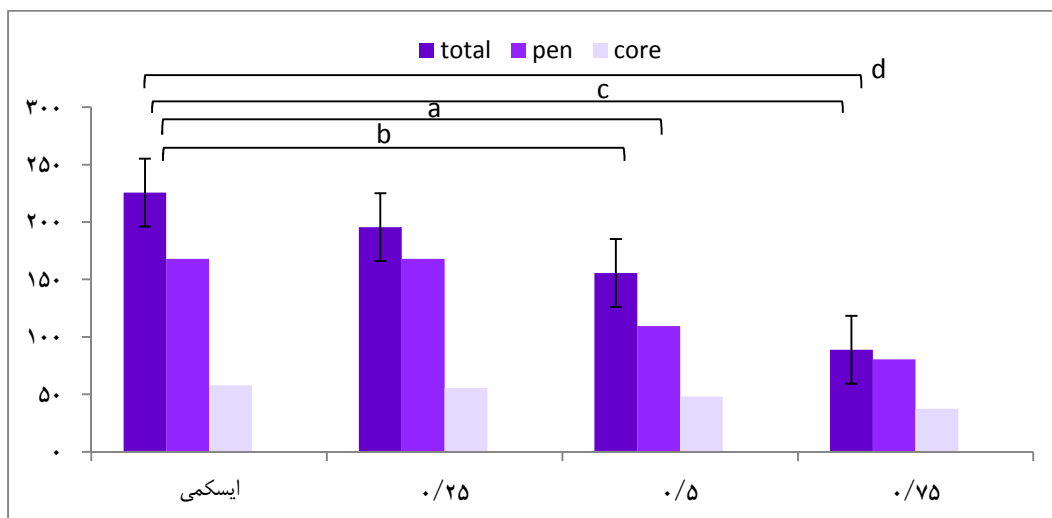
کاهش حجم آسیب بافتی و نقص های نورولوژیک، اثر پدیده ی تحمل به ایسکمی حاصل از مصرف

سکتته در دزهای ۰/۵۰ و ۰/۷۵ نسبت به گروه ایسکمی به طور معنی داری کاهش یافته است (شکل ۳). حجم سکتته در ناحیهی کورتکس (قشری) در گروه دز ۰/۲۵ در مقایسه با گروه ایسکمی تفاوت معنی داری نداشت، اما در دزهای ۰/۵۰ و ۰/۷۵ نسبت به گروه ایسکمی تفاوت معنی داری داشت (شکل ۳).

روغن خرفه را اثبات می کند. همه ی برش ها با رنگ TTC، ۲۴ ساعت پس از ۶۰ دقیقه القای ایسکمی رنگ شدند. هر ستون، نمایانگر برش های کرونال مغزی یک رت است (شکل ۲). نتایج به دست آمده نشان داد که حجم کل سکتته در گروه ایسکمی در مقایسه با گروه دز ۰/۲۵ معنی دار نمی باشد ( $P > 0.05$ ). همچنین، حجم کل



شکل ۲. اثر نوروپروتکتیو روغن خرفه بر ایسکمی کانونی مغزی. برش های مغزی یک رت از گروه شم (a)، کنترل (b)، دز ۰/۲۵ (c)، دز ۰/۵ (d)، دز ۰/۷۵ (e) میلی لیتر بر کیلوگرم وزن بدن که با خرفه تیمار شدند.



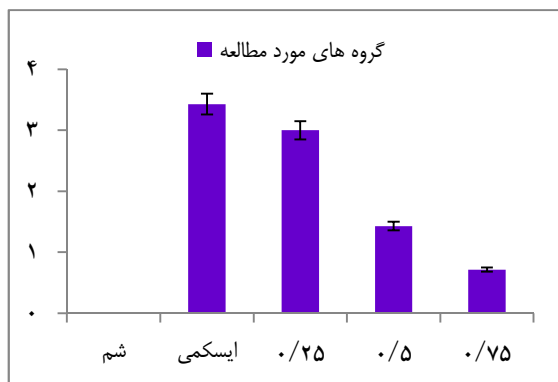
شکل ۳. آثار دزهای مختلف روغن خرفه بر حجم سکتته در گروه های آزمایشی مختلف در نواحی قشر (Pen)، زیر قشر (Core) و کل مغز (Total). مقایسه ی بین ناحیه ی Total (a) و ناحیه ی Pen (b) در گروه ایسکمی و دز ۰/۵ و مقایسه ی بین ناحیه ی Total (c) و ناحیه ی Pen (d) در گروه ایسکمی و دز ۰/۷۵ (رت n = ۷) ( $*P < 0.05$ )

جدول ۱. توزیع امتیاز نقص‌های نورولوژیکی

مقدار P	میانگین $\pm$ انحراف معیار	تعداد کل	امتیازهای نقص نورولوژیکی					گروه آزمایشی	کد گروه
			۴	۳	۲	۱	۰		
۱:۵ فاقد معنی ( $P = ۰/۰۶۰$ )	$۰ \pm ۰$	۷	۰	۰	۰	۰	۷	شم	۱
۲:۴ معنی‌دار ( $P = ۰/۰۲۰$ )	$۳/۴۰ \pm ۰/۳۶$	۷	۵	۰	۲	۰	۰	ایسکمی	۲
۲:۵ معنی‌دار ( $P = ۰/۰۰۲$ )	$۳/۰۰ \pm ۰/۳۷$	۷	۳	۱	۳	۰	۰	۰/۲۵	۳
۳:۴ فاقد معنی ( $P = ۰/۰۷۰$ )	$۱/۰۴ \pm ۰/۶۱$	۷	۱	۱	۱	۱	۳	۰/۵۰	۴
۳:۵ معنی‌دار ( $P = ۰/۰۰۴$ )	$۰/۷۰ \pm ۰/۳۵$	۷	۰	۰	۲	۱	۴	۰/۷۵	۵
۲:۳ و ۴:۵ فاقد معنی		۳۵	۹	۲	۹	۱	۷	کل	

$P < ۰/۰۵۰$ ، از لحاظ آماری معنی‌دار در نظر گرفته شد.

پنومبرا، استحکام سد خونی - مغزی افزایش یافته است. مقایسه‌ی بین کاهش نقص‌های نورولوژیکی در شکل ۴ آمده است.



شکل ۴. مقایسه‌ی کاهش نقص‌های نورولوژیکی در گروه‌های مورد مطالعه. تفاوت معنی‌دار در گروه شم نسبت به گروه‌های ایسکمی و دزهای ۰/۲۵ و ۰/۵۰ مشاهده می‌شود.

#### پارامتر فیزیولوژیکی وزن بدن

نتایج حاصل از بررسی وزن حیوانات قبل از تیمار و بعد از تیمار، حاکی از این بود که روغن خرفه، تأثیر معنی‌داری بر روی وزن رت‌ها بعد از گاوآژ، در دزهای ۰/۲۵، ۰/۵۰ و ۰/۷۵ ندارد. وزن رت‌ها در ۳ گروه مورد بررسی، نسبت به گروه ایسکمی تفاوت معنی‌داری نداشت (جدول ۲).

#### تأثیر روغن خرفه بر امتیاز نقص‌های نورولوژیکی

میان‌های امتیاز نقص‌های نورولوژیکی با مصرف روغن خرفه به طور قابل ملاحظه‌ای کاهش یافت و این کاهش در دزهای ۰/۷۵ و ۰/۵۰ نسبت به گروه ایسکمی معنی‌دار بود (جدول ۱). گروه ایسکمی با میان‌های ۴ (در محدوده‌ی ۰-۴)، دز ۰/۲۵ با میان‌های ۳ (در محدوده‌ی ۰-۴)، دز ۰/۵۰ با میان‌های ۱ (در محدوده‌ی ۰-۴)، دز ۰/۷۵ با میان‌های ۰ (در محدوده‌ی ۰-۴) بودند. میان‌های امتیازهای نقص نورولوژیکی در گروه‌های مختلف در جدول ۱ آمده است.

در گروه شم، نقص نورولوژیکی مشاهده نشد. نقص‌های نورولوژیکی در گروه‌های ایسکمی، ۰/۲۵ و ۰/۵۰ در مقایسه با گروه شم تفاوت معنی‌دار نشان داد، اما در دز ۰/۷۵ نسبت به گروه شم تفاوت معنی‌داری وجود نداشت. در رت‌هایی که به واسطه‌ی مصرف روغن خرفه هیچ‌گونه نقص نورولوژیکی مشاهده نشده بود، با تزریق اوانس بلو، این رنگ در ناحیه‌ی مرکزی سگته مشاهده شد. این مدرک نشان می‌دهد در کلیه‌ی رت‌ها، انسداد شریان مرکزی مغز صورت گرفته است؛ اما به دلیل بروز پدیده‌ی تحمل به ایسکمی القایی روغن خرفه به ویژه در ناحیه‌ی



جدول ۲. میانگین  $\pm$  انحراف معیار وزن رت‌ها قبل از گاواز و بعد از ۳۰ روز گاواز با روغن خرفه

شاهد	۰/۲۵	۰/۵۰	۰/۷۵
قبل	۲۹۱/۸۵ $\pm$ ۱۷/۸۵	۲۹۱/۰۰ $\pm$ ۸/۲۶	۲۹۱/۴۲ $\pm$ ۲/۹۵
بعد	۲۹۱/۷۴ $\pm$ ۱۷/۲۰	۲۹۴/۲۸ $\pm$ ۷/۷۹	۲۹۴/۷۱ $\pm$ ۳/۱۹

## بحث

هنگامی که ایسکمی مغزی به صورت تجربی در موش‌ها القا می‌شود، تغییراتی در رفتار و حرکات موش‌ها نسبت به قبل از القای ایسکمی رخ می‌دهد که ناشی از مرگ تعدادی از سلول‌های دستگاه عصبی مرکزی است (۲۷). در این مطالعه، بررسی اثر روغن خرفه بر امتیاز نقص‌های نورولوژیک بعد از ۶۰ دقیقه انسداد عروق و ۲۴ ساعت ریپرفیوژن، در گروه ایسکمی باعث اختلالات شدیدی در گروه حیوانات ایسکمیک شد؛ در حالی که حیوانات گروه شم از نظر حرکتی طبیعی بودند و هیچ‌گونه اختلال حرکتی نداشتند. خم شدن پای جلویی حیوان در سمت مقابل ضایعه، نشان دهنده‌ی آسیب قشر مغز است (۲۸-۲۹).

رفتار چرخشی به آسیب نواحی استریاتال (زیرقشری) نسبت داده می‌شود (۳۰). از دست دادن رفلکس به پاخواستن، نشان دهنده‌ی آسیب وسیع قشری و نواحی زیرقشری است (۳۱). اختلال حرکتی در این پژوهش، طی کمتر از ۲۴ ساعت رخ داد که نمی‌تواند عضلانی باشد. اختلالات حرکتی که به واسطه‌ی مشکلات عضلانی ایجاد می‌شوند، برای بروز بیماری به دو هفته زمان احتیاج دارند.

Radhakrishnan و همکاران طی مطالعه‌ای به این نتیجه رسیدند که عصاره‌ی اتانولی ۱۰ درصد ساقه و برگ خرفه، با اثر بر سیستم اعصاب مرکزی و محیطی، موجب کاهش فعالیت لوکوموتور، فعالیت

ضد تشنجی، مهار انقباضات عصبی - عضلانی به دنبال تحریک الکتریکی، فعالیت شل‌کنندگی عضلانی در موش‌های هوشیار و فعالیت ضد دردی می‌گردد. احتمال دارد اثر ضد دردی خرفه، از طریق گیرنده‌ی اوپیوئیدی باشد (۲۱). انتظار می‌رود فعالیت ضد دردی و ضد التهابی گیاه خرفه بر روی نقص‌های نورولوژیک حاصل از سکنه‌ی مغزی مؤثر باشد، که به خاطر مواد مؤثر موجود در آن است. این مواد به وفور در روغن آن یافت می‌شود.

Peet و همکاران در مطالعه‌ای بر روی بیماران اسکیزوفرنیک به این نتیجه رسیدند که در افراد بیمار مصرف کننده‌ی مقادیر بیشتر اسید چرب، علائم روانی بیماران خفیف‌تر از سایرین بود و دریافتند که اضافه کردن ترکیبات اسید چرب در رژیم غذایی بیماران اسکیزوفرنیک، می‌تواند در بهبود و تخفیف علائم روانی این بیماران مؤثر باشد. با توجه به وجود اسیدهای چرب در خرفه، می‌توان انتظار داشت که در کاهش نقص‌های نورولوژیک مؤثر باشد (۳۲).

همچنین، محقق‌ی و همکاران اثر روغن زیتون را بر نارسایی‌های نورولوژیک بررسی و رابطه‌ی مستقیمی بین حجم ضایعه‌ی مغزی و نمره‌ی آزمون نورولوژیک مشاهده کردند (۳۳). به علت ترکیبات مشابه موجود در روغن زیتون و خرفه، این یافته می‌تواند با نتایج تحقیق حاضر همسو باشد. Chen و همکاران در پژوهشی که انجام دادند، دریافتند که اثر ضد التهابی خرفه در کاهش ورم پنجه‌ی پا در رت



مؤثر است (۳۴).

ترکیب‌های فلاونوئیدی، نقشی اساسی در بسیاری از فرایندهای فیزیولوژیکی بدن بازی می‌کنند و نشان داده شده است که برای قلب، رگ‌های خونی، کبد، سیستم ایمنی، بافت‌های همبند، غده‌ی آدرنالی، کلیه‌ها، سیستم عصبی و ماهیچه‌ای، از اهمیت خاصی برخوردارند و به میزان زیادی جذب و تأثیر ویتامین C را در جلوگیری از نشت مویرگ‌ها افزایش می‌دهند و به همین دلیل، این مواد را ویتامین P نام‌گذاری کرده‌اند. ترکیب‌های فلاونوئیدی از تشکیل مواد سمی مانند مالون دی‌آلدئید و استالددید نیز جلوگیری می‌نمایند؛ چرا که تجمع این ترکیب‌ها، باعث تخریب پروتئین و DNA می‌شود. خواص ضد التهابی و ضد تشنجی نیز در مورد فلاونوئیدها به اثبات رسیده است (۳۵). به دنبال کاهش یا قطع جریان خون موضعی مغز، سلول‌های عصبی در مرکز قطع جریان سلول عصبی در همان دقایق اولیه‌ی سکت‌های مغزی از بین می‌روند و آسیب‌های اولیه را ایجاد می‌کنند، اما سلول‌های عصبی که در حاشیه‌ی مرکز قطع جریان خون (ناحیه‌ی Penumbra) قرار دارند، زنده و فاقد عملکرد طبیعی هستند و به تدریج، ممکن است از بین بروند و آسیب ثانویه پس از سکت‌های مغزی را به وجود آورند (۳۶).

برای سلول‌های عصبی مستقر در ناحیه‌ی Penumbra قابلیت بازبازی به وسیله‌ی داروهای نروپروتکتیو متصور است (۳۷). پژوهش‌های اخیر نشان داده‌اند که استرس‌های اکسیداتیو در پاتوژنز مرحله‌ی حاد سکت‌های مغزی نقش محوری دارند (۳۸، ۳۶). ایجاد ایسکمی مغزی موضعی - موقتی، باعث افزایش تولید رادیکال‌های آزاد، نیتریک اکساید و کاهش

سطح فعالیت آنزیم‌های آنتی‌اکسیدانی مثل سوپراکسید دیسموتاز، گلوتاتیون و کاتالاز می‌شود (۳۹).

کاهش سطح فعالیت آنزیم‌های آنتی‌اکسیدان‌ها در طول ایسکمی مغزی و افزایش تولید رادیکال‌های آزاد و اکسیدان‌ها، مسیرهای سیگنالینگ آسیب‌رسان مختلفی از جمله مسیر مرگ برنامه‌ریزی شده‌ی سلولی را فعال می‌کنند و باعث افزایش آسیب و در نهایت مرگ سلولی می‌شوند (۳۸-۳۹).

Heo و همکاران در پژوهشی گزارش کردند که مهارکننده‌ی پراکسیداسیون چربی غشا و یا از بین برنده‌های رادیکال‌های آزاد، اثر محافظتی در مقابل سکت‌های مغزی دارند. روغن خرفه، به علت وجود ترکیبات غنی آنتی‌اکسیدانی و اثرات محافظتی در برابر رادیکال‌های آزاد، می‌تواند با نتایج این تحقیق همسو باشد (۴۰).

همچنین، Kim و همکاران، در پژوهشی بیان داشتند که تحریک افزایش بیان آنزیم سوپراکسید دیسموتاز، باعث مقاومت بیشتر در برابر ایسکمی و بر عکس، حذف آن باعث افزایش حجم سکت‌های مغزی در موش سوری می‌شود. همچنین، بیان داشتند که کاهش سطح فعالیت آنزیم‌های سوپراکسید دیسموتاز و گلوتاتیون پراکسیداز در طول ایسکمی مغزی موضعی، حساسیت سلول‌های عصبی را به عوامل آسیب‌رسان از قبیل رادیکال‌های آزاد و شروع مرگ برنامه‌ریزی شده‌ی سلولی افزایش می‌دهد. از این رو، برگرداندن و یا حفظ فعالیت سطح داخل سلولی این آنزیم‌ها به وسیله‌ی تحریک افزایش سنتز آن ممکن است سلول‌ها را در مقابل آسیب و مرگ محافظت نماید (۴۱).

اثرات آنتی‌اکسیدانی خرفه را به اسیدهای چرب

امگا-۳، فلاونوئیدها، کومارین‌ها، آلکالوئیدها، مونوترپن‌ها و ماده‌ی بتالاین می‌توان نسبت داد (۴۲-۴۳). ماده‌ی بتالاین، دارای اثرات آنتی‌اکسیدانی و ضد آترواسکلروزی است و همچنین، با مهار رادیکال‌های آزاد، مانع بیماری‌های مختلف از جمله بیماری‌های قلبی-عروقی و کبدی می‌شود (۴۴).

همچنین، مطالعه‌ی Ling نشان داد که گیاه خرفه، باعث پیشگیری از استرس‌های اکسیداتیو و پدیده‌ی پیری در رت‌هایی شده است که در رژیم غذایی آن‌ها از گیاه خرفه استفاده شده است. در این مطالعه، فعالیت آنزیم‌های سوپراکسید دیسموتاز و کاتالاز در کبد رت‌هایی که خرفه در رژیم غذایی آن‌ها به کار رفته بود، نسبت به گروه شاهد بالاتر بود و این دلالت بر اثر مهار کنندگی خرفه بر پراکسیداسیون لیپیدها از طریق افزایش این آنزیم‌ها (محصولات حاصل از پدیده‌ی اکسیداسیون را کاهش می‌دهند) دارد (۴۵).

روندهای مشاهده شده در تحقیق Ling می‌تواند در کاهش آسیب‌ها و التهاب‌های ناشی از سکتته‌ی مغزی مؤثر و مؤید یافته‌های تحقیق حاضر باشد (۴۵). همچنین Wang و Yang نشان دادند که ماده‌ی بتاسیانین خرفه، اثرات خوبی بر روی کاهش استرس‌های اکسیداتیو دارد، که با نتایج این پژوهش همسو است (۴۶).

چنگیزی آشتیانی و همکاران نیز در پژوهشی نشان دادند که عصاره‌ی الکلی گیاه خرفه، می‌تواند نقش مهمی در درمان هیپرکلسترولمی ایفا نماید که احتمال می‌رود این نقش به خاطر وجود مواد آنتی‌اکسیدانی، آلکالوئیدها، فیبر، کوآنزیم Q<sub>10</sub> و مقادیر فراوان امگا-۳ موجود در خرفه و مکانیسم‌های مهار سنتز کلسترول آن‌ها باشد (۴۷).

موحیدیان عطار و همکاران در مطالعه‌ای اثر آنتی‌اکسیدانی عصاره‌ی گیاهان عناب، زرشک، خرفه و کنگر بر روی سیستم‌های اکسیداتیو، اکسیداسیون سلول‌های کبدی، همولیز گلبول‌های قرمز و قندی شدن غیر آنزیمی هموگلوبین را مورد ارزیابی قرار دادند. این مطالعه نشان داد پراکسیداسیون لیپیدی در حضور غلظت‌های مختلف گیاه خرفه، زرشک و کنگر، به خوبی مهار می‌شود. از این رو، استفاده از این گیاهان در درمان برخی از بیماری‌ها از جمله دیابت، آترواسکلروز و بیماری‌های کبدی، می‌تواند مفید باشد (۴۸).

گیاه خرفه دارای مواد بیولوژیکی فعالی مانند نورآدرنالین، ملاتونین و دوپامین است. ملاتونین یکی از مولکول‌های فعال و منحصر به فردی است که در گیاه خرفه به فراوانی یافت می‌شود و بخشی از خصوصیات آنتی‌اکسیدانی عصاره‌ی خرفه نیز به واسطه‌ی وجود این ماده است (۱۶). در مطالعه‌ی حاضر نیز وزن موش‌ها مورد بررسی قرار گرفت و تفاوت معنی‌داری بین گروه ایسکمی و گروه‌های مورد آزمایش مشاهده نشد. از این جهت که روغن خرفه، سبب افزایش وزن معنی‌داری در موش‌ها نشد، حایز اهمیت است.

مطالعات نشان داده است که عصاره‌ی گیاه خرفه در موش‌های صحرایی، اثرات ضد چاقی دارد (۴۹). در اکثر مطالعات، اثرات عصاره‌های آبی و آبی-الکلی گیاه خرفه، مورد ارزیابی قرار گرفته است که اثرات آن بر سکتته‌ی مغزی بررسی نشده است.

### نتیجه‌گیری

در مطالعه‌ی حاضر، روغن خرفه از طریق کاهش تولید رادیکال‌های آزاد و افزایش سطح فعالیت آنزیم

حاصل از سکنه‌ی مغزی مؤثر دانست.

### تشکر و قدردانی

این مطالعه حاصل پایان‌نامه‌ی مقطع کارشناسی ارشد رشته‌ی فیزیولوژی جانوری می‌باشد که با حمایت مرکز تحقیقات بیولوژی دانشگاه آزاد اسلامی زنجان انجام شد.

آنتی‌اکسیدانی، مرگ نوروپی و ادم مغزی را در مدل تجربی ایسکمی مغزی موضعی کاهش داد و نیز باعث کاهش حجم سکنه‌ی مغزی در موش‌های صحرایی در معرض ایسکمی و خون‌رسانی مجدد شد. همچنین به علت وجود ترکیبات غنی آنتی‌اکسیدانی در خرفه و اثرات ضد دردی و ضد التهابی آن، می‌توان آن را در کاهش نقص‌های نورولوژیک

### References

- Mukherjee D, Patil CG. Epidemiology and the global burden of stroke. *World Neurosurg* 2011; 76(6 Suppl): S85-S90.
- Goldstein LB, Adams R, Becker K, Furberg CD, Gorelick PB, Hademenos G, et al. Primary prevention of ischemic stroke: A statement for healthcare professionals from the Stroke Council of the American Heart Association. *Stroke* 2001; 32(1): 280-99.
- Caplan LR. Transient ischemic attack: definition and natural history. *Curr Atheroscler Rep* 2006; 8(4): 276-80.
- Lipton P. Ischemic cell death in brain neurons. *Physiol Rev* 1999; 79(4): 1431-568.
- Rabiei Z, Bigdeli M, Mohagheghi F, Rasolian B. Relationship between dietary virgin olive oil on brain cholesterol, cholesteryl ester and triglyceride levels and blood brain barrier (BBB) permeability in a rat stroke model. *Physiol Pharmacol* 2012; 16(3): 245-54.
- Eddleston M, Mucke L. Molecular profile of reactive astrocytes--implications for their role in neurologic disease. *Neuroscience* 1993; 54(1): 15-36.
- Garman RH. Histology of the central nervous system. *Toxicologic Pathology* 2011; 39(1): 22-35.
- Warner DS, Sheng H, Batinic-Haberle I. Oxidants, antioxidants and the ischemic brain. *J Exp Biol* 2004; 207(Pt 18): 3221-31.
- Wityk RJ, Goldsborough MA, Hillis A, Beauchamp N, Barker PB, Borowicz LM, Jr., et al. Diffusion- and perfusion-weighted brain magnetic resonance imaging in patients with neurologic complications after cardiac surgery. *Arch Neurol* 2001; 58(4): 571-6.
- Zargari A. Medicinal plants. 3<sup>rd</sup> ed. Tehran, Iran: University of Tehran Press; p. 233-41. [In Persian].
- Samsam Shariat H, Moatar F, Afsharipour S. Treatment by plants. Isfahan, Iran: Mashal Publications; 1991. p. 135. [In Persian].
- Akhonzadeh S. Encyclopedia of Iranian medicinal plants. Tehran, Iran: Arjmand Publications; 2000. p. 115. [In Persian].
- Milady-Gorji H, Vafaei AA, Taherian AA, Jarahi M. The effect of hydrocortisone on withdrawal syndrome sign in mice. *J Zanjan Univ Med Sci* 2004; 12(46): 1-5. [In Persian].
- Mubashir HM, Bahar A, Showkat RM, Bilal AZ. *Portulaca oleracea* L. a review. *J Pharm Res* 2011; 4(9): 3044-8.
- Dkhil MA, Abdel-Moniem AE, Al-Quraishy S, Saleh RA. Antioxidant effect of Purslane (*Portulaca oleracea*) and its mechanism of action. *J Med Plant Res* 2011; 5(9): 1563-89.
- Lee AS, Lee YJ, Lee SM, Yoon JJ, Kim JS, Kang DG, et al. An aqueous extract of *Portulaca oleracea* ameliorates diabetic nephropathy through suppression of renal fibrosis and inflammation in diabetic db/db mice. *Am J Chin Med* 2012; 40(3): 495-510.
- Park K. Park Textbook of Preventive and Social Medicine. 21<sup>st</sup> ed. Jabalpur, India: Bhanot; 2011.
- Simopoulos AP, Tan DX, Manchester LC, Reiter RJ. Purslane: a plant source of omega-3 fatty acids and melatonin. *J Pineal Res* 2005; 39(3): 331-2.
- Sultana A, Rahman K. *Portulaca oleracea* L: A Global panacea with ethnomedicinal and pharmacological potential. *Int J Pharm Pharm Sci* 2013; 5(Suppl 2): 33-9.
- Parry O, Okwuasaba FK, Ejike C. Skeletal muscle relaxant action of an aqueous extract of *Portulaca oleracea* in the rat. *J Ethnopharmacol* 1987; 19(3): 247-53.
- Radhakrishnan R, Zakaria MN, Islam MW, Chen HB, Kamil M, Chan K, et al. Neuropharmacological actions of *Portulaca*

- oleraceae L. v. sativa (Hawk). *J Ethnopharmacol* 2001; 76(2): 171-6.
22. Chen H, Yoshioka H, Kim GS, Jung JE, Okami N, Sakata H, et al. Oxidative stress in ischemic brain damage: mechanisms of cell death and potential molecular targets for neuroprotection. *Antioxid Redox Signal* 2011; 14(8): 1505-17.
  23. Silver IA, Erecinska M. Extracellular glucose concentration in mammalian brain: continuous monitoring of changes during increased neuronal activity and upon limitation in oxygen supply in normo-, hypo-, and hyperglycemic animals. *J Neurosci* 1994; 14(8): 5068-76.
  24. Longa EZ, Weinstein PR, Carlson S, Cummins R. Reversible middle cerebral artery occlusion without craniectomy in rats. *Stroke* 1989; 20(1): 84-91.
  25. Rousselet E, Kriz J, Seidah NG. Mouse model of intraluminal MCAO: cerebral infarct evaluation by cresyl violet staining. *J Vis Exp* 2012; (69).
  26. Bigdeli MR, Hajizadeh S, Froozandeh M, Heidarianpour A, Rasoulilian B, Asgari AR, et al. Normobaric hyperoxia induces ischemic tolerance and upregulation of glutamate transporters in the rat brain and serum TNF-alpha level. *Exp Neurol* 2008; 212(2): 298-306.
  27. Mirmiran P, Esmailzadeh A, Azizi F. Detection of cardiovascular risk factors by anthropometric measures in Tehranian adults: receiver operating characteristic (ROC) curve analysis. *Eur J Clin Nutr* 2004; 58(8): 1110-8.
  28. Bederson JB, Pitts LH, Tsuji M, Nishimura MC, Davis RL, Bartkowski H. Rat middle cerebral artery occlusion: evaluation of the model and development of a neurologic examination. *Stroke* 1986; 17(3): 472-6.
  29. Persson L, Hardemark HG, Bolander HG, Hillered L, Olsson Y. Neurologic and neuropathologic outcome after middle cerebral artery occlusion in rats. *Stroke* 1989; 20(5): 641-5.
  30. Wahl F, Allix M, Plotkine M, Boulu RG. Neurological and behavioral outcomes of focal cerebral ischemia in rats. *Stroke* 1992; 23(2): 267-72.
  31. Mackay KB, Bailey SJ, King PD, Patel S, Hamilton TC, Campbell CA. Neuroprotective effect of recombinant neutrophil inhibitory factor in transient focal cerebral ischaemia in the rat. *Neurodegeneration* 1996; 5(4): 319-23.
  32. Peet M, Laugharne JD, Mellor J, Ramchand CN. Essential fatty acid deficiency in erythrocyte membranes from chronic schizophrenic patients, and the clinical effects of dietary supplementation. *Prostaglandins Leukot Essent Fatty Acids* 1996; 55(1-2): 71-5.
  33. Mohagheghi F, Bigdeli MR, Rasoulilian B, Zeinanloo AA, Khoshbaten A. Dietary virgin olive oil reduces blood brain barrier permeability, brain edema, and brain injury in rats subjected to ischemia-reperfusion. *ScientificWorldJournal* 2010; 10: 1180-91.
  34. Chen CJ, Wang WY, Wang XL, Dong LW, Yue YT, Xin HL, et al. Anti-hypoxic activity of the ethanol extract from *Portulaca oleracea* in mice. *J Ethnopharmacol* 2009; 124(2): 246-50.
  35. Nijveldt RJ, van Nood E, van Hoorn DE, Boelens PG, van Norren K, van Leeuwen PA. Flavonoids: a review of probable mechanisms of action and potential applications. *Am J Clin Nutr* 2001; 74(4): 418-25.
  36. Doyle KP, Simon RP, Stenzel-Poore MP. Mechanisms of ischemic brain damage. *Neuropharmacology* 2008; 55(3): 310-8.
  37. Segura T, Calleja S, Jordan J. Recommendations and treatment strategies for the management of acute ischemic stroke. *Expert Opin Pharmacother* 2008; 9(7): 1071-85.
  38. Zheng YQ, Liu JX, Wang JN, Xu L. Effects of crocin on reperfusion-induced oxidative/nitrative injury to cerebral microvessels after global cerebral ischemia. *Brain Res* 2007; 1138: 86-94.
  39. Saleem S, Ahmad M, Ahmad AS, Yousuf S, Ansari MA, Khan MB, et al. Effect of Saffron (*Crocus sativus*) on neurobehavioral and neurochemical changes in cerebral ischemia in rats. *J Med Food* 2006; 9(2): 246-53.
  40. Heo JH, Han SW, Lee SK. Free radicals as triggers of brain edema formation after stroke. *Free Radic Biol Med* 2005; 39(1): 51-70.
  41. Kim GW, Kondo T, Noshita N, Chan PH. Manganese superoxide dismutase deficiency exacerbates cerebral infarction after focal cerebral ischemia/reperfusion in mice: implications for the production and role of superoxide radicals. *Stroke* 2002; 33(3): 809-15.
  42. Simopoulos AP, Norman HA, Gillaspie JE, Duke JA. Common purslane: a source of omega-3 fatty acids and antioxidants. *J Am Coll Nutr* 1992; 11(4): 374-82.
  43. Palaniswamy UR, McAvoy RJ, Bible BB. Stage of harvest and polyunsaturated essential fatty acid concentrations in purslane (*Portulaca oleracea*) leaves. *J Agric Food Chem* 2001; 49(7): 3490-3.
  44. Xiang L, Xing D, Wang W, Wang R, Ding Y, Du L. Alkaloids from *Portulaca oleracea* L. *Phytochemistry* 2005; 66(21): 2595-601.
  45. Ling C. Effects of purslane herb on stress ability of aging mice induced by D-galactose. *Zhong Xi Yi Jie He Xue Bao* 2004; 2(5): 361-3. [In Chinese].

46. Wang CQ, Yang GQ. Betacyanins from *Portulaca oleracea* L. ameliorate cognition deficits and attenuate oxidative damage induced by D-galactose in the brains of senescent mice. *Phytomedicine* 2010; 17(7): 527-32.
47. Changizi-Ashtiyani S, Zarei A, Taheri S, Rasekh F, Ramazani M. The effects of *portulaca oleracea* alcoholic extract on induced hypercholesterolemia in rats. *Zahedan J Res Med Sci* 2013; 15(6): 34-9.
48. Movahedian Ataar A, Eshraghi A, Asgari A, Naderi Gh, Badiee A. Antioxidant Effect of *Ziziphus vulgaris*, *Portulaca oleracea*, *Berberis integerima* and *Gundelia tournefortti* on lipid peroxidation, Hb glycosylation and red blood cell hemolysis. *J Med Plants* 2011; 4(40): 80-8. [In Persian].
49. Hoseini SE, Forouzanfar M, Payedar A. The effect of hydroalcoholic extract of purslane (*Portulaca oleracea* L) on serum concentration of estrogen, progesterone, prolactin and gonadotropins in mature female rats. *J Shahrekord Univ Med Sci* 2013, 15(5): 12-21.

## The Effect of Pre-feeding with Purslane Seed Oil (*Portulaca Oleracea*) on Brain Stroke Volume (MCAO Model) in the Rat Animal Model

Marziyeh Varnaseri<sup>1</sup>, Mehdi Rahnema PhD<sup>2</sup>, Mohammadreza Bigdeli PhD<sup>3</sup>

### Original Article

#### Abstract

**Background:** Brain stroke is still considered to be a big problem for the public health, and is among the four main reasons for death in most of the countries. Common purslane (*Portulaca oleracea*) is a medically discovered plant investigated in several studies as an adjuvant or replacement treatment and for different diseases. The present study aimed to examine the relationship between common purslane oil consumption and reduction of brain stroke rate in rats.

**Methods:** 35 Wistar male rats weighing 25-300 g were divided into five groups of test (3), control (1), and Sham (1). Test groups received three doses of the aforesaid oil (0.25, 0.50, and 0.75 mg per kg body weight) and the control group received distilled water by gavage. After 30 days gavage, brain stroke surgery was performed on the rats. 24 hours later, animals were checked concerning neurological violations and then, the brain was removed under deep anesthesia and the volume of brain stroke was measured through staining by means of triphenyltetrazolium chloride.

**Findings:** Total volume of brain stroke (mm<sup>3</sup>) in doses of 0.50 and 0.75 mg per kg body weight indicated a meaningful difference in comparison to the control group. In addition, median score of neurological violations was significantly reduced through *Portulaca oleracea* oil consumption in the doses of 0.5 and 0.75 mg per kg body weight, compared to the control group.

**Conclusion:** According to the results, common purslane oil can reduce the amount of body tissue damages caused by brain stroke and finally, could lead to a kind of neurological protection.

**Keywords:** Brain ischemia, Stroke volume, *Portulaca oleracea* oil, Neurologic deficit

**Citation:** Varnaseri M, Rahnema M, Bigdeli M. **The Effect of Pre-feeding with Purslane Seed Oil (*Portulaca Oleracea*) on Brain Stroke Volume (MCAO Model) in the Rat Animal Model.** J Isfahan Med Sch 2015; 33(344): 1197-1210

1- MSc Student, Department of Physiology, Zanjan School of Science and Research, Islamic Azad University, Zanjan, Iran

2- Associate Professor, Biology Research Center, Zanjan Branch, Islamic Azad University, Zanjan, Iran

3- Associate Professor, Department of Physiology, School of Biological Sciences, Shahid Beheshti University, Tehran, Iran

**Corresponding Author:** Mohammadreza Bigdeli PhD, Email: varnaseri\_marziyeh@yahoo.com