

مقایسه‌ی محلی نسبت کاپ به دیسک چشم چپ و راست افراد سالم با استفاده از تصاویر (OCT) Optical Coherence Tomography

مرضیه مختاری^۱، دکتر حسین ربانی^۲، دکتر علیرضا مهری دهنوی^۳، دکتر محمدرضا اخلاقی^۳

مقاله پژوهشی

چکیده

مقدمه: بررسی تقارن در عضوهایی از بدن که به صورت زوج وجود دارد، می‌تواند در تشخیص زودهنگام بیماری‌ها به پزشکان کمک کند. در این مطالعه، حد آستانه‌ی تقارن با محاسبه‌ی نسبت کاپ به دیسک در چشم افراد سالم با استفاده از داده‌های Optical coherence tomography (OCT) به صورت محلی و نقطه به نقطه با استفاده از هر B-scan بررسی شد.

روش‌ها: در این مطالعه، ۴۰ داده‌ی مربوط به افراد سالم که از دستگاه 3D-OCT1000 مدل تاپکن استخراج شده بود، مورد استفاده قرار گرفت. مراحل انجام کار به این صورت بود که با استخراج لایه‌ی (ILM) Internal limiting membrane و (RPE) Retinal pigment epithelium، محدوده‌ی کاپ و دیسک به ازای هر B-scan محاسبه شد و سپس به ازای B-scan‌های معادل در چشم‌های چپ و راست، این نسبت به صورت نقطه به نقطه، مقایسه و پارامترهای تقارن بررسی قرار گردید.

یافته‌ها: نسبت کاپ به دیسک در سه ناحیه‌ی فوقانی، میانی و تحتانی برای چشم‌های چپ و راست به دست آمد که به ترتیب برای چشم راست 0.433 ± 0.054 ، 0.432 ± 0.061 و 0.405 ± 0.063 و برای چشم چپ، 0.441 ± 0.063 ، 0.443 ± 0.073 و 0.417 ± 0.067 بود؛ میزان اختلاف این نسبت برای دو چشم به طور میانگین 0.042 ± 0.048 ، 0.038 ± 0.042 و 0.045 ± 0.067 بود.

نتیجه‌گیری: عدم تقارن در قسمت تحتانی دیسک نسبت به قسمت فوقانی و میانی بیشتر است و در قسمت میانی، بیشترین تقارن دیده می‌شود. همچنین در بررسی نقطه به نقطه، بیشترین تقارن در دومین B-scan در قسمت تحتانی محور افقی بین مرکز دیسک نوری و ماکولا مشاهده می‌شود.

واژگان کلیدی: ارزیابی عدم تقارن، نسبت کاپ به دیسک، تصاویر Optical coherence tomography

ارجاع: مختاری مرضیه، ربانی حسین، مهری دهنوی علیرضا، اخلاقی محمدرضا. **مقایسه‌ی محلی نسبت کاپ به دیسک چشم چپ و راست افراد سالم با استفاده از تصاویر (OCT) Optical Coherence Tomography.** مجله دانشکده پزشکی اصفهان ۱۳۹۴؛ ۳۳ (۳۶۷): ۲۳۸۱-۲۳۸۷

مقدمه

بررسی میزان تقارن در افراد سالم، یکی از پارامترهای قابل توجه در زمینه‌های مختلف است. از آن جایی که اغلب اعضای بدن به صورت متقارن هستند، واکاوی عدم تقارن می‌تواند در تشخیص زودهنگام بیماری‌ها به پزشکان کمک کند. عدم تقارن در پارامترهای بیومتریکی داخل چشمی، می‌تواند بیماری‌هایی مثل تومور چشم و یا آب سیاه (گلوکوم) را شناسایی کند. با این حال، مهم است که تا چه حد این پارامترهای نامتقارن در چشم طبیعی می‌باشد.

در بررسی ویژگی‌های چشم، از روش‌های تصویربرداری مختلفی نظیر تصاویر رنگی دو بعدی از سطح چشم و یا تصاویر سه بعدی از عمق چشم استفاده می‌شود. روش تصویربرداری هم‌دوست نوری (OCT یا Optical coherence tomography) یک روش تصویربرداری شناخته شده برای کاربردهای پزشکی می‌باشد که با استفاده از اصول تداخل امواج نوری می‌تواند تصاویر دو بعدی و سه بعدی با وضوح میکرومتری از مقطع آناتومیک ایجاد کند. تصاویر OCT که از بافت داخلی چشم گرفته می‌شود، اطلاعاتی از لایه‌های

۱- دانشجوی کارشناسی ارشد، گروه بیوالکترونیک و مهندسی پزشکی، دانشکده‌ی فن‌آوری‌های نوین علوم پزشکی و کمیته‌ی تحقیقات دانشجویی، دانشگاه علوم پزشکی اصفهان، اصفهان، ایران
۲- دانشیار، گروه بیوالکترونیک و مهندسی پزشکی، دانشکده‌ی فن‌آوری‌های نوین پزشکی و مرکز تحقیقات پردازش سیگنال و تصاویر پزشکی، دانشگاه علوم پزشکی اصفهان، اصفهان، ایران

۳- دانشیار، گروه چشم‌پزشکی، دانشکده‌ی پزشکی، دانشگاه علوم پزشکی اصفهان، اصفهان، ایران

نویسنده‌ی مسؤو: دکتر حسین ربانی

Email: rabbani@med.mui.ac.ir

مساحت کاپ به مساحت دیسک معرفی می‌شود. پیدا کردن محدوده‌ی دیسک در تصاویر رنگی، به درستی یافتن مرز دیسک، کمک شایانی می‌کند. در مطالعه‌ای، موقعیت دیسک با جستجو در بالاترین میزان شدت محلی تعیین گردید (۴). در پژوهشی دیگر، با استفاده از تبدیل Hough (Hough transform)، مرکز دیسک و دایره‌ای به عنوان مرز دیسک معرفی شد (۵). همچنین، به تازگی، از مدل‌های مبتنی بر Principal component analysis (PCA) (۶) و مدل‌های مبتنی بر الگوی Template matching (۷) نیز برای استخراج دیسک استفاده شده است.

در این مطالعه، به علت نامشخص بودن محدوده‌ی کاپ در تصاویر رنگی، از داده‌های OCT برای محاسبه‌ی عمق کاپ استفاده شد. تصاویر سه بعدی داده‌های OCT از کنار هم قرار گرفتن تصاویر بعدی از عمق چشم که «B-scan» نامیده می‌شوند، ایجاد شد. سپس با استفاده از B-scan‌های معادل در چشم‌های چپ و راست که هم تراز شدند، نسبت کاپ به دیسک به ازای هر B-scan با توجه به تعریف ارائه شده در مطالعات پیشین (۸)، محاسبه گردید. با مقایسه‌ی نسبت کاپ به دیسک به صورت سیگنالی در دو چشم چپ و راست، می‌توان حد آستانه‌ی تقارن را به صورت محلی و نقطه به نقطه محاسبه کرد.

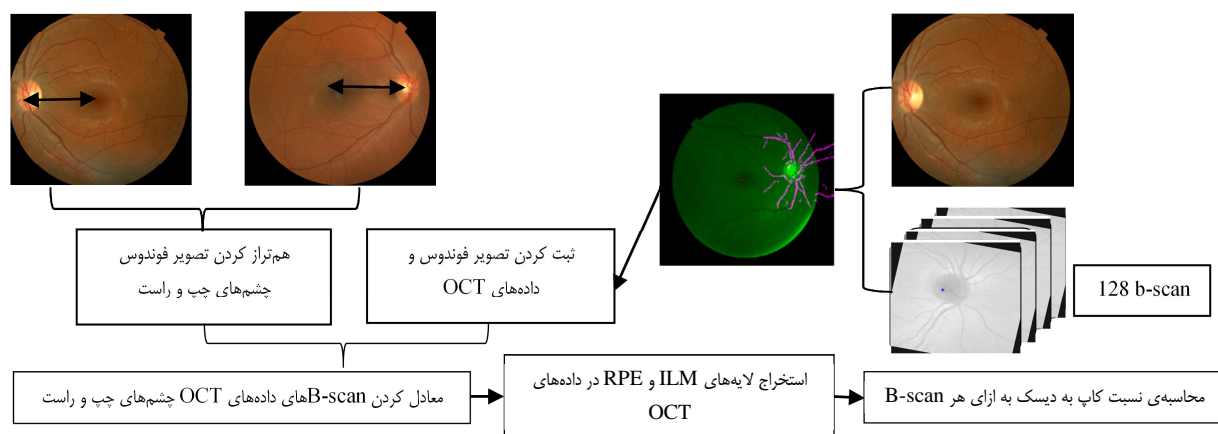
روش‌ها

از ۴۰ داده از افراد سالم با شرایط استاندارد بر اساس مطالعات مشابه استفاده شد (۳). داده‌های سه بعدی در ابعاد $128 \times 512 \times 650$ واکسل و وضوح مکانی $7 \times 3/125 \times 125$ میکرومتر مکعب بود. به طور کلی، هدف از انجام این مطالعه، بررسی تقارن در چشم افراد سالم و ارزیابی حد آستانه‌ی تقارن در قسمت‌های مختلف دیسک نوری بود. این اقدام در دو مرحله‌ی اساسی انجام شد (شکل ۱).

شبکیه و محل عبور رگ‌های عصبی ایجاد می‌کند. به طور کلی، ساختمان چشم دارای دو حفره‌ی جلویی و خلفی است. حفره‌ی جلویی فضای بین لنز و قرنیه را شامل می‌شود و قسمت خلفی بین لنز و شبکیه قرار گرفته و از مایع شفاف و چسبناکی به نام زجاجیه، پر شده است. شبکیه، دارای ساختار لایه‌ای شکل است که در انتهای حفره‌ی خلفی قرار گرفته است. پس از شبکیه، لایه‌ی کروئید قرار گرفته و از بافتی با خاصیت منعکس‌کنندگی بالا، تشکیل شده است؛ این لایه، با رگ‌های خونی ترکیب شده است. در انتها نیز دیسک نوری قرار گرفته است که محل تجمع رگ‌های خونی می‌باشد. رگ‌های انتقال عصب بینایی در قسمت دیسک نوری به مغز متصل می‌شود. همچنین قسمت کاپ، ناحیه‌ی متراکم در وسط دیسک نوری معرفی می‌شود (۱).

در مطالعات مربوط به بررسی تقارن در دو چشم، پارامترهایی مانند ضخامت لایه‌های شبکیه در قسمت ماکولا مقایسه می‌گردد. در مطالعه‌ای مشابه، میزان تقارن در ضخامت لایه‌های شبکیه در کودکان بررسی و نتایجی برای تقارن در قطب خلفی ماکولا ارائه شده است (۲). همچنین، در پژوهش دیگری، تقارن در قسمت‌های مختلف از جمله در ضخامت لایه‌های Retinal nerve fiber layer (RNFL) بررسی شده است (۳). بسیاری از این مطالعات در بررسی تقارن چشم، بدون هم تراز کردن تصاویر چشم‌های چپ و راست بوده است.

هدف از انجام این پژوهش، واکاوی تقارن در چشم‌های چپ و راست افراد سالم با استفاده از روش محاسبه‌ی نسبت کاپ به دیسک (Cup to disk ratio) در قسمت دیسک نوری بود. نسبت کاپ به دیسک، یکی از پارامترهای مهم در تشخیص بیماری آب سیاه است که در قسمت دیسک نوری بررسی می‌شود. در مقالات متعددی نسبت کاپ به دیسک، با استفاده از تصاویر فوندوس با تعریف نسبت



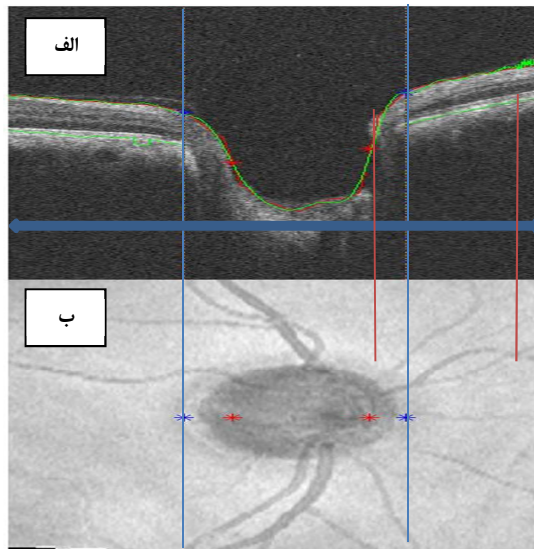
شکل ۱. بلوک دیاگرام مراحل استخراج نسبت کاپ به دیسک

RPE: Retinal pigment epithelium; ILM: Internal limiting membrane; OCT: Optical coherence tomography

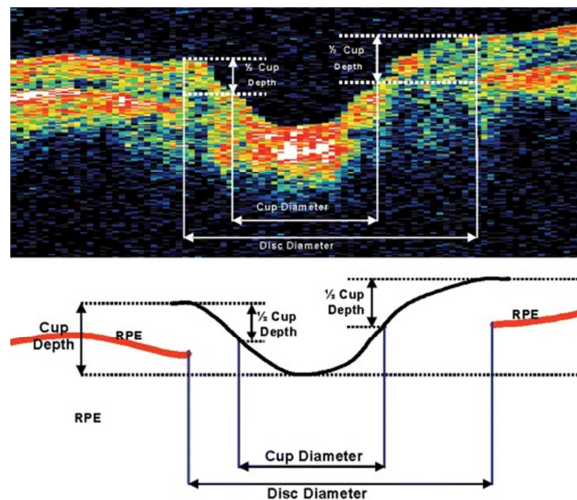
کاپ با استفاده از تصاویر فوندوس هر چشم با داده‌های OCT ثبت شد و با هم‌تراز کردن تصاویر فوندوس چشم‌های چپ و راست، به طور معادل داده‌های OCT چشم‌های چپ و راست نیز معادل گردید. سپس برای هر چشم، سیگنالی از نسبت کاپ به دیسک محاسبه شد. محتوای سیگنال نسبت کاپ به دیسک هر چشم، شامل این نسبت به ازای B-scan‌های داده‌ی OCT مربوط است.

در مقاله‌ی Boyer و همکاران، روشی نوین برای استخراج ویژگی از قسمت دیسک نوری ارایه شد (۹). در این روش، ابتدا با استخراج لبه و آستانه‌گذاری، لایه‌های قسمت Optic nerve head (ONH) با صحت مناسبی تقسیم‌بندی می‌شود و سپس با استفاده از زنجیره‌ی Markov (۱۰)، مرز لایه‌ی ILM و RPE و نقاط انتهایی این لایه و محدوده‌ی کاپ و دیسک در هر B-scan مشخص می‌گردد. در مطالعه‌ی، لایه‌ی ILM با تصویر باینری از B-scan و لایه‌ی RPE نیز با توجه به چگالی تصویر B-scan استخراج گردید و سپس با استفاده از تصویر هم‌سطح شده (Flattening images)، نقاط انتهایی لایه‌ی RPE و محدوده‌ی کاپ و دیسک مشخص شد (۱۱).

چنانچه گفته شد، مرز دیسک و کاپ در B-scan‌های داده‌ی OCT، با توجه به نقاط انتهایی لایه‌ی RPE و مرز لایه‌ی ILM مشخص می‌شود (شکل ۲).



شکل ۳. قسمت الف، B-scan معادل فلش آبی رنگ در قسمت ب می‌باشد که از عمق چشم گرفته شده است. مختصات کاپ و دیسک از B-scan معادل محاسبه می‌شود.



شکل ۲. محدوده‌ی کاپ و دیسک با توجه به انتهای لایه‌ی Retinal pigment epithelium (RPE) و عمق کاپ تعیین شد (۸).

قطر دیسک، فاصله‌ی بین نقاط انتهایی لایه‌ی RPE است و قطر کاپ به عنوان فاصله‌ی افقی از نصف عمق کاپ معرفی می‌شود (۸). محاسبه‌ی نسبت کاپ به دیسک در محاسبه‌ی نسبت کاپ به دیسک، از نسبت معرفی شده در مطالعات پیشین (۸) استفاده شد. در این روش، در مقایسه با استخراج

با توجه به روش ارایه شده، نتایج حاصل از نسبت کاپ به دیسک به صورت نسبت قطر کاپ به قطر دیسک ارایه می‌شود و به دلیل هم‌تراز بودن داده‌های OCT، به ازای هر x که شماره‌ی B-scan را مشخص می‌کند، هر دو نقطه از دو سیگنال، معادل یکدیگر می‌باشند و به این ترتیب، می‌توان ویژگی‌هایی از دو سیگنال مانند نرخ تغییرات، مقدار بیشینه، میانگین، انحراف معیار و ... را با هم مقایسه کرد. در شکل ۴، با توجه به ثبت بین داده‌ی OCT و تصاویر فوندوس، نقاط حاصل از محدوده‌ی دیسک و کاپ بر روی تصویر

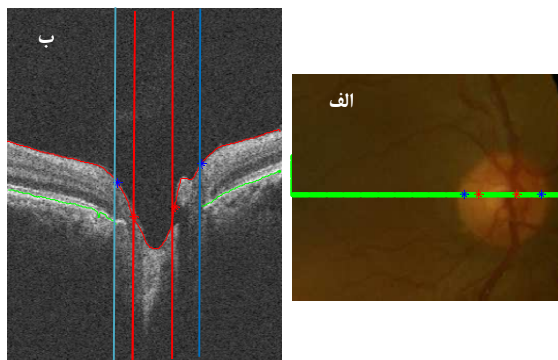
تقارن را با نسبت حاصل از قطر کاپ به قطر دیسک همان گونه که در شکل ۲ معرفی شده است، بررسی کرد.

شکل ۶، مقدار متوسط تفاضل نسبت کاپ به دیسک نقطه به نقطه را به ازای ۲۰ B-scan مشترک بین ۴۰ داده‌ی طبیعی نمایش می‌دهد. محور عمودی، میانگین مقدار تفاضل این نسبت را نشان می‌دهد. در این شکل، میزان تقارن با مقدار تفاضل نسبت کاپ به دیسک چشم‌های چپ و راست به صورت نقطه به نقطه سنجیده می‌شود و هر چه میزان تفاضل برای هر B-scan کمتر باشد، میزان تقارن به ازای آن B-scan بیشتر می‌شود. B-scan شماره‌ی صفر B-scan را مشخص می‌کند که مرکز دیسک نوری را به مرکز ماکولا وصل کرده و به این ترتیب، B-scan قبلی با اندیس منفی و B-scan بعدی با اندیس مثبت نمایش داده شده است.

همان‌طور که از شکل ۶ مشخص است، تقارن در B-scan‌های نزدیک به محور افقی بین دیسک نوری و ماکولا بیشتر بود. برای مثال، میانگین تفاضل نسبت کاپ و دیسک برای B-scan شماره‌ی صفر، $0/046 \pm 0/051$ ، برای B-scan شماره‌ی دو، $0/033 \pm 0/047$ و برای B-scan شماره‌ی شش، $0/066 \pm 0/091$ بود.

همچنین، نسبت کاپ به دیسک نیز به صورت محلی بررسی شد. جدول ۱، میانگین نسبت کاپ به دیسک را برای سه قسمت مختلف نشان می‌دهد. این تقسیم‌بندی، مطابق شکل ۷، به نحوی بود که B-scan‌های حاصل به سه دسته‌ی فوقانی، میانی و تحتانی تقسیم شدند. با محاسبه‌ی اختلاف نسبت کاپ به دیسک در قسمت‌های مختلف، تقارن در این نواحی بررسی شد. عدم تقارن در قسمت تحتانی دیسک، نسبت به قسمت فوقانی و میانی بیشتر بود.

فوندوس نمایش داده شده است. در شکل ۵ نیز نمایشی از سیگنال نسبت کاپ به دیسک برای چشم چپ و راست یک فرد سالم نمایش داده شده است.

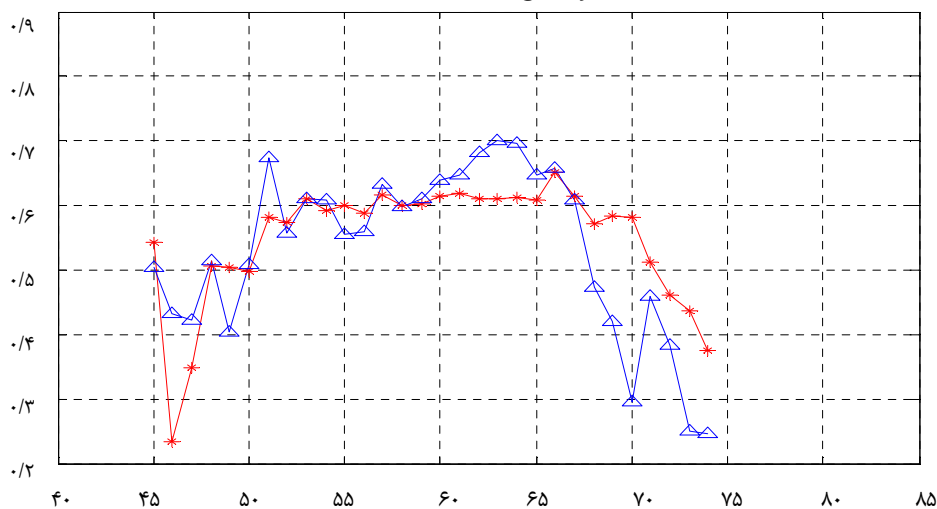


شکل ۴. الف- محدوده‌ی کاپ و دیسک با نقاط قرمز و آبی در تصویر فوندوس مشخص می‌شود. ب- B-scan معادل خط سبز رنگ نمایش داده شده است.

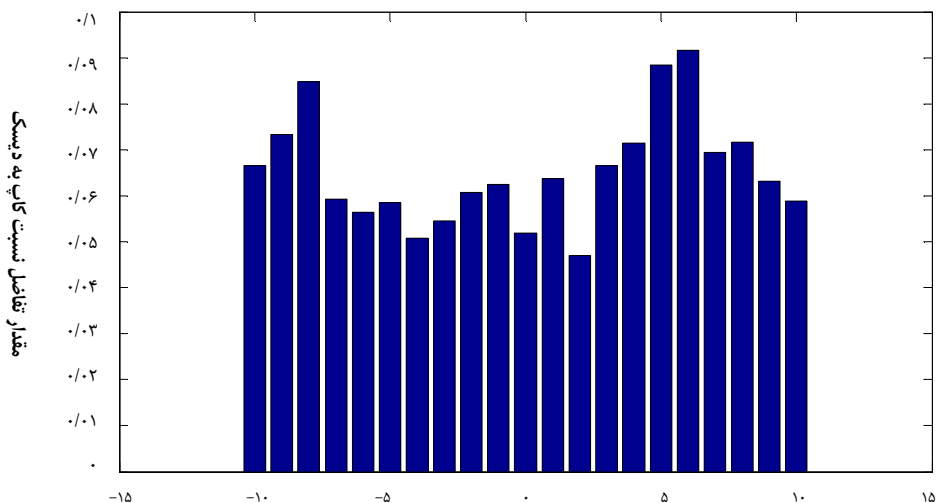
برای بررسی تقارن، میزان اختلاف نسبت کاپ به دیسک بررسی شد. در ۴۰ داده‌ی مطالعه شده، ابتدا میانگین نسبت کاپ به دیسک برای چشم‌های چپ و راست محاسبه شد و میزان اختلاف نسبت کاپ به دیسک در این دو چشم در افراد مختلف مورد بررسی قرار گرفت. به طور متوسط، میزان اختلاف نسبت کاپ به دیسک برای ۴۰ داده‌ی طبیعی $0/073 \pm 0/052$ بود.

در این مطالعه بر خلاف مطالعات قبلی، نسبت کاپ به دیسک به صورت نقطه به نقطه محاسبه شد. به این ترتیب، به ازای هر B-scan

Left eye :1081 meanL=0.53311 stdL=0.13045 &Right eye :1082 mean=0.54847 std=0.095014



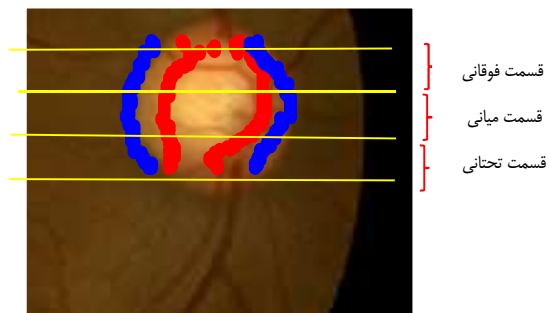
شکل ۵. نمایشی از نسبت کاپ به دیسک در چشم یک فرد سالم.



شکل ۶. مقدار تفاضل نسبت کاپ به دیسک به ازای B-scan های مختلف

استفاده از محور افقی که مرکز دیسک نوری را به مرکز ماکولا متصل می‌کند، هم‌تراز شدند و بر خلاف مطالعات قبلی، نسبت کاپ به دیسک به صورت نقطه به نقطه و محلی بررسی گردید. نتایج نشان داد که B-scan های نزدیک تر به مرکز دیسک، تقارن بیشتری دارند. همچنین، پارامترهای دیگر مانند نرخ تغییرات و ... را نیز می‌توان بررسی کرد.

در بررسی تقارن در قسمت دیسک نوری، پارامتر مورد مطالعه نسبت کاپ به دیسک به صورت محلی و نقطه به نقطه بود. بر این اساس، میانگین میزان اختلاف نسبت کاپ به دیسک به طور گسترده 0.073 ± 0.052 و به طور محلی در قسمت اول، 0.048 ± 0.042 ، در قسمت دوم 0.389 ± 0.042 و در قسمت سوم 0.067 ± 0.045 بود. نتایج حاصل نشان داد که به منظور بررسی تقارن، ناحیه‌ی مرکزی معتبرتر است و در این ناحیه، اختلاف نسبت کاپ به دیسک در چشم‌های چپ و راست کمتر می‌باشد.



شکل ۷. تقسیم‌بندی ناحیه‌ی دیسک به سه قسمت فوقانی، میانی و تحتانی

بحث

در مطالعات مربوط به تقارن در چشم افراد سالم، پارامترهای مختلفی مانند ضخامت لایه‌ی RNFL بررسی و بر اساس میزان تقارن در ضخامت لایه‌های مختلف، معیاری برای شناسایی افراد سالم معرفی شده است. در این مطالعه، سیگنال نسبت کاپ به دیسک به صورت نقطه به نقطه و محلی بررسی شد. به دلیل بررسی محلی نسبت کاپ به دیسک، لازم بود که B-scan های معادل در چشم‌های چپ و راست شناسایی شود. به این منظور، داده‌های OCT چشم‌های چپ و راست با

تشکر و قدردانی

در پایان لازم است، از همراهی و راهنمایی‌های استادان محترم گروه سپاسگزاری گردد.

جدول ۱. میانگین نسبت کاپ به دیسک در سه قسمت فوقانی، میانی و تحتانی

نسبت کاپ به دیسک	میانگین \pm انحراف معیار	میانگین \pm انحراف معیار	میانگین \pm انحراف معیار اختلاف نسبت کاپ به دیسک دو چشم
قسمت فوقانی	چشم راست	0.054875 ± 0.032799	0.048288 ± 0.042336
	چشم چپ	0.063502 ± 0.0440934	
قسمت میانی	چشم راست	0.061445 ± 0.0431565	0.042096 ± 0.038938
	چشم چپ	0.073124 ± 0.0443059	
قسمت تحتانی	چشم راست	0.04706 ± 0.063510	0.045878 ± 0.067644
	چشم چپ	0.0417275 ± 0.067547	

References

1. Tasman W, Jaeger EA, Shields JA, Smith SG, Spaeth GL, Augsburger JJ. The Wills eye hospital atlas of clinical ophthalmology. 2nd ed. Philadelphia, PA: Lippincott Williams and Wilkins; 2001.
2. Altemir I, Oros D, Elia N, Polo V, Larrosa JM, Pueyo V. Retinal asymmetry in children measured with optical coherence tomography. *Am J Ophthalmol* 2013; 156(6): 1238-43.
3. Mahmudi T, Kafieh R, Rabbani H, Mehri Dehnavi A, Akhlaghi MR, Arbabian Kh, et al. Evaluation of asymmetry of retinal nerve fiber layer and total retina in right and left eyes of normal subjects using extracted features from optical coherence tomography. *J Isfahan Med Sch* 2013; 31(247): 1185-93.
4. Sinthanayothin C, Boyce JF, Cook HL, Williamson TH. Automated localisation of the optic disc, fovea, and retinal blood vessels from digital colour fundus images. *Br J Ophthalmol* 1999; 83(8): 902-10.
5. Pinz A, Bernogger S, Datlinger P, Kruger A. Mapping the human retina. *IEEE Transactions on Medical Imaging* 1998; 17(4): 606-9.
6. Li H, Chutatape SO. Automatic location of optic disk in retinal images. *Image Processing* 2001; 2: 837-40.
7. Lalonde M, Beaulieu M, Gagnon L. Fast and robust optic disc detection using pyramidal decomposition and Hausdorff-based template matching. *IEEE Trans Med Imaging* 2001; 20(11): 1193-200.
8. Xu J, Chutatape O, Sung E, Zheng C, Chew Tec Kuan P. Optic disk feature extraction via modified deformable model technique for glaucoma analysis. *Pattern Recognition* 2007; 40(7): 2063-76.
9. Boyer KL, Herzog A, Roberts C. Automatic recovery of the optic nervehead geometry in optical coherence tomography. *IEEE Trans Med Imaging* 2006; 25(5): 553-70.
10. Koozekanani D, Boyer K, Roberts C. Retinal thickness measurements from optical coherence tomography using a Markov boundary model. *IEEE Trans Med Imaging* 2001; 20(9): 900-16.
11. Wang YP, Chen Q, Lu ST. Quantitative assessments of cup-to-disk ratios in spectral domain optical coherence tomography images for glaucoma diagnosis. *Proceedings of 6th International Conference on Biomedical Engineering and Informatics (BMEI); 2013 Dec 16-18; Hangzhou, China.* p. 160-5.
12. Hrynchak P, Hutchings N, Jones D, Simpson T. A comparison of cup-to-disc ratio measurement in normal subjects using optical coherence tomography image analysis of the optic nerve head and stereo fundus biomicroscopy. *Ophthalmic Physiol Opt* 2004; 24(6): 543-50.

Local Comparison of Cup-to-Disc Ratio in Right and Left Eyes via Optical Coherence Tomography B-Scans of Optic Nerve Head

Marzieh Mokhtari¹, Hossein Rabbani PhD², Alireza Mehridehnavi PhD², Mohammadreza Akhlaghi³

Original Article

Abstract

Background: The symmetricity of even organs of body may help clinicians in the early detection of diseases. So, we estimated the cup-to-disk ratio (CDR) in left and right eyes and checked the symmetricity between the two eyes using the data of optical coherence tomography (OCT).

Methods: In this study, data from 40 normal subjects were used. This data was taken from the 3D-OCT1000 Tapcon model. For estimating CDR in each B-scan, at first the internal limiting membrane (ILM) and retinal pigment epithelium (RPE) layers were extracted; then using the end-point of RPE layer and the depth of cup, the boundary of disk and cup were determined. Finally, CDR of each B-scan was compared point-by-point and the symmetricity parameters were evaluated.

Findings: CDRs in the left and right eyes of 40 normal data were investigated locally. We divided optic disk area into three regions named upper, middle and lower. Then, CDR of each region was calculated for left and right eyes of each patient. The local CDR were 0.433 ± 0.0548 , 0.432 ± 0.061 , and 0.432 ± 0.0635 for the right eyes and 0.441 ± 0.0635 , 0.443 ± 0.0731 , and 0.417 ± 0.675 for the left eyes in upper, middle and lower regions, respectively. The differences between local CDRs in different regions of the two eyes were 0.0483 ± 0.042 , 0.0420 ± 0.039 , and 0.067 ± 0.045 , respectively.

Conclusion: The results of local comparison of CDRs between the left and right eyes indicated that the level of asymmetricity in the lower region of disk was higher than upper and middle regions, and the middle region has the most symmetricity. In addition, in point-by-point symmetricity evaluation of CDRs, the highest level of symmetricity is seen in the second B-scan, near the center of optic disk.

Keywords: Asymmetry evaluation, Cup-to-disk ratio, Optical coherence tomography

Citation: Mokhtari M, Rabbani H, Mehridehnavi A, Akhlaghi M. Local Comparison of Cup-to-Disk Ratio in Right and Left Eyes via Optical Coherence Tomography B-Scans of Optic Nerve Head. J Isfahan Med Sch 2016; 33(367): 2381-7

1- MSc Student, Department of Biomedical Engineering, School of Advanced Medical Technology, Isfahan University of Medical Sciences, Isfahan, Iran

2- Associate Professor, Department of Biomedical Engineering, School of Advanced Medical Technology AND Medical Image and Signal Processing Research Center, Isfahan University of Medical Sciences, Isfahan, Iran

3- Associate Professor, Department of Ophthalmology, School of Medicine, Isfahan University of Medical Sciences, Isfahan, Iran

Corresponding Author: Hossein Rabbani PhD, Email: h_rabbani@med.mui.ac.ir