

بررسی مقایسه‌ای تراکم پایانه‌های عصبی

Substance P و Protein gene product 9.5، Calcitonin gene related peptide

در لایه‌های داخلی و خارجی پرهپوس آلت تناسلی مذکر

دکتر اردشیر طالبی^۱، دکتر مهرداد معمارزاده^۲، نسرين رشیدی^۳

چکیده

مقدمه: ختنه‌ی پسران از سنت‌های تمام انبیا است، که در اسلام بر وجوب آن تأکید شده است. با توجه به تعالیم دینی و نبودن یک استاندارد برای میزان باقی ماندن پرهپوس در کتاب‌های رفرنس، بر آن شدیم تا تعدادی از گیرنده‌های عصبی را در نواحی لایه‌های داخلی و خارجی پرهپوس بررسی کنیم.

روش‌ها: این مطالعه‌ی مقطعی از نوع توصیفی-تحلیلی بود. گروه هدف ۳۲ پسر در گروه سنی ۳ ماه تا ۱۰ سال تمام بودند که در ۳ ماهه‌ی دوم و سوم سال ۱۳۸۸ به بخش جراحی اطفال بیمارستان الزهرا (س) جهت انجام عمل جراحی ختنه مراجعه کرده بودند. در این مطالعه با استفاده از general anesthesia یا local anesthesia لایه‌های داخلی و خارجی پرهپوس با روش جراحی کلاسیک ختنه توسط جراح برداشته شد و دو قسمت لایه‌های داخلی و خارجی پرهپوس علامت‌گذاری گردید و در فرمالین به صورت جداگانه قرار داده شد. بعد از برش و تهیه‌سازی نمونه‌ها برای رنگ‌آمیزی از روش رنگ‌آمیزی ایمونو هیستوشیمی استفاده گردید. به این ترتیب که آنتی‌بادی‌های Calcitonin gene related (CGRP) peptide، Protein gene product 9.5 (PGP 9.5) و Substance P (SP) تهیه و وجود آن‌ها در بافت بررسی شد. جهت مقایسه‌ی میانگین تراکم هر یک از گیرنده‌های عصبی بین دو ناحیه از آزمون Student-t استفاده نمودیم.

یافته‌ها: در این مطالعه ۳۲ پسر کاندید عمل جراحی ختنه به روش کلاسیک مورد مطالعه قرار گرفتند. میانگین سنی این افراد $0.53 \pm 1/37$ سال (حداکثر ۵ سال و حداقل ۴ ماه) بود. میانگین فیبرهای عصبی PGP 9.5 در پرهپوس در قسمت خارجی $2/3 \pm 6/3$ و در قسمت داخلی $2/04 \pm 13/4$ بود ($P < 0/001$). میانگین فیبرهای عصبی SP در پرهپوس در قسمت خارجی $1/6 \pm 2/1$ و در قسمت داخلی $2/1 \pm 3/2$ بود ($P < 0/09$). میانگین فیبرهای عصبی CGRP در پرهپوس در قسمت خارجی $1/1 \pm 2/5$ و در قسمت داخلی $1/7 \pm 5/6$ بود ($P = 0/02$).

نتیجه‌گیری: باقیماندن بیشتر پرهپوس ممکن است باعث ایجاد تحریکات نامناسب و عدم کارکرد مناسب جنسی در زمان بلوغ شود. بنابراین پیشنهاد می‌گردد در عمل ختنه برای بهتر شدن عملکرد جنسی فرد و جلوگیری از عوارض احتمالی سعی شود بیشترین میزان پرهپوس برداشته شود.

واژگان کلیدی: ختنه، روش کلاسیک، روش حلقه، عوارض، پایانه‌ی عصبی

مقدمه

نمی‌گردد. در جامعه‌ی اسلامی ما، انجام ختنه جایگاه ویژه‌ای در فرهنگ مردم دارد. پیشرفت علوم نشان داده است که ختنه از بیماری‌هایی مانند عفونت ادراری، لیکن پلان، لیکن اسکروز، بالانیتیس (Balanitis)، بیماری‌های مقاربتی، سرطان پنیس، ادم ایدیوپاتیک مزمن

ختنه‌ی پسران از سنت‌های تمام انبیا است، که در اسلام بر وجوب آن تأکید شده است (۱-۲). هیچ حکمی از احکام الهی بی‌دلیل صادر نشده است و تا جمیع شرایط و اسباب در امری جمع نگردد، آن امر واجب یا حرام

* این مقاله حاصل پایان‌نامه‌ی دوره‌ی دکترای مرغه‌ای در دانشگاه علوم پزشکی اصفهان است.

^۱ دانشیار، گروه پانولوژی، دانشکده‌ی پزشکی، دانشگاه علوم پزشکی اصفهان، اصفهان، ایران

^۲ دانشیار، گروه جراحی اطفال، دانشکده‌ی پزشکی، دانشگاه علوم پزشکی اصفهان، اصفهان، ایران

^۳ دانشجوی پزشکی، دانشکده‌ی پزشکی و کمیته‌ی تحقیقات دانشجویی، دانشگاه علوم پزشکی اصفهان، اصفهان، ایران

Email: rashidi_nasrin@yahoo.com

نویسنده‌ی مسؤول: نسرين رشیدی

پنیس (Chronic Idiopathic Penile Edema)، آلودگی با ویروس HIV (Human immunodeficiency virus)، سرطان گردن رحم در شریک جنسی (Cervical cancer)، دهیدراتاسیون شدید، عدم تعادل الکترولیت‌ها و کاشکسی در نوزادای (Cachexia in infancy) جلوگیری می‌کند (۲۲-۳).

در جامعه‌ی ما به طور معمول دو روش کلاسیک و حلقه برای انجام عمل ختنه وجود دارد. در روش حلقه حدود ۱۰ میلی‌متر و بیشتر، از پره‌پوس باقی می‌ماند. ولی در روش کلاسیک، مقدار باقی ماندن پره‌پوس حدود ۲ تا ۳ میلی‌متر است (فقط در حدی است که بتوان در عمل جراحی بخیه زد).

نظر امام خمینی (ره) در رابطه با مقدار باقی ماندن پره‌پوس: "برداشتن تمام غلاف (Prepuce)، از روی حشفه (Glans) است" (۲۳).

با توجه به احتمال تفاوت ساختمان بافتی پره‌پوس با پوست از نظر شبکه‌ی عصبی و تعداد پایانه‌های عصبی، این که در کلینیک مشاهده می‌شود که پسرهایی که به صورت ناقص ختنه شده‌اند (بیشتر از ۲ تا ۳ میلی‌متر از پره‌پوس باقی مانده باشد) دچار عوارضی در سنین مختلف خواهند شد و نیز با توجه به تعالیم دینی و نبودن یک استاندارد مشخص برای میزان باقی ماندن پره‌پوس، بر آن شدیم که میانگین تراکم چند پایانه‌ی عصبی در لایه‌ی داخلی و خارجی پره‌پوس و ارتباط این تفاوت را بررسی کنیم و بر اساس نتایج روشی را که در عمل جراحی ختنه حداقل ممکن از پره‌پوس باقی بماند، پیشنهاد کنیم.

روش‌ها

این مطالعه‌ی مقطعی از نوع توصیفی-تحلیلی بود.

گروه هدف ۳۲ پسر در گروه سنی ۳ ماه تا ۱۰ سال تمام بودند که در ۳ ماهه‌ی دوم و سوم سال ۱۳۸۸ به بخش جراحی اطفال بیمارستان الزهرا (س) جهت انجام عمل جراحی ختنه مراجعه کرده بودند. معیارهای خروج از مطالعه وجود ضایعات روی آلت تناسلی مثل Balanitis, Phimosi, Dermatitis, Condyloma acuminata و بیماری‌هایی مثل دیابت و اختلالات انعقادی بود.

در این مطالعه با استفاده از General anesthesia یا Local anesthesia لایه‌های داخلی و خارجی پره‌پوس با روش جراحی کلاسیک ختنه توسط جراح برداشته شد (۲۴). دو قسمت لایه‌ی داخلی و خارجی آن و نیز محل اتصال این دو قسمت علامت‌گذاری گردید. سپس لایه‌ی داخلی و خارجی توسط جراح از همدیگر جدا شدند و نمونه‌های بافتی تهیه شد. محل نمونه‌برداری بخش شکمی پره‌پوس در نزدیک‌ترین نقطه به محل اتصال ناحیه‌ی فوقانی گلنس (در ساعت ۱۲) بود و نمونه‌ی بافتی از لایه‌ی داخلی و لایه‌ی خارجی به قطر نیم تا یک سانتی‌متر تهیه گردید. هر نمونه به طور جداگانه در فرمالین قرار داده شد و روی شیشه‌ی مربوطه کد آزمودنی و از بافت داخلی یا خارجی بودن نمونه ذکر گردید. سپس توسط دانشجوی طرح بدون آگاهی جراح برچسب نمونه‌ها به برچسب تنها حاوی یک شماره تبدیل و اطلاعات تبدیلی مربوطه در یک فرم نگهداری شد. سپس این شیشه‌ها تحویل آزمایشگاه پاتولوژی شد. در آزمایشگاه نیز آماده‌سازی نمونه‌ها و مقدمات کار و ارزیابی نهایی گیرنده‌ها توسط پاتولوژیست صورت گرفت. بدین ترتیب پاتولوژیست در زمان بررسی نمونه‌ها اطلاعی از محل برداشت بافت نداشت.

جهت مقایسه‌ی میانگین تراکم هر یک از پایانه‌های عصبی بین دو ناحیه از آزمون Student-t استفاده نمودیم.

یافته‌ها

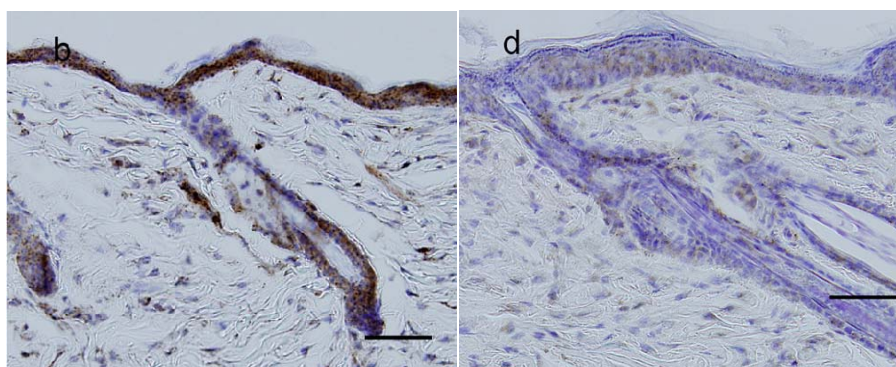
در این مطالعه ۳۲ پسر کاندید عمل جراحی ختنه به روش کلاسیک مورد مطالعه قرار گرفتند. در این مطالعه میانگین سنی این افراد $۰/۵۳ \pm ۱/۳۷$ سال (حداکثر ۵ سال و حداقل ۴ ماه) بود. در ارزیابی دو قسمت بافت پره‌پوس عناصر عصبی با چشم مشاهده شدند و در ۱۰ HPF میکروسکوپ برای هر آنتی‌بادی به طور جداگانه شمارش شد.

در جدول ۱ میانگین پایانه‌های عصبی GP 9.5، SP و CGRP در پره‌پوس در قسمت خارجی و داخلی مقایسه شده است. همان طور که مشاهده می‌شود میانگین پایانه‌های عصبی PGP 9.5 در پره‌پوس در قسمت خارجی $۲/۳ \pm ۶/۳$ و در قسمت داخلی $۲/۰۴ \pm ۱۳/۴$ بود. آزمون Student-t این تفاوت را معنی‌دار نشان داد ($P < ۰/۰۰۱$). میانگین پایانه‌های عصبی SP در پره‌پوس در قسمت خارجی $۲/۱ \pm ۱/۶$ و در قسمت داخلی $۲/۱ \pm ۳/۲$ بود و این

بعد از برش و تهیه‌سازی نمونه‌ها برای رنگ‌آمیزی از روش رنگ‌آمیزی ایمونوهیستوشیمی استفاده گردید (۲۵). به این ترتیب که آنتی‌بادی‌های Calcitonin gene related peptide (CGRP)، Protein gene product 9.5 (PGP 9.5) و Substance P (SP) تهیه و وجود آن‌ها در بافت بررسی شد (۲۵) (شکل ۱).

عناصر عصبی با چشم مشاهده و در HPF (High Power Field) ۱۰ میکروسکوپ، برای هر آنتی‌بادی به طور جداگانه شمارش و میانگین تهیه شد. سپس میانگین این اعداد در لایه‌های داخلی و خارجی پره‌پوس مقایسه گردید.

روش نمونه‌گیری به صورت آسان بود، به این ترتیب که کودکانی که به بخش جراحی اطفال بیمارستان الزهرا (س)، جهت جراحی ختنه مراجعه کرده بودند و در دسترس بودند انتخاب شدند. با توجه به مشاوره‌ی آماری انجام شده و محاسبه‌ی حجم نمونه، ۳۲ نمونه در هر گروه به دست آمد. فرم رضایت‌نامه‌ی آگاهانه کتبی ارائه شد و لازم بود توسط قیم کودک امضا گردد. در صورت عدم رضایت قیم کودک، کودک وارد مطالعه نمی‌شد.



شکل ۱. پایانه‌های عصبی Calcitonin gene related peptide (CGRP) در رنگ‌آمیزی ایمونوهیستوشیمی،

در قسمت داخلی پره‌پوس (A)، در قسمت خارجی پره‌پوس (B)

جدول ۱. مقایسه میانگین تراکم پایانه‌های عصبی SP, PGP 9.5 و CGRP در قسمت خارجی و داخلی

مقدار P	میانگین تراکم پایانه‌های عصبی قسمت داخلی پره‌پوس	میانگین تراکم پایانه‌های عصبی قسمت خارجی پره‌پوس	پایانه‌های عصبی
< ۰/۰۰۱	۱۳/۴ ± ۲/۰۴	۶/۳ ± ۲/۳	PGP ۹/۵
۰/۰۹	۳/۲ ± ۲/۱	۱/۲ ± ۱/۶	SP
۰/۰۲	۵/۶ ± ۱/۷	۲/۵ ± ۱/۱	CGRP

PGP ۹/۵: Protein gene product 9.5 CGRP: Calcitonin gene related peptide SP: Substance P

عصبی 9 PGP و CGRP بیشتری است ($P < ۰/۰۵$). اگر چه از نظر پایانه‌های عصبی SP نیز سطح داخلی بیشتر از سطح خارجی آن بود ولی این تفاوت معنی‌دار نبود. با توجه به مقدار $P = ۰/۰۹$ به نظر می‌رسید اگر تعداد نمونه بیشتر بود این تفاوت معنی‌دار می‌شد. ولی در کل این نتیجه نشان داد که میزان گیرنده‌های عصبی در قسمت خارجی پره‌پوس کمتر از سطح داخلی بوده است. در مطالعه‌ای که با هدف مقایسه‌ی گیرنده‌های عصبی در پره‌پوس افراد طبیعی و بیماران مبتلا به هیپوسپادیا صورت گرفت نشان داده شد که میزان گیرنده‌های عصبی PGP 9.5 و CGRP در افراد طبیعی بیشتر از بیماران مبتلا به هیپوسپادیا است (۲۶). از دیدگاه رویان‌شناسی، نشان داده شده است که قسمت خارجی پره‌پوس ادامه‌ی شفت پنیس است و قسمت داخلی از اپیتلیوم گلنس منشأ گرفته است (۲۵). بنابراین تفاوت گیرنده‌های عصبی ناشی از تفاوت در منشأ جنین‌شناسی دو سطح مختلف پره‌پوس است.

از نظر کاربردی این مطالعه نشان داد که وجود پره‌پوس اضافی در افراد ختنه شده باعث افزایش ادراک و تحریک حسی در هنگام نزدیکی و انزال زودرس و عدم رضایت زوجین می‌شود.

از دیدگاه دیگر در جامعه‌ی ما نیز دو روش برای ختنه‌ی پسران وجود دارد: روش حلقه و روش

تفاوت معنی‌دار نبود ($P = ۰/۰۹$). میانگین پایانه‌های عصبی CGRP در پره‌پوس در قسمت خارجی $۱/۱ ± ۲/۵$ و در قسمت داخلی $۱/۷ ± ۵/۶$ بود. آزمون Student-t این تفاوت را معنی‌دار نشان داد ($P \leq ۰/۰۲$).

بحث

هدف از اجرای این مطالعه تعیین میانگین تراکم پایانه‌های عصبی Calcitonin Gene Related Substance P و Protein Gene Product 9.5 Peptide در لایه‌های داخلی و خارجی پره‌پوس بود. با توجه به تعالیم و باورهای مذهبی جامعه‌ی ما انجام ختنه‌ی پسران در سنین نوزادی و کودکی امری عادی و در عین حال واجب است (۱-۲). در حالی که در کشورهای غیر اسلامی ختنه‌ی پسران به طور معمول انجام نمی‌شود. متأسفانه تاکنون مطالعاتی که لزوم دستورات دینی-اسلامی را به اثبات برساند بسیار محدود بوده‌اند. بنابراین مطالعه‌ی مشابهی که بتواند ما را در این بررسی کمک کند وجود نداشت و بالطبع نتایج ما نیز با مطالعه‌ی دیگری قابل مقایسه نبود. این مسأله باعث شد که در این مطالعه به طور ریشه‌ای این مسأله را بررسی نماییم.

در مطالعه‌ی ما مشخص گردید که لایه‌ی داخلی پره‌پوس نسبت به لایه‌ی خارجی آن دارای پایانه‌های

بنابراین پیشنهاد می‌گردد در عمل ختنه برای بهتر شدن عملکرد جنسی فرد در سنین بلوغ و جلوگیری از عوارض احتمالی سعی شود بیشترین میزان پره‌پوس برداشته شود.

کلاسیک. در روش حلقه بافت پره‌پوس بیشتری نسبت به روش کلاسیک باقی می‌ماند. باقیماندن بیشتر پره‌پوس ممکن است باعث ایجاد تحریکات نامناسب و عدم کارکرد مناسب جنسی در سنین بلوغ شود.

References

- Alhorrol Ameli M. Children rules. In: Alhorrol Ameli M, editor. *Vasaeloshia*. Beirut: Allolbeit; 1971. p 163.
- Toosi M. *Tahzibolohkam* (Chapter 13). Tehran: Farahani Publications; 1973. p. 113.
- Wiswell TE, Smith FR, Bass JW. Decreased incidence of urinary tract infections in circumcised male infants. *Pediatrics* 1985; 75(5): 901-3.
- Craig JC, Knight JF, Sureshkumar P, Mantz E, Roy LP. Effect of circumcision on incidence of urinary tract infection in preschool boys. *J Pediatr* 1996; 128(1): 23-7.
- Singh-Grewal D, Macdessi J, Craig J. Circumcision for the prevention of urinary tract infection in boys: a systematic review of randomised trials and observational studies. *Arch Dis Child* 2005; 90(8): 853-8.
- Bunker C. Skin conditions of the male genitalia. *Medicine* 2005; 33(10): 68-71.
- Funaro D. Lichen sclerosus: a review and practical approach. *Dermatol Ther* 2004; 17(1): 28-37.
- Charlton R, Hirji H, Sarmah S. Male circumcision: a review of the evidence. *The Journal of Men's Health and Gender* 2005; 2(1): 21-30.
- Patterson BK, Landay A, Siegel JN, Flener Z, Pessis D, Chaviano A, et al. Susceptibility to human immunodeficiency virus-1 infection of human foreskin and cervical tissue grown in explant culture. *Am J Pathol* 2002; 161(3): 867-73.
- Soilleux EJ, Coleman N. Expression of DC-SIGN in human foreskin may facilitate sexual transmission of HIV. *J Clin Pathol* 2004; 57(1): 77-8.
- Atashili J. Adult male circumcision to prevent HIV? *Int J Infect Dis* 2006; 10(3): 202-5.
- Wolbarst AL. Circumcision and penile carcinoma. *Lancet* 1932; 1: 150-3.
- Tsen HF, Morgenstern H, Mack T, Peters RK. Risk factors for penile cancer: results of a population-based case-control study in Los Angeles County (United States). *Cancer Causes Control* 2001; 12(3): 267-77.
- Dennis EJ, Heins HC, Latham E, Mciver FA, Pratt-thomas HR. The carcinogenic effect of human smegma: an experimental study. I. Preliminary report. *Cancer* 1956; 9(4): 671-80.
- Dillner J, von KG, Horenblas S, Meijer CJ. Etiology of squamous cell carcinoma of the penis. *Scand J Urol Nephrol Suppl* 2000; (205): 189-93.
- Fernando JJ, Wanas TM. Squamous carcinoma of the penis and previous recurrent balanitis: a case report. *Genitourin Med* 1991; 67(2): 153-5.
- Reddy CR, Devendranath V, Pratap S. Carcinoma of penis--role of phimosis. *Urology* 1984; 24(1): 85-8.
- Bissada NK, Yakout HH, Fahmy WE, Gayed MS, Touijer AK, Greene GF, et al. Multi-institutional long-term experience with conservative surgery for invasive penile carcinoma. *J Urol* 2003; 169(2): 500-2.
- Castellsague X, Bosch FX, Munoz N, Meijer CJ, Shah KV, de SS, et al. Male circumcision, penile human papillomavirus infection, and cervical cancer in female partners. *N Engl J Med* 2002; 346(15): 1105-12.
- Wiswell TE. The prepuce, urinary tract infections, and the consequences. *Pediatrics* 2000; 105(4 Pt 1): 860-2.
- Kumar V, Abbas AK, Fausto N, Mitchell R. *Robbins basic pathology*. 8th ed. Philadelphia: Saunders Elsevier; 2007.
- Murphy JP, Gatti JM. Abnormalities of the urethra, penis, and scrotum. In: Grosfeld JL, O'Neill JA, Fonkalsrud EW, Coran AG, editors. *Pediatric Surgery*. 6th ed. Philadelphia: Mosby Elsevier; 2006. p. 1905-6.
- Khomeini R. *Children rules*. Khomeini R, editor. Tahriolvashleh. Ghom: Rouh Publication; 1990
- Fleiss PM, Hodges FM, Van Howe RS. Immunological functions of the human prepuce. *Sex Transm Infect* 1998; 74(5): 364-7.
- Carneiro J, Junquiera LC. *Basic histology*. 11th ed. New York: Mc.Graw-Hill Companies; 2005.
- Nazir Z, Masood R, Rehman R. Sensory innervation of normal and hypospadiac prepuce: possible implications in hypospadiology. *Pediatr Surg Int* 2004; 20(8): 623-7.

A Comparative Study on Density of Nerve Fibers of Calcitonin Gene-Related Peptide, Protein Gene Product 9.5, and Substance P in Inner and Outer Layers of Prepuce of Male Genitalia

Ardeshir Talebi MD¹, Mehrdad Memarzadeh MD², Nasrin Rashidi³

Abstract

Background: Circumcision of boys has been the tradition of all the prophets and has also been emphasized in Islam. Despite the religious teachings, reference books do not provide a standard on how much of the prepuce to leave. It was thus decided to investigate a number of nerve receptors in the inner and outer layers of the prepuce.

Methods: This was a descriptive, analytical study. The target group consisted of 32 boys at the age range of 3 months to 10 years who referred to pediatric surgery ward of Alzahra Hospital (Isfahan, Iran) for circumcision surgery from June to November 2009. In this study, inner and outer layers of prepuce were removed through classic circumcision surgery by local or general anesthesia. Inner and outer layers of prepuce were marked and separately placed in formalin. Immunohistochemistry staining was used after cutting and preparation of samples for chemical staining. Substance P (SP), protein gene product (PGP 9.5), and calcitonin gene-related peptide (CGRP) antibodies were prepared and their existence was investigated in the tissue. Student's t-test was used to compare mean density of nerve receptors between the two areas.

Findings: In this study, 32 male candidates for elective circumcision through classic method were evaluated. The mean age of subjects was 1.37 ± 0.53 years (range: 4 months-5 years). Mean nerve fibers of PGP 9.5 in the outer and inner layers of prepuce was 6.3 ± 2.3 and 13.4 ± 2.04 , respectively ($P = 0.001$). Mean nerve fibers of SP in the outer and inner layers of prepuce was 2.1 ± 1.6 and 3.2 ± 2.1 , respectively ($P = 0.09$). Mean nerve fibers of CGRP in the outer and inner layers of prepuce was 2.5 ± 1.1 and 5.6 ± 1.7 , respectively ($P = 0.02$).

Conclusion: Leaving more of prepuce may cause inappropriate irritation and lack of proper sexual function at the time of puberty. Therefore, in order for better sexual functioning and avoiding potential complications, it is recommended to remove the highest possible amount of prepuce in circumcision surgery.

Keywords: Circumcision, Classic method, Complications, Nerve terminal, Plastibell method

* This paper was derived from a medical doctorate thesis in Isfahan University of Medical Sciences, Isfahan, Iran.

¹ Associate Professor, Department of Pathology, Isfahan University of Medical Sciences, Isfahan, Iran

² Associate Professor, Department of Pediatric Surgery, Isfahan University of Medical Sciences, Isfahan, Iran

³ Student of Medicine, School of Medicine And Student Research Committee, Isfahan University of Medical Sciences, Isfahan, Iran

Corresponding Author: Nasrin Rashidi, Email: rashidi_nasrin@yahoo.com