

## گزارش یک مورد بلوغ زودرس با هامارتوم هیپوتالاموس

دکتر زهرا علیان<sup>۱</sup>

## گزارش مورد

## چکیده

**مقدمه:** هامارتوم هیپوتالاموس یک علت نادر بلوغ زودرس مرکزی در دختران است. هامارتوم یک مالفورماسیون متشکل از توده‌ی اکتوپیک حاوی نرون‌های GnRh (Gonadotropin releasing hormone) است که به صورت ضربانی GnRh ترشح می‌کند.

**گزارش مورد:** یک دختر ۱/۵ ساله به علت بزرگی پستان‌ها و رویش موهای زهار به درمانگاه غدد اطفال ارجاع داده شد. در معاینات به عمل آمده، افزایش سطح هورمون‌های جنسی و استرادیول وجود داشت. در MRI (Magnetic resonance imaging) به عمل آمده از مغز بیمار، هامارتوم هیپوتالاموس مشخص شد و تشخیص بلوغ زودرس حقیقی برای وی مطرح شد. بیمار تحت درمان با آگونیست GnRh (دی فرلین) و جراحی گامانایف (Gamma knife) قرار گرفت و پس از ۶ ماه، علائم بلوغ بیمار پسرقت کرد.

**نتیجه‌گیری:** این گزارش مورد، تأکیدی بر شناسایی زود هنگام علائم بلوغ در شیرخواران و تشخیص و درمان مناسب این بیماران است.

**واژگان کلیدی:** بلوغ زودرس، هامارتوم هیپوتالاموس، گامانایف

**ارجاع:** علیان زهرا. گزارش یک مورد بلوغ زودرس با هامارتوم هیپوتالاموس. مجله دانشکده پزشکی اصفهان ۱۳۹۲؛ ۳۱ (۲۵۱): ۱۴۲۷-۱۴۲۲

## مقدمه

بلوغ، مرحله‌ای است که شخص توانایی تولید مثل پیدا می‌کند (۱). بلوغ در سن متوسط ۱۰ سالگی در دخترها و ۱۲ سالگی در پسرها روی می‌دهد (۲). تغییرات بلوغی ناشی از تکامل محور هیپوتالاموس، هیپوفیز، گنآدال است. بلوغ زودرس، به صورت بروز علائم جنسی ثانویه زیر ۹ سال در پسرها و زیر ۷ سال در دخترها تعریف می‌شود (۳). اگر بلوغ جنسی ناشی از فعال شدن زود هنگام پالس GnRh (Gonadotropine releasing hormone) هیپوتالاموسی در اثر محور تولیدکننده‌ی گنادوتروپین هیپوفیز باشد، به عنوان بلوغ کامل ایزوسکچوال

(حقیقی یا مرکزی) نامیده می‌شود.

اگر ترشح گنادوتروپین خارج از هیپوفیز یا ترشح استروئید گنادها غیر وابسته به ترشح ضربانی GnRh باشد و منجر به ویریلیزاسیون در پسرها یا فمینیزاسیون در دخترها شود، به صورت بلوغ ایزوسکچوال ناکامل، بلوغ زودرس کاذب یا بلوغ جنسی غیر وابسته به GnRh نامیده می‌شود. در مطالعه‌ای که بر روی ۲۰۰ بیمار با بلوغ زودرس مرکزی صورت گرفت، دختران با بلوغ زودرس حقیقی، ۵ برابر شایع‌تر از پسرها بودند و فرم ایدیوپاتیک آن در دخترها ۸ برابر شایع‌تر از پسرها بود (۴). در جامعه‌ی ما موارد بلوغ زودرس افزایش

۱- استادیار، گروه کودکان، دانشکده‌ی پزشکی، دانشگاه علوم پزشکی همدان، همدان، ایران

نویسنده‌ی مسؤول: دکتر زهرا علیان

هیچ اختلالی را نشان نمی‌داد. در بررسی‌های دیگر، متغیرهای هماتولوژیک و بیوشیمیایی در محدوده‌ی طبیعی بود. سونوگرافی شکم هیچ گونه تومور و یا توده‌ی آدرنال را نشان نمی‌داد. در سونوگرافی از رحم و تخمدان‌ها، هر دو تخمدان در محدوده‌ی طبیعی و متناسب با سن (تخمدان راست  $12 \times 15$  میلی‌متر و تخمدان چپ  $15 \times 10$  میلی‌متر) بود و هیچ گونه فولیکول و کیستی در آن دیده نمی‌شد. ابعاد رحم  $30 \times 17 \times 44$  میلی‌متر و حجم آن  $9/2$  سی‌سی بود که بزرگ‌تر از حد طبیعی و دارای نمای بلوغی بود.

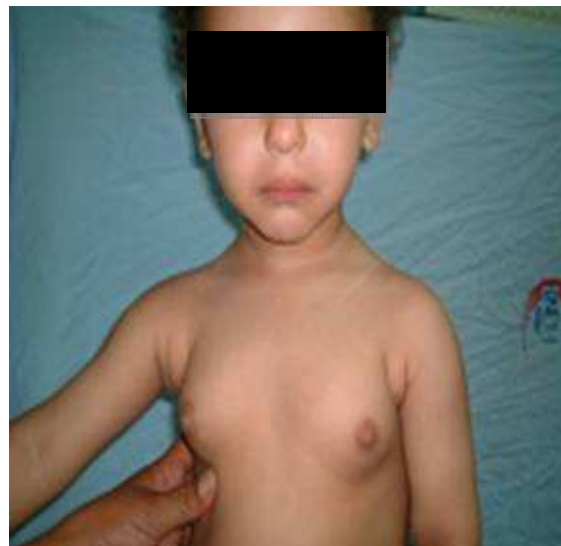آزمون تیروئید و سطح پرولاکتین و تستوسترون سرم، طبیعی بود. سطح FSH (Follicularstimulating hormone)  $6/85$  mIU/cc، سطح LH (Lutinizing hormone)  $6/46$  mIU/cc و سطح استرادیول سرم  $40$  pg/cc بود.

در MRI (Magnetic resonance imaging) مغز که با و بدون کنتراست گادولینوم صورت گرفت (شکل‌های ۲ و ۳)، یک توده‌ی ایزوتنس به ابعاد  $15/6 \times 12/2 \times 12/2$  میلی‌متر از قاعده‌ی بطن سوم به حفره‌ی سوپراسلار توسعه یافته بود که مطرح کننده‌ی هامارتوم هیپوتالاموس بود. بر این اساس، تشخیص بلوغ زودرس مرکزی برای بیمار مطرح شد. در طی پیگیری و انجام اقدامات تشخیصی، بیمار دچار خونریزی از واژن شد. برای بیمار درمان با آگونیست GnRh (دی‌فرلین) شروع شد؛ اما بیمار جهت بررسی از نظر تومور مغزی، به متخصص جراحی مغز و اعصاب مراجعه کرد که درمان جراحی گامانایف همزمان برای بیمار انجام شد. در طی مراجعات بعدی، عارضه‌ای متعاقب عمل جراحی برای وی حادث نشد و علائم بلوغ بیمار پس از ۶ ماه دچار پسرفت شد.

یافته است و به صورت نگرانی برای خانواده‌ها تبدیل شده است. در این مقاله، یک مورد بلوغ زودرس گزارش می‌شود.

### گزارش مورد

یک دختر ۱/۵ ساله اهل توپسرکان که به علت بزرگی هر دو پستان (شکل ۱)، رویش موهای زهار و زیر بغل که از حدود یک سال پیش شروع شده بود، به درمانگاه غدد ارجاع داده شد. تولد وی به روش طبیعی با سن حاملگی ۴۰ هفته و فرزند اول خانواده از والدین غیر منسوب بود. هیچ شرح حالی از بیماری مشابه در اعضای خانواده وجود نداشت. در معاینه‌ی قد بیمار ۸۵ سانتی‌متر (منحنی ۹۰ پرستایل)، وزن ۱۳ کیلوگرم (منحنی ۹۰ پرستایل)، سن استخوانی ۲/۵ سال، پستان‌ها در مرحله‌ی ۳ بلوغی (SMR یا Sexual maturation rate) و موهای زهار در مرحله‌ی ۲ بلوغی (SMR) بود.



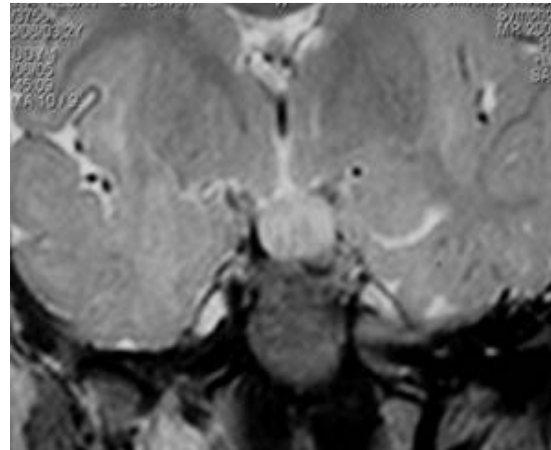
شکل ۱. دختر ۱/۵ ساله با علائم بلوغ

سایر معاینات شامل معاینه‌ی عصبی و ته چشم،

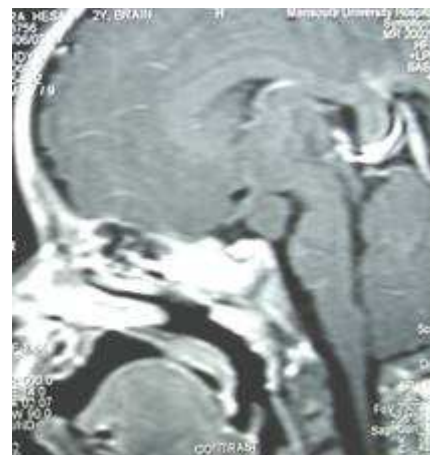جزء علایم اولیه‌ی بلوغ است. پیشرفت صفات ثانویه‌ی جنسی می‌تواند سریع‌تر از حد طبیعی باشد؛ اما یک دوره‌هایی از تسریع و تأخیر ممکن است روی دهد (۶).

در بیمار مورد مطالعه، شروع علایم بلوغ از ۶ ماهگی به صورت بزرگی پستان‌ها تظاهر یافته بود و در زمان مراجعه، پستان‌ها در مرحله‌ی ۳ بلوغی (SMR) و رویش موهای زهار و زیر بغل به طور کامل نمایان شده بود. در گزارش مورد دختر ۳ ساله، شروع علایم بلوغ از ۲ سالگی به صورت بزرگ شدن پستان‌ها بدون رویش موهای زهار و زیر بغل بود (۷). در صورتی که در شیرخوار پسر ۳ ماهه‌ای که تشخیص بلوغ زودرس مطرح شده بود، اولین علامت، تسریع رشد قدی و وزنی بیمار بود (۸). قد و وزن بیمار در بیشترین محدوده‌ی طبیعی (منحنی ۹۰ پرستایل) بود. پیشرفت علایم بلوغ به صورت سریع روی داد؛ به طوری که در طی پیگیری و انجام اقدامات تشخیصی، بیمار دچار یک مرحله خونریزی واژینال شد. در زمان مراجعه‌ی بیمار، سن استخوانی ۲/۵ سال داشت که پیشرفته‌تر از سن تقویمی بود؛ اما در عرض یک ماه پیشرفت سن استخوانی به ۵ سال رسید. در بلوغ زودرس حقیقی، اندازه‌ی رحم و تخمدان‌ها افزایش می‌یابد و تخمدان‌ها ممکن است یک ظاهر مولتی سیستمیک پیدا کنند که حتی پس از درمان موفقیت‌آمیز با آگونیست GnRh باقی بماند (۹). بیشترین اندازه‌ی طول رحم در مرحله‌ی پیش از بلوغی، ۳/۵ سانتی‌متر است (۱۱).

بنابراین، یک حجم رحم بیش از ۱/۸ سی‌سی به طور کامل برای شروع بلوغ اختصاصی است، در حالی که افزایش حجم تخمدان‌ها کمتر اختصاصی



شکل ۲. هامارتوم هیپوتالاموس



شکل ۳. هامارتوم هیپوتالاموس

### بحث

در بلوغ زودرس حقیقی، سن شروع در دختران در ۵۰ درصد از موارد بین ۶-۷ سال، در ۲۵ درصد موارد بین ۲-۷ سال و در ۱۸ درصد موارد در دوره‌ی شیرخوارگی می‌باشد (۴). در اشکال ارگانیک بلوغ زودرس حقیقی، به خصوص اگر همراه با هامارتوم هیپوتالاموس باشد، بیمار سن متوسط پایین‌تری هنگام شروع نسبت به اشکال ایدیوپاتیک دارد (۵، ۴).

در پسرها شروع علایم بلوغ به صورت بزرگ شدن بیضه‌ها می‌باشد؛ در صورتی که در دخترها افزایش سرعت رشد و ظاهر شدن جوانه‌ی پستانی

در MRI این بیمار، توده‌ای با حدود مشخص و ایزوتنس که از حفره‌ی بطن سوم منشأ گرفته و در سیستم سوپراسلار برجسته شده است، دیده شد. این توده، نمایانگر وجود هامارتوم هیپوتالاموس است. هامارتوم هیپوتالاموسی که باعث بلوغ زودرس می‌شود، می‌تواند همراه با خنده (ژلاستیک) (۱۵)، تشنج ژنرالیزه تونیک کلونیک، عقب افتادگی ذهنی و اختلالات رفتاری باشد (۱۶، ۵). در صورتی که اندازه‌ی توده، بیش از ۱۰ میلی‌متر باشد، احتمال بروز تشنج بیشتر است (۵). در موارد تشنج‌های مقاوم به درمان، جراحی گامانایف رویکرد مناسبی است؛ به خصوص در مواقعی که اندازه‌ی ضایعه کوچک باشد (۱۷).

در بیمار مورد بررسی، با وجود این که اندازه‌ی توده بزرگ بود (۱۵/۶ × ۱۲/۲ × ۱۲ میلی‌متر)، علایمی از وجود تشنج و اختلالات رفتاری مشاهده نشد که شاید به علت تشخیص زود هنگام تومور بود. با این حال، عمل جراحی گامانایف زیر نظر متخصص جراحی مغز و اعصاب برای بیمار انجام شد که به تنهایی کنترل‌کننده‌ی علایم بلوغ بیمار نبود. سه نوع درمانی که برای بلوغ زودرس حقیقی استفاده می‌شود، شامل مدروکسی پروژسترون استات، سیپروترون استات و آگونیست‌های GnRh می‌باشد (۱۸، ۱۹). آگونیست GnRh که یک آنالوگ سنتتیک از آمینو اسیدهای GnRh طبیعی است، درمان انتخابی بلوغ زودرس حقیقی به هر علتی می‌باشد (۲۱، ۲۰). در این بیمار نیز درمان با دی فرلین که یک آگونیست GnRh است، به صورت تزریق عضلانی هر چهار هفته شروع شد و پس از ۶ ماه از شروع درمان، علایم بلوغ پسرفت کرد.

است. در بیمار مورد مطالعه، تخمدان‌ها ظاهر طبیعی داشتند و متناسب با سن بودند، اما اندازه‌ی رحم در حد بلوغی افزایش یافته بود و حجم آن نیز ۹/۲ سی‌سی بود که متناسب با مرحله‌ی بلوغی بیمار بود. اندازه‌گیری غلظت پایه‌ی پلاسمایی گنادوتروپین و پاسخ LH به دریافت GnRh یا آگونیست GnRh یا دامنه و فرکانس پالس‌های LH، به خصوص در شب و غلظت پلاسمایی تستوسترون در پسرها و استرادیول در دخترها، اهمیت اولیه در تشخیص بلوغ زودرس حقیقی دارند. در دختران در ابتدای دوره‌ی بلوغ زودرس حقیقی، افزایش استرادیول همراه با افزایش سطوح LH وجود دارد. اما به طور الزامی، افزایشی در FSH وجود ندارد (۱۱).

در بیمار مورد مطالعه، سطح LH، FSH و استرادیول بالا و در محدوده‌ی بلوغی بود، اما امکان انجام آزمایش تحریمی با آگونیست کوتاه اثر GnRh و اندازه‌گیری سطح LH متعاقب آن، برای تشخیص وجود نداشت. بلوغ زودرس جنسی، ممکن است اولین تظاهر یک تومور هیپوتالاموس باشد و کودکان می‌توانند در کنار بلوغ زودرس، علایم نرولوژیک مثل سردرد و یا دیابت بی‌مزه، هیدروسفالی و آتروفی اپتیک داشته باشند (۱۱، ۱۰).

هامارتوم توبرسینروم یک مالفورماسیون مادرزادی است که متشکل از یک توده‌ی هتروتوپیک بافت عصبی حاوی نرون‌های ترشحی GnRh می‌باشد که به طور مکرر همراه با بلوغ زودرس حقیقی قبل از سن ۳ سالگی می‌باشد (۱۳، ۱۲، ۴). هامارتوم توبرسینروم یک نیوپلاسم حقیقی نیست و در پیگیری طولانی مدت، فقدان رشد را در MRI یا CT اسکن نشان می‌دهد (۱۴، ۵).

زودرس مرکزی، تصویربرداری از هیپوفیز و هیپوتالاموس صورت گیرد تا در صورت وجود ضایعه‌ی مغزی، درمان لازم صورت گیرد.

### نتیجه‌گیری

با وجود نادر بودن بلوغ زودرس در سن شیرخوارگی، بایستی در هر بیمار با علایم بلوغ

### References

- Muram D. Pediatric and adolescent gynecology. In: Pernol ML, Benson R. Current obstetric and gynecology diagnosis and treatment. 6<sup>th</sup> ed. Englewood Cliffs, NJ: Prentice Hall; 1987. p. 771-2.
- Kids Health. Precocious puberty [Online]. [cited 2008 Aug 1]; Available from: URL: <http://kidshealth.org/parent/medical/sexual/precocious.html>.
- Kaplowitz PB, Oberfield SE. Reexamination of the age limit for defining when puberty is precocious in girls in the United States: implications for evaluation and treatment. Drug and Therapeutics and Executive Committees of the Lawson Wilkins Pediatric Endocrine Society. Pediatrics 1999; 104(4 Pt 1): 936-41.
- Kaplan SL, Grumbach MM. Pathogenesis of sexual precocity. In Grumbach MM, Sizonenko PC, Aubert ML, editorss. Control of the onset of puberty. Baltimore, MD: Williams & Wilkins; 1990. P. 620-60.
- Mahachoklertwattana P, Kaplan SL, Grumbach MM. The luteinizing hormone-releasing hormone-secreting hypothalamic hamartoma is a congenital malformation: natural history. J Clin Endocrinol Metab 1993; 77(1): 118-24.
- Palmert MR, Malin HV, Boepple PA. Unsustained or slowly progressive puberty in young girls: initial presentation and long-term follow-up of 20 untreated patients. J Clin Endocrinol Metab 1999; 84(2): 415-23.
- Akhtar H, Guha K, Nahar Z. Precocious puberty: a case report. TAJ 2008; 21(2): 177-9.
- Acharya SV, Gopal RA, Menon PS, Bandgar TR, Shah NS. A rare case of central precocious puberty due to hypothalamic hamartoma diagnosed in utero. Endocr Pract 2010; 16(2): 237-40.
- Bridges NA, Cooke A, Healy MJ, Hindmarsh PC, Brook CG. Ovaries in sexual precocity. Clin Endocrinol (Oxf) 1995; 42(2): 135-40.
- Ivarsson SA, Nilsson KO, Persson PH. Ultrasonography of the pelvic organs in prepubertal and postpubertal girls. Arch Dis Child 1983; 58(5): 352-4.
- Garibaldi LR, Aceto T, Jr., Weber C, Pang S. The relationship between luteinizing hormone and estradiol secretion in female precocious puberty: evaluation by sensitive gonadotropin assays and the leuprolide stimulation test. J Clin Endocrinol Metab 1993; 76(4): 851-6.
- Sigurjonsdottir TJ, Hayles AB. Precocious puberty. A report of 96 cases. Am J Dis Child 1968; 115(3): 309-21.
- Hochman HI, Judge DM, Reichlin S. Precocious puberty and hypothalamic hamartoma. Pediatrics 1981; 67(2): 236-44.
- Turjman F, Xavier JL, Froment JC, Tran-Minh VA, David L, Lapras C. Late MR follow-up of hypothalamic hamartomas. Childs Nerv Syst 1996; 12(2): 63-8.
- Daly DD, Mulder DW. Gelastic epilepsy. Neurology 1957; 7(3): 189-92.
- Zuniga OF, Tanner SM, Wild WO, Mosier HD, Jr. Hamartoma of CNS associated with precocious puberty. Am J Dis Child 1983; 137(2): 127-33.
- Freeman JL, Zacharin M, Rosenfeld JV, Harvey AS. The endocrinology of hypothalamic hamartoma surgery for intractable epilepsy. Epileptic Disord 2003; 5(4): 239-47.
- Lee PA. Medroxyprogesterone therapy for sexual precocity in girls. Am J Dis Child 1981; 135(5): 443-5.
- Sorgo W, Kiraly E, Homoki J, Heinze E, Teller WM, Bierich JR, et al. The effects of cyproterone acetate on statural growth in children with precocious puberty. Acta Endocrinol (Copenh) 1987; 115(1): 44-56.
- Conn PM, Crowley WF, Jr. Gonadotropin-releasing hormone and its analogs. Annu Rev Med 1994; 45: 391-405.
- Partsch CJ, Heger S, Sippell WG. Management and outcome of central precocious puberty. Clin Endocrinol (Oxf) 2002; 56(2): 129-48.

## Precocious Puberty with Hypothalamic Hamartoma: A Case Report

Zahra Alian MD<sup>1</sup>

### Case Report

#### Abstract

**Background:** Hypothalamic hamartoma is a rare cause of central precocious puberty in female children. Hamartoma is a malformation composed of ectopic gonadotropin-releasing hormone (GnRh) neurons which secrete pulsatile gonadotropine releasing hormone.

**Case Report:** We present a case of a 1.5-years-old female baby who presented with precocious puberty associated with hypothalamic hamartoma. Serum concentrations of follicle-stimulating hormone (FSH), luteinizing hormone (LH) and estradiol were elevated. She was treated with GnRh agonist and gamma-knife surgery. The size of breast and pubic hair returned to normal after 6 months of therapy.

**Conclusion:** This case report emphasized how this condition should be evaluated and how the girl was managed.

**Keywords:** Precocious puberty, Hypothalamic hamartoma, Gamma knife

**Citation:** Alian Z. **Precocious Puberty with Hypothalamic Hamartoma: A Case Report.** J Isfahan Med Sch 2013; 31(251): 1422-7

1- Assistant Professor, Department of Pediatrics, School of Medicine, Hamadan University of Medical Sciences, Hamadan, Iran  
**Corresponding Author:** Zahra Alian MD, Email: z\_alian@yahoo.com